Клинические рекомендации

Идиопатический сколиоз

Кодирование по Международной статистической классификации болезней и проблем, связанных со здоровьем:	**M41.1** Юношеский идиопатический сколиоз. Сколиоз у подростков. **M40.2/M.41.0/M41.2/M41.8/M41.9**
Возрастная группа:	**Дети, взрослые**
Год утверждения:	**202_**

Разработчик клинической рекомендации:

- Общероссийская общественная организация «Ассоциация травматологов-ортопедов» (АТОР)

Оглавление

Оглавление 2

Список сокращений 4

Термины и определения 5

1. Краткая информация по заболеванию или состоянию (группе заболеваний или состояний) 10

1.1 Определение заболевания или состояния (группы заболеваний или состояний) 10

1.2 Этиология и патогенез заболевания или состояния (группы заболеваний или состояний) 10

1.3 Эпидемиология заболевания или состояния (группы заболеваний или состояний) 11

1.4 Особенности кодирования заболевания или состояния (группы заболеваний или состояний) по Международной статистической классификации болезней и проблем, связанных со здоровьем 12

1.5 Классификация заболевания или состояния (группы заболеваний или состояний) 12

1.6 Клиническая картина заболевания или состояния (группы заболеваний или состояний) 21

2. Диагностика заболевания или состояния (группы заболеваний или состояний), медицинские показания и противопоказания к применению методов диагностики 22

2.1 Жалобы и анамнез 22

2.2 Физикальное обследование 23

2.3 Лабораторные диагностические исследования 24

2.4 Инструментальные диагностические исследования 25

2.5 Иные диагностические исследования 34

3. Лечение, включая медикаментозную и немедикаментозную терапии, диетотерапию, обезболивание, медицинские показания и противопоказания к применению методов лечения 36

3.1 Консервативное лечение 36

3.2 Хирургическое лечение 38

4. Медицинская реабилитация и санаторно-курортное лечение, медицинские показания и противопоказания к применению методов медицинской реабилитации, в том числе основанных на использовании природных лечебных факторов 41

5. Профилактика и диспансерное наблюдение,медицинские показания и противопоказания к применению методов профилактики 43

6. Организация оказания медицинской помощи 44

7. Дополнительная информация (в том числе факторы, влияющие на исход заболевания или состояния) 45

Критерии оценки качества медицинской помощи 47

Список литературы....48

Приложение А1. Состав рабочей группы по разработке и пересмотру клинических рекомендаций....49

Приложение А2. Методология разработки клинических рекомендаций....50

Приложение А3. Справочные материалы, включая соответствие показаний к применению и противопоказаний, способов применения и доз лекарственных препаратов, инструкции по применению лекарственного препарата....52

Приложение Б. Алгоритмы действий врача....53

Приложение В. Информация для пациента 55

Приложение Г1-ГN. Шкалы оценки, вопросники и другие оценочные инструменты состояния пациента, приведенные в клинических рекомендациях....59

Список сокращений

ИС — идиопатический сколиоз.

CD — инструментарий Cotrel-Dubousset.

КТ — компьютерная томография.

МРТ — магнитно-резонансная томография.

МСКТ — мультиспиральная компьютерная томография.

ТПФ — транспедикулярная фиксация.

КОМОТ — компьютерно-оптическая топография.

КТ — компьютерная томография.

ЛФК — лечебная физическая культура.

ФТЛ — физиотерапевтическое лечение.

CDI — инструментарий Cotrel — Dubousset.

DTT — Device for Transverse Traction (эндокорректор поперечных тяг).

PSO — Pedicle Subtraction Osteotomy (педикулярная укорачивающая вертебротомия).

SPO — Smith-Petersen Osteotomy (остеотомия Смит-Петерсена).

SRS — Scoliosis Research Society (Общество исследования сколиоза).

VCR — Vertebral Column Resection (резекция позвоночного столба).

Термины и определения

Адамса тест (Adams, англ. врач) — асимметрия паравертебральных тканей у пациента с деформацией позвоночника, выявляемая при осмотре в положении наклона вперед.

Апикальный (вершинный) позвонок — наиболее горизонтально расположенный, наиболее ротированный, наиболее отстоящий от средней крестцовой линии и наиболее деформированный позвонок сколиотической дуги.

Баланс туловища (компенсация). Клинически — расположение средней точки затылочной кости над крестцом и надплечий — над тазобедренными суставами в вертикальной плоскости. **Рентгенографически** — ситуация, когда сумма всех угловых отклонений позвоночника в одном направлении равна сумме всех отклонений в противоположном направлении.

Вентральный угол кифоза — угол, образованный пересечением линий, касательных к передней поверхности тел позвонков верхнего и нижнего колен кифоза.

Вторичная дуга. Структуральная сколиотическая деформация, меньшая, но обычно более мобильная, чем первичная.

Гиперкифоз — превышение границы нормальных параметров грудного отдела позвоночника в сагиттальной плоскости (>40°).

Гипокифоз — уплощение грудного кифоза за пределы нижней границы его нормальных параметров (<20°), но без формирования грудного лордоза.

Гипоплазия — врожденное недоразвитие анатомических структур или органов.

Горб (gibbus) — островершинный угловой кифоз.

Зоны роста позвонка:

а) замыкательные пластинки тел позвонков — обеспечивают рост тела позвонка в высоту и в ширину;

в) зоны роста остистого, поперечных и суставных отростков определяют рост задних отделов позвонка;

с) хрящевая пластинка, располагающаяся между телом позвонка и корнем дужки (neurocentral cartilage) играет определяющую роль в формировании позвоночного канала. В норме все зоны роста развиваются гармонично.

Идиопатический сколиоз — структуральная трехплоскостная деформация позвоночника, происхождение которой невозможно установить.

Измерение сколиотической дуги (метод Cobb). Определяются верхний и нижний концевые позвонки. Восстанавливаются перпендикуляры к краниальной пластинке

верхнего и каудальной пластинке нижнего позвонка. Пересечение этих линий формирует угол сколиотической дуги. Если замыкательные пластинки плохо визуализируются, можно использовать линии, проведенные через верхние или нижние точки корней дужек.

Индекс мобильности — вычисляется путем вычитания процента коррекции грудной дуги (соотношение углов Cobb в положении стоя и при боковом наклоне) из процента коррекции поясничной дуги.

Инфантильный сколиоз — деформация позвоночника, развивающаяся в первые 4 года жизни.

Кифоз — изменение формы сегмента позвоночника в сагиттальной плоскости с формированием деформации, выпуклостью, обращенной дорсально; аномальный кифоз.

Кифозированный сколиоз — сколиоз с настолько выраженным ротационным компонентом, что боковой наклон ротированного позвоночника имитирует кифоз.

Кифосколиоз — сочетание сколиотической деформации с истинным гиперкифозом. Ротационная деформация в сочетании с кажущимся кифозом не должна обозначаться этим термином.

Компенсаторная дуга — сколиотическое искривление позвоночника, которое может быть структуральным, располагается краниальнее и (или) каудальнее основной дуги и способствует поддержанию баланса туловища. Если компенсаторная дуга изначально не имеет признаков структуральности, она приобретает их с течением времени.

Несмотря на это, она остается компенсаторной, то есть, является реакцией организма, направленной на сохранение и поддержание баланса позвоночника. Термины "вторичная дуга" и компенсаторная дуга" — синонимы.

Концевые позвонки дуги

a) самый краниальный позвонок в дуге, верхняя замыкательная пластинка которого максимально наклонена в сторону вогнутости искривления,

b) наиболее каудальный позвонок в дуге, нижняя замыкательная пластинка которого максимально наклонена в сторону выпуклости искривления.

Определяются на спондилограммах, выполненных в положении стоя. При наличии двух дуг один концевой позвонок может быть общим для обеих дуг. Концевой позвонок может совпадать с нейтральным позвонком. Обычно межпозвонковые диски, смежные с концевым позвонком, "открыты" в противоположные стороны.

Корригируемость деформации — определяется вычитанием величины угла Cobb в положении бокового наклона из величины этого же угла в положении стоя.

Миелодисплазия (лат. Myelodysplasia; миело+дисплазия) — общее название пороков развития спинного мозга.

Миелопатия (лат. myelopathia; миело+ греч. Pathos страдание, болезнь) — общее название приобретенных патологических состояний спинного мозга).

Неструктуральная дуга — сколиотическая деформация без признаков структуральных изменений. В положении бокового наклона исправляется полностью вплоть до гиперкоррекции.

Нейтрализованный диск — диск, в котором дифференциал вправо и влево наиболее равномерно изменяется при боковых наклонах.

Нейтральный позвонок. На фасной спондилограмме в положении стоя расположен на конце дуги или рядом с ним и находится в состоянии наименьшей ротации. Обычно находится рядом с нейтрализованным диском.

Первичная дуга — одна из двух или трех структуральных деформаций, которая появилась первой и тем отличается от вторичной или компенсаторной дуги. При наличии двух структуральных дуг равной величины определение первичной может быть очень трудным, если вообще возможным. При наличии двух структуральных дуг различной величины, обычно можно считать, что превалирующая по углу Cobb является первичной. В западной литературе чаще используются термины "большая" (major) и "малая" (minor) дуга.

Перекос таза — отклонение таза от горизонтали во фронтальной плоскости. Фиксированные перекосы могут сопровождаться развитием контрактур проксимальнее и дистальнее таза. Сколиозы, вызванные перекосом таза вследствие разной длины конечностей, никогда не бывают структуральными.

Переходный кифоз — кифотическая деформация в переходном грудопоясничном отделе позвоночника. В норме сегмент Th12-L2 прямой или слегка лордозирован (3° при измерении по Cobb). Поэтому любой кифоз в этой зоне рассматривается как патологический, что необходимо учитывать при планировании корригирующего вмешательства, особенно при деформациях II типа по King.

Платиспондилия (platyspondylia; плати + греч. basis основание) — равномерное снижение высоты тела (уплощение) позвонка, сопровождающееся увеличением его размера в горизонтальной плоскости.

Позвоночные пластинки роста — хрящевые пластинки, располагающиеся на краниальной и каудальной замыкательных пластинках тела позвонка. Обеспечивают рост тела позвонка в высоту.

Рахисхизис (рахишизис; rhachischisis, рахи + греч. Schisis расщепление) — тяжелая форма незаращения позвоночного канала, сочетающаяся с дефектом кожного покрова и обнажением спинного мозга.

Сколиоз (scoliosis искривление) — искривление позвоночника во фронтальной плоскости.

Сколиотическая болезнь — боковое искривление позвоночника с обязательной ротацией тел позвонков (торсией), характерной особенностью которого является прогрессирование деформации, связанное с возрастом и ростом ребёнка.

Spina bifida — незаращение позвоночного канала за счет нарушения слияния дуг (spina bifida posterior) или тел (spina bifida anterior) позвонков.

Spina bifida aperta (открытое расщепление остистого отростка) — один из синонимов общего обозначения врожденных дефектов невральной трубки — комбинированных пороков развития позвоночного канала, спинного мозга и его оболочек: спинномозговых грыж, липоменингоцеле, и рахишизиса.

Spina bifida occulta (закрытое расщепление остистого отростка) — нарушение слияния дуг позвонков, не сопровождающееся формированием спинномозговой грыжи.

Спондилокостальный дизостоз — комбинированный порок развития: сочетание врожденной деформации позвоночника и грубых пороков грудной клетки, чаще всего — синостозирования или агенезии ребер.

Средняя крестцовая линия — проводится через центр крестца перпендикулярно к горизонтали, соединяющей гребни подвздошных костей.

Стабильный позвонок — позвонок, который наиболее симметрично делится на две части средней крестцовой линией.

Структуральная дуга — сегмент позвоночного столба с латеральным отклонением и утратой нормальной межсегментарной мобильности. Рентгенографически — не исправляется полностью в положении наклона в сторону выпуклости, появляются признаки торсии.

Тест Risser. Оссификация эпифизов гребней подвздошных костей начинается в области передней верхней ости и продолжается в дорсальном наравлении до задней верхней ости в среднем в течение двух лет. По Risser гребень подвздошной кости делится на 4 части, и стадийность процесса выгладит следующим образом: Risser-0 (отсутствие тени эпифиза), Risser-1 (оссификация в пределах 25% гребня), Risser-2 (оссификация в пределах 50% гребня), Risser-3 (оссификация в пределах 75% гребня), Risser-4 (полная оссификация гребня), Risser-5 (слияние эпифиза и тела подвздошной кости). Risser-4 соответствует завершению роста позвоночного столба.

Торсия — играет основную роль в механогенезе сколиотической деформации и состоит из двух элементов. Первый представляет собою смещение позвонка в трех плоскостях: передний или задний наклон (сагиттальная плоскость), латеральное смещение (фронтальная плоскость), ротация (горизонтальная плоскость). Второй — трехмерная деформация самого позвонка: передняя или задняя клиновидность тела позвонка (сагиттальная плоскость), боковая клиновидность (фронтальная плоскость), девиация тела позвонка в сторону выпуклости дуги, задних элементов — в сторону вогнутости (горизонтальная плоскость). Торсия захватывает все позвонки структуральной дуги, достигая своего максимума в области вершины деформации.

Тракционная миелопатия — нарушение функции спинного мозга ишемического генеза, возникающее при растягивающем действии на позвоночник: избыточном сгибании, разгибании или инструментальной тракции.

Феномен "коленчатого вала". После операции заднего спондилодеза у ребенка в возрасте активного роста сформированный костный блок приводит к тому, что задние элементы позвонков прекращают рост, а тела позвонков — продолжают. Поскольку рост тел позвонков лимитирован, позвонки начинают ротироваться в сторону выпуклости деформации, при этом массы дорсального блока играют роль оси, вокруг которой происходит ротация. Продолжающаяся ротация дает клинический и рентгенологический эффект увеличения сколиотической деформации. Обьем ротации увеличивается по мере приближения к вершине сколиотической дуги, что позволило Dubousset использовать термин "коленчатый вал".

Частичная (fractional) дуга — компенсаторное противоискривление, которое представляется неполным, так как переходит в прямую линию. Единственный горизонтальный позвонок этой дуги является самым краниальным или самым каудальным.

Ювенильный сколиоз — деформация позвоночника, развивающаяся в возрасте от четырех лет до начала пубертатного.

1. Краткая информация по заболеванию или состоянию (группе заболеваний или состояний)

1.1 Определение заболевания или состояния (группы заболеваний или состояний)

Идиопатический сколиоз (ИС) — полигенно наследуемая сложная трехмерная деформация позвоночника по типу скручивания.

1.2 Этиология и патогенез заболевания или состояния (группы заболеваний или состояний)

До настоящего времени причина сколиоза остаётся темой для обсуждения. И зачастую при невозможности выявить причину возникновения деформации позвоночника ставится диагноз так называемого ИС, то есть сколиоза, вызванного неизвестной причиной.

Сложность решения вопросов этиологии объясняется и тем, что в одних случаях сколиоз проявляется как самостоятельное заболевание, а в других — как симптом иного заболевания, происхождение которого хорошо известно.

Отсутствие чётких представлений о начале болезни, сложность систематизации имеющихся сведений выявляются при сравнении классификаций различных авторов.

Область позвоночника, в которой наступило боковое искривление с ротацией позвонков вокруг продольной оси, называют *первичной дугой искривления* или первичной кривизной. Иногда её называют главной или большой кривизной. *Первичная кривизна представляет собой зону заболевания позвоночника.* За её границами позвоночник может быть анатомически и функционально здоровым.

Изменение положения позвонков — поворот вокруг продольной оси позвоночника называют *ротацией* (вращением). Изменение формы и внутренней структуры позвонков называют *торсией* (скручиванием). Ротация и торсия развиваются одновременно и связаны между собой единством генеза (происхождения), поэтому одни авторы объединяют их под общим названием ротации, другие — торсии.

При формировании сколиоза может появиться не одна, а две (или три) первичные дуги искривления. Такие искривления позвоночника получили наименование сложных — двойных, тройных S-образных сколиозов.

Сколиоз считают *правосторонним*, если выпуклость первичной кривизны (первичной дуги искривления) обращена вправо, *левосторонним*, если она обращена влево.

При уравновешенном (*компенсированном*) сколиозе надплечья располагаются над тазом, таз над стопами. Если правильные отношения нарушены и надплечья не располагаются над тазом, а таз над стопами, сколиоз считают *декомпенсированным*.

Рост позвоночника — динамический процесс, который варьирует в зависимости от возраста. Ультрасонография подтверждает взрывной характер внутриматочного роста позвоночника. После родов он снижается, но остается очень высоким до 2 летнего возраста, затем снижается и от 2 до 10 лет имеет вид плато. В период полового созревания гормональный выброс стимулирует резкое ускорение роста. Эта фаза продолжается в течение 3 лет. Ускоренное прогрессирования сколиоза обычно отмечается именно в этот период..

Постнатальный рост позвоночника в количественном отношении наиболее точно определен A.DiMeglio [1]. Были определены средние показатели для каждого сегмента и отдела позвоночника, относительное участие головы и таза в росте в положении сидя, рассчитано отношение роста сидя к росту стоя.

У новорожденного это 60%, после завершения роста — 53%. У пациентов со сколиозом вследствие деформации туловища — это соотношение меняется. Во-первых, потеря за счет бокового отклонения позвоночника. Потеря нарастает с увеличением угла Кобба и количества сегментов в дуге. Эта потеря может быть рассчитана с помощью простой тригонометрической формулы. Во-вторых, замедляется рост позвонков — асимметричное давление на пластинки роста (закон Гютера-Фолькмана). Все это было хорошо документировано Winter R.B. [2] предложил простой метод расчета возможного укорочения позвоночника — "формулу укорочения". Она основана на том, что каждый сегмент растет на 0,7 мм в год, а рост завершается у девочек в 14 лет и у мальчиков — в 16 лет.

1.3 Эпидемиология заболевания или состояния (группы заболеваний или состояний)

Скрининговые исследования показывают, что сколиотические деформации позвоночника выявляются у 4-9% детей школьного возраста с активным прогрессированием патологии в 15-25% случаев и развитием у половины из них тяжелых

инвалидизирующих форм [Абальмасова Е.А., 1963; Кулешов А.А., 2007; Михайловский М.В., 2011; Колесов С.В., 2014; Coe J.D., 2006; Weinstein S.L., 2008].

Распространенность ИС сколиоза величиной более 10° по Cobb на территории России соответствует мировому тренду и составляет по данным разных авторов 1.3% J.E.Lonstein et al. [3]. Современные отечественные популяционные исследования по описываемой нозологии отсутствуют.

1.4 Особенности кодирования заболевания или состояния (группы заболеваний или состояний) по Международной статистической классификации болезней и проблем, связанных со здоровьем

M40.2 — Другие и неуточненные кифозы

M41.0 — Инфантильный идиопатический сколиоз

M41.1 — Юношеский идиопатический сколиоз

M41.2 — Другие идиопатические сколиозы

M41.8 — Другие формы сколиоза

M41.9 — Сколиоз неуточненный

При формулировке диагноза необходимо учитывать: наличие осложнений, течение (прогрессирующее, непрогрессирующее), изменения баланса туловища (компенсированный, декомпенсированный), мобильность, сторону, локализацию, анатомический тип, выраженность деформации (I-IV степень по классификации В.Д. Чаклина) [4], стадию ростковой костной зрелости по тестам Риссера и Садофьевой, сопутствующую ортопедическую патологию (деформации грудной клетки, конечностей и так далее).

1.5 Классификация заболевания или состояния (группы заболеваний или состояний)

В зависимости от возраста, в котором искривление позвоночника выявляется впервые, группа экспертов Scoliosis Research Society во главе с Goldstein L.A [5] классифицирует ИС следующим образом.

Деление ИС по возрастным группам диктуется тем постулатом что, что каждая из возрастных форм отличается от других не только по возрасту выявления, но и по

характеру течения, прогнозу и применяемым методам лечения, что с некоторой долей условности позволяет расценивать каждую из них как самостоятельную нозологическую единицу.

I. Идиопатические

A. Инфантильные (от 0 до 3 лет):

1. саморазрешающиеся;

2. прогрессирующие.

B. Ювенильные (от 3 до 10 лет).

C. Подростковые (старше 10 лет).

Можно выделить как минимум девять вариантов локализации основной дуги с противоискривлениями и без них. При этом каждый тип деформации имеет более или менее фиксированные точки расположения концевых и вершинных позвонков, что необходимо учитывать при планировании оперативного вмешательства.

Классификация сколиозов (величина деформации), упомянутая в литературе [4], получила наибольшее распространение в нашей стране:

I ст. — 0-10º

II ст. — 10-25º

III ст. — 25-50º

IY ст. -> 50º

Классификация идиопатических сколиозов (типы деформаций) [6]

1. Единичная верхне-грудная дуга:

Уровень верхнего концевого позвонка — C7, Th1 или Th2;

Уровень апикального позвонка — грудной.

2. Единичная грудная дуга:

Уровень верхнего концевого позвонка — Th4, Th5 или Th6;

Уровень апикального позвонка — Th8, Th9;

Уровень нижнего концевого позвонка — Th11, Th12, L1 или L2.

3. Единичная грудопоясничная дуга:

Уровень верхнего концевого позвонка — Th8, Th9 или Th10;

Уровень апикального позвонка — Th12 или L1;

Уровень нижнего концевого позвонка — L3.

4. Единичная поясничная дуга:

Уровень верхнего концевого позвонка — Th11, Th12, L1;

Уровень апикального позвонка — L2 или L3;

Уровень нижнего концевого позвонка — L4 или L5.

5. Грудная дуга с поясничным противоискривлением

Грудная дуга:

Уровень верхнего концевого позвонка — Th4 или Th5;

Уровень апикального позвонка — Th8.

Поясничное противоискривление:

Уровень верхнего концевого позвонка — Th12;

Уровень апикального позвонка — L1, L2;

Уровень нижнего концевого позвонка — L4 или L5.

6. Две первичных дуги — грудная и поясничная

Грудная дуга:

Уровень верхнего концевого позвонка — Th4, Th5 или Th6;

Уровень апикального позвонка — Th7 или Th8;

Уровень нижнего концевого позвонка — Th10, Th11, Th12.

Поясничная дуга:

Уровень верхнего концевого позвонка — Th11 или Th12;

Уровень апикального позвонка — L1 или L2;

Уровень нижнего концевого позвонка — L4 (редко).

7. Две первичных дуги — грудная и грудопоясничная

Грудная дуга:

Уровень верхнего концевого позвонка — Th4;

Уровень апикального позвонка — Th6 или Th7;

Уровень нижнего концевого позвонка — Th9 или Th10.

Грудопоясничная дуга:

Уровень верхнего концевого позвонка — Th9, Th10;

Уровень апикального позвонка — Th12, L1;

Уровень нижнего концевого позвонка — L3.

8. Двойная грудная дуга

Верхне-грудная дуга:

Уровень верхнего концевого позвонка — Th1, Th2;

Уровень апикального позвонка — Th3, Th4;

Уровень нижнего концевого позвонка — Th5, Th6.

Нижне-грудная дуга:

Уровень верхнего концевого позвонка — Th5, Th6;

Уровень апикального позвонка — Th8, Th9, Th10, Th11, Th12;

Уровень нижнего концевого позвонка — Th11, Th12, L1, L2.

9. Множественные дуги [6]

Тип 1А (правый или левый) — структуральные грудная и поясничная дуги, причем поясничная больше и (или) менее мобильна, с вершиной на уровне диска L1-2 или дистальнее (9,9%).

Тип 1В (правый или левый) — структуральные грудная и грудопоясничная дуги, причем грудопоясничная больше и (или) менее мобильна, с вершиной на уровне позвонка Th12, L1 или диска Th12-L1 (7,2 %).

Тип 2А (правый или левый) — структуральные грудная и поясничная дуги, причем грудная больше и (или) менее мобильна, а вершина поясничной дуги расположена на уровне диска L1-2 или дистальнее (18,8 %).

Тип 2В (правый или левый) — структуральные грудная и грудопоясничная дуги, причем грудная больше и (или) менее мобильна, а вершина грудопоясничной дуги расположена на уровне позвонка Th12, L1 или диска Th12-L1 (4,2 %).

Тип 3 (правый или левый) — единичная структуральная грудная дуга с вершиной на уровне тела Th7, Th8 или Th9 позвонка; следует учитывать существование незначительного количества верхне-грудных сколиозов, чаще — левосторонних (26,4 %).

Тип 4 (правый или левый) — единичная структуральная грудная дуга с вершиной, расположенной более каудально, чем при типе 3 (обычно — тела Th10 или Th11

позвонков), при этом нижним концевым позвонком является L2 или L3, а тело Th4 позвонка наклонено в дуге (2,3 %).

Тип 5 (правый или левый) — две структуральные грудные дуги, позвонки Th1 или Th2 наклонены в верхней дуге, обе вершины — в грудном отделе позвоночника (3,4 %).

Тип 6 (правый или левый) — единичная грудопоясничная дуга с вершиной на уровне позвонка Th12, L1 или диска Th12-L1 (17,0%).

Тип 7 (правый или левый) — единичная поясничная дуга с вершиной на уровне от диска L1-2 до L4-5 (8,2 %).

Тип 8 (правый или левый) — три дуги, сторона сколиоза определяется стороной наибольшей из трех (2,2 %).

Тип 9 — более трех дуг (в авторском исследовании — максимум четыре), некоторые из них — неструктуральные и небольшого размера (0,2 %).

Lenke et al. (2001) [6] предложили новую классификацию ИС, выделив шесть типов деформаций, а для характеристики поясничной дуги и сагиттального профиля грудного отдела позвоночника ввели два модификатора: поясничный (A, B или C) и грудной (–, N или +).

Тип деформации (от I до VI) определяется в соответствии с рекомендациями Общества изучения сколиоза (Scoliosis Research Society — SRS). К грудным сколиозам (вершина деформации расположена между телом Th2 позвонка и межпозвонковым диском Th11–Th12) относятся проксимальные, или верхне-грудные (вершина на уровне Th3, Th4, Th5 позвонка), и основные (вершина между телом Th6 позвонка и диском Th11– Th12). Вершина грудопоясничного сколиоза находится между краниальной замыкательной пластинкой Th12 позвонка и каудальной пластинкой L1 позвонка. Поясничные сколиозы имеют вершину между диском L1–L2 и каудальной замыкательной пластинкой тела L4 позвонка. Структуральной сколиотическая дуга считается при утрате обычной мобильности и, в зависимости от величины угла Cobb, именуется первичной (главной) или вторичной. Вторичная дуга может быть как структуральной, так и неструктуральной.

Для простоты пользования классификацией были введены специфические характеристики структуральных дуг.

Структуральное верхне-грудное искривление в положении бокового наклона имеет угол Cobb не менее 25° (независимо от наличия или отсутствия наклона тела Th1 позвонка) и (или) кифоз не менее 20° на протяжении от Th1 до Th5. Первичная грудная структуральная дуга также в боковом наклоне сохраняет минимум 25° угла Cobb и (или) грудопоясничный кифоз не менее 20° на уровне Th10-L2 позвонков.

Структуральная поясничная (грудопоясничная) дуга характеризуется теми же параметрами мобильности в положении бокового наклона и (или) наличием кифоза не менее 20° на уровне Th10–L2, даже если сагиттальное искривление является следствием ротации, а не истинного кифоза. Любая вторичная дуга считается структуральной при наличии перечисленных характеристик. Lenke et al.[6] полагают, что при планировании операции в зону блока следует включать только первичные и структуральные вторичные дуги.

Деформация **I типа**: основная грудная дуга структуральная, а верхне-грудное или поясничное (грудопоясничное) противоискривления неструктуральные.

Деформация **II типа**: две грудных структуральных дуги, а поясничное (грудопоясничное) противоискривление неструктуральное.

Деформация **III типа**: две структуральных дуги — первичная грудная и поясничная (грудопоясничная), верхне-грудное противоискривление неструктуральное; грудная дуга больше, равна или меньше поясничной (грудопоясничной) не более чем на 5°.

Деформация **IV типа**: три структуральные дуги — две грудных и поясничная (грудопоясничная), при этом любая из двух последних может быть первичной.

Деформация **V типа**: структуральная поясничная (грудопоясничная), более проксимально расположенные дуги неструктуральные.

Деформация **VI типа**: основная дуга поясничная (грудопоясничная) и как минимум на 5° больше грудной дуги, причем обе структуральные; проксимальное верхне-грудное противоискривление неструктуральное.

Если разница между грудной и поясничной дугами менее 5°, сколиоз классифицируется как деформация III, IV или V типа на основе структуральных характеристик. Всегда следует различать III (первичная дуга — грудная) и VI (первичная дуга — поясничная или грудопоясничная) типы. Если величина двух этих дуг равна, первичной считают грудную.

Поясничные модификаторы (A, B, C). При планировании операции необходимо оценивать поясничную кривизну, так как она влияет и на позвоночный баланс, и на проксимально расположенные дуги. В зависимости от отношения центральной крестцовой линии к поясничной дуге на фасной спондилограмме **Lenke** et al.[6] выделили три типа поясничных сколиотических деформаций. Центральная крестцовая линия делит краниальную поверхность крестца строго пополам и перпендикулярна к горизонтали. Перекос таза при разнице в длине ног менее 2 см не принимается во внимание, если только хирург не полагает, что это приводит к увеличению деформации. В подобных

случаях, а также если укорочение ноги более 2 см, при рентгенографии оно должно быть устранено. Центральная крестцовая линия продолжается в краниальном направлении, и тот из поясничных или нижне-грудной позвонок, который этой линией делится наиболее точно пополам, считается стабильным. Если же на две равные части делится межпозвонковый диск, стабильным считается позвонок, расположенный каудальнее этого диска. Вершиной поясничной (грудопоясничной) дуги считается позвонок или диск, расположенный наиболее горизонтально и в наибольшей степени смещенный в латеральном направлении.

Модификатор А используется в тех случаях, когда центральная крестцовая линия проходит между корнями дужек поясничных позвонков до уровня стабильного позвонка. Такой сколиоз должен иметь вершину на уровне диска Th11-12 или краниальнее, то есть модификатор А используется только при грудных сколиозах (I–IV типы), но не при поясничных и грудопоясничных (V–VI типы). Точно так же он не используется в случаях, когда центральная крестцовая линия проходит через медиальный край тени корня дужки апикального позвонка.

Модификатор В используется, если вследствие отклонения поясничного отдела позвоночника от средней линии центральная крестцовая линия касается вершины поясничной дуги между медиальным краем тени корня дужки апикального позвонка и латеральным краем его тела (или тел, если вершина — на уровне диска). Такие сколиозы, как и в случае модификатора А, относятся к I–IV типам. Модификатор В используется и в тех случаях, когда есть сомнения относительно того, соприкасается ли центральная крестцовая линия с латеральным краем тела апикального позвонка.

Модификатор С используется в тех случаях, когда центральная крестцовая линия лежит полностью медиально по отношению к латеральной поверхности тела апикального позвонка поясничной (грудопоясничной) дуги. Такие сколиозы могут иметь первичную дугу грудной, поясничной или грудопоясничной локализации. В случаях сомнительных, когда центральная крестцовая линия не отходит полностью от замыкательной пластинки тела апикального позвонка, используется модификатор В.

Модификатор С может быть использован при любом грудном сколиозе (I–IV типы) и обязательно — при типах V и VI (поясничные и грудопоясничные сколиозы). Все три модификатора могут быть использованы в послеоперационном периоде для оценки положения поясничного отдела позвоночника.

Сагиттальные грудные модификаторы (**–**, **N**, **+**). Сагиттальный контур грудного отдела позвоночника необходимо учитывать при планировании хирургического вмешательства. Для более точного определения сколиозов шести типов Lenke et al [6]. Предложили

использовать особые модификаторы. Авторы исходили из того, что в среднем величина нормального грудного кифоза (Th1-Th12) составляет 30°, варьируя от 10 до 40°. При ИС грудной отдел позвоночника имеет тенденцию к сглаживанию кифоза и даже формированию лордоза. Модификаторы определяются путем измерения сагиттального контура Th5-Th12 позвонков в положении пациента стоя. При наличии кифоза менее 10° (гипокифоз) используется модификатор «–», от 10 до 40° — модификатор N и при деформации более 40° (гиперкифоз) — модификатор «+».

Таким образом, отнеся сколиотическую деформацию к одному из 6 типов и определив необходимые в данном случае поясничный и грудной модификаторы, можно классифицировать сколиоз в сжатом виде, например, 1A–; 1AN; 6CN и так далее.

Структуральные характеристики деформации в сагиттальной плоскости играют очень важную роль в системе Lenke et al. [6] так как определяют протяженность зоны спондилодеза.

Гиперкифоз верхне-грудного и грудопоясничного отделов и ригидность, демонстрируемая в положении бокового наклона, — важные характеристики так называемых вторичных деформаций.

Протяженность спондилодеза грудного отдела позвоночника при деформациях I-IV типов зависит от увеличения кифоза в верхне-грудном или грудопоясничном отделах. При V и VI типах сколиоза первичной дугой является поясничная (грудопоясничная), грудное противоискривление при V типе неструктуральное, а при VI — структуральное.

Поясничный модификатор A показывает, что поясничная дуга минимальна или вообще отсутствует, а модификатор B — на наличие легкой или умеренной поясничной дуги. Такие поясничные деформации трудно классифицировать при использовании системы King et al.[7] (историческая классификация), их приходится относить ко II или III типам деформации на основе наличия поясничной дуги на спондилограммах в положении стоя и в боковом наклоне.

Lenke et al.[6] полагают, что при наличии модификаторов A или B поясничная дуга не должна блокироваться, если только в грудопоясничном отделе позвоночника нет кифоза более 20°. Сколиозы с поясничным модификатором C ранее классифицировались по King et al.[7] как деформации I, II иногда V типа, сюда включались все двойные, тройные, поясничные и грудопоясничные сколиозы. При таких сколиозах поясничная дуга часто требует включения ее в зону спондилодеза. Однако у пациентов с деформациями типа 1C или 2C возможно выполнение селективного грудного спондилодеза, протяженность которого позволяет сохранить баланс поясничного отдела позвоночника.

Сагиттальный грудной модификатор необходим для оценки состояния грудного отдела позвоночника с точки зрения планирования вмешательства, выбора доступа и типа инструментария, устранения косметического дефекта и нормализации функции легких у пациентов с грудными гипокифозами или лордозами. Один из недостатков системы King et al.[7] — отсутствие возможности анализа деформации в сагиттальной плоскости.

Селективный грудной спондилодез при деформациях I типа с любым поясничным модификатором, классифицируемых по King et al.[7] как II или III тип, при использовании сегментарного инструментария часто приводит к развитию дисбаланса туловища. Однако указанная операция возможна при наличии следующих условий: поясничная дуга в положении бокового наклона менее 25°, отсутствует кифоз в грудопоясничном отделе, грудной отдел позвоночника ротирован больше поясничного. Эти критерии позволили Lenke et al.[6] из 126 пациентов с деформацией I типа выполнить селективный грудной спондилодез у 114.

Деформации IIA типа (с любыми грудными модификаторами) включают, кроме основной грудной дуги, структуральное верхнегрудное и неструктуральное поясничное (грудопоясничное) противоискривления. Любая структуральная грудная или поясничная дуга может иметь структуральное верхне-грудное противоискривление (деформация более 25° в боковом наклоне и усиленный верхне-грудной кифоз).

Структуральные верхне-грудные дуги при сколиозах IIB типа имеют те же характеристики. В отличие от классификации King et al.[7], выделение типа IIC позволяет рассматривать верхнегрудной и поясничный компоненты деформации раздельно. В материале Lenke et al [6]. из 56 пациентов со сколиозами II типа 50 подверглись операции спондилодеза на протяжении основной грудной кривизны и верхне-грудного противоискривления.

Деформации типа IIIA и IIIB (с любыми грудными модификаторами) сравнительно редки и содержат две первичные дуги — грудную и поясничную (грудопоясничную). Поясничный компонент такой деформации всегда структуральный во фронтальной и сагиттальной плоскостях, даже если дуга незначительно отклоняется от средней линии. При сколиозах же типа IIIC такое отклонение всегда значительно, поэтому в блок следует включать обе дуги. Lenke et al.[6] оперировали 58 пациентов с деформациями III типа и в 56 случаях блокировали и грудную, и поясничную (грудопоясничную) дуги.

Тройные сколиозы IVA и IVB типов (при любых грудных модификаторах) содержат три структуральные дуги: верхне-грудную, грудную и поясничную (грудопоясничную), причем две последних по величине превышают первую. Поясничная дуга не смещается полностью от средней линии, но, если грудная дуга выражена грубо,

поясничное искривление имеет признаки структуральности. При деформациях IVC типа отклонение поясничной дуги от средней линии значительное, как того и следует ожидать. Из восьми пациентов с деформациями IV типа, оперированных Lenke et al [6], в шести случаях пришлось блокировать все три структуральные дуги.

Поясничные (грудопоясничные) сколиозы относятся к типу VC, если имеют неструктуральное грудное противоискривление, и к типу VIC, если грудная противодуга имеет признаки структуральности. В любом случае блокированию подвергаются только структуральные искривления.

1.6 Клиническая картина заболевания или состояния (группы заболеваний или состояний)

Основное клиническое проявление заболевания — наличие деформации позвоночника, которая может сопровождаться наличием следующих клинических признаков:

- асимметрия контуров шеи;
- асимметричность пространственного расположения надплечий;
- асимметрия треугольников талии;
- «симптом исчезновения треугольника талии в поясничном отделе на стороне дуги деформации» по A.Lorenz;
- асимметрия расположения лопаток;
- «симптом положения лопаток» по И.А.Мовшовичу;
- наличие выпуклости с одной стороны в виде реберного горба на уровне грудного или грудопоясничного отдела и вогнутости с противоположной стороны в положении сгибания в поясничном отделе — симптом Адамса (W.Adams);
- наличие выпуклости в виде мышечного валика — симптом Шультеса (W.Schulthess)-Чаклина с одной стороны на уровне поясничного отдела и вогнутости с противоположной стороны;
- асимметричное расположение гребней подвздошных костей и ягодичных отделов;
- асимметрия ромба Михаэлиса;
- асимметрия расположения ключиц, симптом «укорочения ключицы» по И.А.Мовшовичу;
- асимметрия формы и расположения молочных желез;
- дугообразное расположение остистых отростков позвонков;

- фиксированное изменение формы сагиттального профиля позвоночника в вариантах уплощения физиологических изгибов или симптом «куклы» по A.Lorenz;

- внешне определяемая укороченность туловища;

- выявляемый «функциональный симптом мышц-разгибателей позвоночника»

2. Диагностика заболевания или состояния (группы заболеваний или состояний), медицинские показания и противопоказания к применению методов диагностики

2.1 Жалобы и анамнез

Рекомендуется для всех пациентов оценивать с диагностической целью:

- информацию о степени выраженности жалоб от самого пациента и от его родителей (для детей);

- время появления и динамику изменения жалоб;

- историю предшествовавшего лечения;

- наличие сопутствующей патологии;

- наличие аллергии, лекарственной непереносимости [12].

Уровень убедительности рекомендаций С (уровень достоверности доказательств — 5)

Комментарии: *Основных жалоб обычно две – косметический дефект, связанный с деформацией позвоночника и грудной клетки, и болевой синдром, причем вовсе необязательно, чтобы больной предъявлял обе жалобы. Их при первом разговоре с пациентом может вообще не быть. Следует учитывать, что самооценка больным своего внешнего вида чрезвычайно вариабельна. Сравнительно небольшая сколиотическая деформация в 40-45° по Cobb может приносить юной пациентке немыслимые моральные страдания, о которых она и ее родители не могут говорить иначе как со слезами. В то же время больные со сколиозом в 90° нередко считают, что их внешний вид вполне приемлем, и ни в какой коррекции не нуждается. Из анамнеза необходимо выяснить, в каком возрасте и кем впервые была замечена деформация позвоночника, обращались ли родители больного к врачу, проводилось ли лечение, какое именно и в чем выражался эффект. В частности, желательно выяснить, делались ли попытки исправить форму позвоночного столба методами мануальной терапии[RS3], и не привело ли подобное вмешательство к появлению болей и ускоренному прогрессированию деформации. Крайне важно ознакомиться с имеющейся у пациента медицинской документацией, особенно в тех случаях, когда имеются указания на проведенное ранее хирургическое лечение. Нужно попытаться выяснить, какова была динамика прогрессирования деформации, и с каким возрастом совпадали пики этого прогрессирования. Очень интересно, хотя с практической точки зрения часто малосущественно, есть ли в семье еще больные с деформациями позвоночника, кто именно, проводилось ли оперативное лечение. Следует поинтересоваться состоянием функции органов малого таза. Наконец, поскольку*

подавляющее большинство больных с деформациями позвоночника – девочки, нужно уточнить, в каком возрасте впервые пришли месячные (если это уже произошло) и установился ли нормальный менструальный цикл. Последнее обстоятельство весьма важно с точки зрения прогноза течения патологического процесса, так как характеризует степень развития организма и в частности – опорно-двигательного аппарата. Часто подросток не акцентирует внимание на болевом синдроме и только при целенаправленном расспросе уточняет, что спина болит. Важно выяснить, когда впервые появились боли, в каких ситуациях они усиливаются или исчезают, в каком отделе позвоночника локализуются. Чаще всего боли возникают на вершине деформации либо в нижне- поясничном отделе позвоночника. Нередко, особенно у пациентов старше 20 лет, болевой синдром доминирует и является основной причиной, побуждающей обратиться к врачу и ставить вопрос о хирургическом вмешательстве. Необходимо выяснить, беспокоит ли пациента одышка, когда она отмечена впервые, при каких нагрузках отмечается и усиливается ли с годами.

2.2 Физикальное обследование

Рекомендуется для всех пациентов с диагностической целью:

провести общее клиническое обследование пациента с оценкой ортопедического статуса и состояния кожных покровов [12].

Уровень убедительности рекомендаций С (уровень достоверности доказательств — 5)

Комментарии: *Осмотр пациента ортопедом — один из важнейших элементов обследования. Он должен быть проведен со всей тщательностью и соответствующим образом документирован. Это обеспечивает методологическое единообразие, позволяющее сравнить результаты осмотров, проводимых в различные сроки и, в частности, в до- и послеоперационном периоде. Предлагаемая схема осмотра (status localis) применяется в течение многих лет в клиниках Республиканского Центра патологии позвоночника (Новосибирск) и, несмотря на кажущуюся громоздкость, позволяет быстро и полно документировать результаты осмотра больного вертебрологом (Приложение Г1).*

Необходимо подчеркнуть, хотя это и представляется само собою разумеющимся, что при осмотре нельзя ограничиваться только позвоночником, необходимо подвергать обследованию весь опорно-двигательный аппарат больного. В течение более чем 100 лет одним из простейших и широко распространенных приемов диагностики деформации позвоночника является проба Adams. Техника её заключается в следующем. Больной стоит лицом к врачу и наклоняется вперед, касаясь пальцами пола, при этом поверхность спины располагается в плоскости, близкой к горизонтальной. Взгляд врача направлен в этой же плоскости, что позволяет выявить малейшие асимметрии правой и левой половин дорсальной поверхности туловища пациента.

Рекомендуется у всех пациентов с диагностической целью:

выявить или исключить признаки инфекционных очагов [12].

Уровень убедительности рекомендаций С (уровень достоверности доказательств — 5)

Рекомендуется: при наличии сопутствующей патологии с целью диагностики и лечения сопутствующей патологии провести консультацию врача соответствующего профиля [12].

Уровень убедительности рекомендаций С (уровень достоверности доказательств — 5)

Рекомендуется с целью наблюдения в динамике:

сфотографировать пациента с трех точек до и после консервативного корсетного лечения, до и после операции, а также на следующих этапах наблюдения [12].

Уровень убедительности рекомендаций С (уровень достоверности доказательств — 5)

2.3 Лабораторные диагностические исследования

Рекомендуется:

при подготовке к хирургическому лечению с целью предоперационного обследования выполнять лабораторные тесты, включающие:

общий (клинический) анализ крови,

общий анализ мочи,

биохимические показатели крови (исследование уровня общего белка в крови, исследование уровня альбумина в крови, исследование уровня мочевины в крови, исследование уровня креатинина в крови, определение активности аланинаминотрансферазы в крови, определение активности аспартатаминотрансферазы в крови, исследование уровня натрия в крови, исследование уровня калия в крови, коагулограмма (ориентировочное исследование системы гемостаза)),

определение антител к бледной трепонеме (Treponema pallidum) в нетрепонемных тестах (RPR, РМП) (качественное и полуколичественное исследование) в сыворотке крови,

определение антигена (HbsAg) вируса гепатита В (Hepatitis B virus) в крови,

определение антител к вирусу гепатита С (Hepatitis C virus) в крови,

исследование уровня антител классов M, G (IgM, IgG) к вирусу иммунодефицита человека ВИЧ-1/2 и антигена p24 (Human immunodeficiency virus HIV 1/2 + Agp24) в крови,

определение основных групп по системе АВ0,

определение антигена D системы Резус (резус-фактор) [12].

Уровень убедительности рекомендаций С (уровень достоверности доказательств — 5)

2.4 Инструментальные диагностические исследования

Рекомендуется у всех пациентов с диагностической целью:

- на всех этапах наблюдения пациента проводить визуализацию патологии позвоночника (рентгенография, компьютерная томография, магнитно-резонансная томография, компьютерно-оптическая топография) на выбор лечащего врача [8,12].

Уровень убедительности рекомендаций С (уровень достоверности доказательств — 5)

Комментарии: *Основу инструментального обследования пациента с деформацией позвоночного столба составляет лучевая диагностика.*

Рекомендуется:

- проведение базового набора методов предоперационного обследования обязательно проводить рентгенографию легких (органов грудной клетки), регистрацию электрокардиограммы с расшифровкой, описанием и интерпретацией электрокардиографических данных, эхокардиографию, ультразвуковое исследование органов брюшной полости (комплексное), дуплексное сканирование сосудов (артерий и вен) нижних конечностей, ультразвуковое исследование почек, ультразвуковое исследование мочевого пузыря, исследование неспровоцированных дыхательных объемов и потоков (спирография), опционно при наличии гастродуоденальной патологии — эзофагогастродуоденоскопию [8,12].

Уровень убедительности рекомендаций С (уровень достоверности доказательств — 5).

Комментарии: *Необходимо учитывать нередкое сочетание деформации позвоночника, особенно врожденных, с патологией элементов мочевыводящей системы. Ультразвуковое исследование почек и внутривенная пиелография дают достаточно информации, могущей повлиять на решение ортопеда при планировании оперативного вмешательства. Рентгенконтрастное и ультразвуковое исследование желудочно-кишечного тракта выполняется только по показаниям. Таким показанием может служить, например, сдавление двенадцатиперстной кишки сосудом с развитием cast-синдрома.*

Рекомендовано:

- у пациентов, у которых есть показания, проводить нейрофизиологические исследования, миелографию [8,12].

Уровень убедительности рекомендаций С (уровень достоверности доказательств — 5)

Комментарии: *Как самостоятельный метод исследования миелография применяется чаще всего в тех случаях, когда недоступна магнитно-резонансная томография.*

Рекомендовано всем пациентам:

- выполнять рентенографию грудного и поясничного отделов позвоночника в двух стандартных проекциях в положении стоя для оценки истинной величины деформации во фронтальной и сагиттальной плоскостях [8,12].

Уровень убедительности рекомендаций С (уровень достоверности доказательств — 5)

Комментарии:

Спондилограммы, выполненные в положении лежа, неинформативны, так как отсутствие воздействия массы тела на деформацию позвоночника приводит к уменьшению последней из-за частичного устранения так называемой функциональной составляющей. На спондилограммах грудной и поясничный отделы должны быть «захвачены» полностью — от Th1 до S1 позвонка. Крайне желательно, чтобы все позвонки на этом протяжении были отражены на одной пленке. Эталонным сейчас является проведение рентгентелеметрии позвоночника, т.е. цифровой рентгенографии всех отделов позвоночника с захватом черепа, таза и проксимальных отделов бедренных костей в slot-режиме. В ином случае приходится склеивать прозрачным скотчем спондилограммы различных отделов позвоночника для получения целостной картины. При выполнении обзорных спондилограмм желательно использование рентгеноконтрастного отвеса для облегчения последующего изучения снимков.

Анализ рентгенограмм.

По полученным рентгенограммам определяют следующие качественно-количественные данные:

- вид сколиотической деформации;

- анатомический тип сколиотической деформации (отражены в разделе Классификация);

- параметры деформации, характеризующие поражение позвоночника в трех плоскостях;

- состояние ростковой костной зрелости позвоночника как одного из ведущих фоновых факторов прогнозирования естественного развития деформации.

***Вид сколиотической деформации**. Определяется по причинному фактору проявления ортопедической патологии:*

1. Деформации на почве врожденной аномалии развития позвоночника, реберного каркаса грудной клетки, грудины, а также системных врожденных заболеваний, что подтверждается на рентгенограммах соответствующими структуральными и морфологическими данными.

2. Искривления в результате перенесенных повреждений и заболеваний позвоночника и грудной клетки, а также хирургических вмешательств различного характера.

3. Изменение формы позвоночника на почве нейроортопедической патологии (различные формы ДЦП и миопатий, заболевания спинного мозга и т. д.).

4. Искривления на фоне возрастных дегенеративно-дистрофических изменений позвоночника (остеохондроз, остеопороз и т.д.).

5. Деформации позвоночника, относящиеся к самостоятельной нозологии — идиопатическому (диспластическому) сколиозу.

*Далее определяется **тип сколиотической деформации** (см. классификацию в главе II) по локализации ее вершины, сторона выпуклости, границы и, наконец, производятся измерения, позволяющие характеризовать деформацию с количественной точки зрения.*

Сколиоз — трехмерная деформация позвоночника, поэтому измеряются величина сколиотического (фронтальная плоскость), кифотического или лордотического (сагиттальная плоскость) и ротационного (горизонтальная плоскость) компонентов деформации.

***Фронтальная плоскость**.*

Определение величины сколиотического компонента деформации во всем мире производится в соответствии с методом Cobb J.R., описанным в 1948 г. [8]. Первый этап — локализация концевых позвонков сколиотической дуги. Все позвонки, включенные в дугу, кроме апикального, наклонены либо в сторону вогнутости деформации (краниальнее апикального позвонка), либо в сторону ее выпуклости (каудальнее апикального позвонка). Вершинный или апикальный позвонок расположен горизонтально. В случае, когда вершина деформации приходится не на тело позвонка, а на межпозвонковое пространство, все позвонки находятся в положении наклона. Концевым называется позвонок, являющийся последним из числа наклоненных. Если замыкательные пластинки тел двух позвонков на конце дуги строго параллельны друг другу, концевым считается тот, который расположен дальше от вершины. В переходной зоне между первичной и компенсаторной дугами межпозвонковое пространство каудальнее концевого позвонка может быть ограничено параллельными замыкательными пластинками. В других случаях нижний

концевой позвонок краниальной дуги может быть одновременно верхним концевым позвонком каудального противоискривления. Второй этап при использовании метода Cobb — проведение на спондилограмме прямых линий, на пересечении которых формируется искомый угол. Первая линия проводится строго по ходу краниальной замыкательной пластинки верхнего концевого позвонка, вторая — по ходу каудальной замыкательной

пластинки нижнего концевого позвонка. В тех случаях, когда замыкательные пластинки в силу особенностей анатомии или послеоперационных изменений визуализируются плохо, допустимо проведение указанных линий через верхние или нижние края теней корней дуг. Пересечение их в пределах стандартной пленки возможно лишь при грубых сколиотических деформациях, в других случаях линии пересекаются за пределами пленки, и чтобы получить возможность измерить угол сколиотической дуги, необходимо восстановить перпендикуляры к обеим линиям. В соответствии с законами геометрии угол на пересечении этих перпендикуляров также будет характеризовать величину сколиотической дуги. Третий этап — измерение полученного угла и занесение результата на рентгенограмму и в историю болезни.

Сагиттальная плоскость*. Величина грудного кифоза и поясничного лордоза определяются также в соответствии с методом Cobb. Однако имеются особенности, диктуемые характером патологии. Если исследуется профильная спондилограмма больного сколиозом вне зависимости от его этиологии необходимо измерять величину искривления всего грудного отдела позвоночника – от Th1 до Th12. Это не всегда выполнимо, так как верхне-грудные позвонки на профильной спондилограмме обычно закрыты тенью головок плечевых костей. Вполне допустимо измерение на протяжении от Th4 до Th12. Важно, чтобы все измерения у данного конкретного больного производились на одних и тех же уровнях, иначе невозможно будет говорить о достоверности отмечаемых изменений – увеличения или уменьшения кифоза. Через краниальную замыкательную пластинку верхнего концевого позвонка и каудальную замыкательную пластинку нижнего концевого позвонка проводятся прямые линии, на пересечении которых формируется угол, характеризующий величину деформации. При небольших кифозах линии пересекаются за пределами рентгенограммы и в таких случаях, как и при измерении сколиотической дуги, следует восстановить перпендикуляры к основным линиям и определять угол деформации в точке их пересечения. При документировании полученных результатов целесообразно при наличии кифотической деформации снабжать показатель знаком «+», а лордотической – «–». Что касается измерения параметров пояничного лордоза, то его величина измеряется от L1 до S1*

позвонка. Особая ситуация возникает в случае островершинного или пологого кифоза с развитием компенсаторных противоискривлений в сагиттальной плоскости; например, при врожденных кифотических деформациях. Определение концевых позвонков проводится по тому же принципу, что и при сколиозе – необходимо найти краниальный и каудальный позвонки, наиболее наклоненные в сторону вогнутости деформации, то есть, вентрально. Совершенно ясно, что использование в качестве концевых позвонков стандартных Th1 (Th4) и Th12 приведет к грубому искажению результата. Как обзорные, так и функциональные спондилограммы подвергаются измерениям по единой методике с использованием одних и тех же точек отсчета.

Горизонтальная плоскость. *Деформация позвоночного столба в горизонтальной плоскости, то есть ротация позвонков вокруг вертикальной оси, является основным компонентом механогенеза ИС. Она максимально выражена на уровне апикального позвонка и прогрессивно уменьшается в направлении обоих концевых позвонков дуги. Наиболее ярким рентгенографическим проявлением ротации является изменение расположения теней корней дужек вершинного позвонка на фасной спондилограмме. В норме, при отсутствии ротации, эти тени расположены симметрично относительно средней линии тела позвонка и его боковых контуров. Определяется степень ротации – от 0 до IV. Нулевая степень ротации практически соответствует норме, когда тени корней дужек симметричны и расположены на одинаковых расстояниях от боковых замыкательных пластинок тела позвонка. При I степени ротации корень дужки на выпуклой стороне сколиотической дуги смещается в сторону вогнутости и занимает положение, асимметричное относительно соответствующей замыкательной пластинки и корня противоположной дужки. При III степени корень дужки, соответствующий выпуклой стороне деформации, расположен в проекции середины тени тела позвонка, а при ротации II степени – занимает промежуточное положение между I и III степенями. Крайняя степень ротации (IV) характеризуется смещением тени корня дужки выпуклой стороны дуги за среднюю линию тела позвонка — ближе к медиальной боковой замыкательной пластинке. Более точное определение степени ротации дает методика, предполагающая использование специальной линейки — торсиометра. Предварительно следует определить наибольший вертикальный диаметр тени корня дужки, соответствующей выпуклой стороне деформации (В). Далее маркируются точки (А и А1), расположенные на высоте «талии» тела позвонка медиально и латерально. Торсиометр накладывается на спондилограмму таким образом, чтобы точки А и А1 располагались на краях линейки. Остается определить, с какой из линий шкалы торсиометра совпадает максимальный вертикальный диаметр тени корня дужки (В).*

При обнаружении аномалий развития позвонков и ребер необходима их идентификация и локализация. Все позвонки — как комплектные, так и сверхкомплектные — следует пронумеровать в краниокаудальном направлении, определить характер аномалии и уточнить соответствие ребер позвонкам и полупозвонкам, в случае синостозирования ребер — какие из них блокированы. Нумерация позвонков обязательна не только при наличии врожденных аномалий, но абсолютно во всех случаях, причем в краниокаудальном направлении. Пренебрежение этим правилом неизбежно приведет к ошибкам при планировании и выполнении оперативного вмешательства. Например, наличие переходного L6 позвонка обязательно должно учитываться при определении нижней границы зоны спондилодеза, в противном случае есть риск развития в послеоперационном периоде дисбаланса туловища или раннего болевого синдрома.

Рекомендовано пациентам для проведения консервативного корсетного лечения и при подготовке к хирургическому лечению:

- применение функциональной рентгенографии позвоночника стоя с максимальными наклонами вправо и влево или специальных укладок для расширения общего представления о деформации позвоночника, подвижности отдельных позвоночных для оценки степени мобильности позвоночника в области первичной и вторичной дуг [8,12].

Уровень убедительности рекомендаций С (уровень достоверности доказательств — 5)

Комментарии: *Рентгенограммы с боковыми наклонами выполняются в положении больного на спине. Наклоны выполняются больным активно в сторону выпуклости основной и компенсаторных дуг отдельно. Например, если имеется правосторонняя грудная дуга с поясничным противоискривлением, больной должен выполнить максимально возможный активный наклон грудного отдела позвоночника вправо, а поясничного — влево. Обе спондилограммы тщательно маркируются. Второй вариант исследования мобильности позвоночника при сколиозе — тракционные спондилограммы. Больной лежит на спине, два лаборанта осуществляют тягу — за голени и за петлю Глиссона. Снимок выполняется в момент максимальной тракции. Оба метода (боковые наклоны и тракция) не должны противопоставляться друг другу.*

Функциональная спондилография в боковой проекции выполняется в тех случаях, когда необходимо выяснить степень мобильности кифотической деформации. Больного укладывают на спину, под областью вершины кифоза помещают мешок с песком

высотой 10 см и шириной 15-20 см. Важно, чтобы больной хорошо расслабился. Если нужно определить степень мобильности позвоночника при наличии гиперлордоза, снимок выполняется в положении активной максимальной флексии. Спондилограммы поясничного отдела позвоночника в положении флексии и экстензии выполняются для уточнения состояния поясничных межпозвонковых дисков при планировании протяженности зоны спондилодеза у больного сколиозом.

Особые укладки

Спондилограммы в косых проекциях (справа и слева в 3/4) используются при оценке состояния межсуставной части дужки поясничного позвонка в случае спондилолиза или спондилолистеза. В грудном отделе рентгенограммы в косых проекциях помогают более точно оценить состояние костных масс после операции спондилодеза. Так называемые прицельные спондилограммы дают возможность уточнить локальные анатомические особенности двигательного позвоночного сегмента. При наличии аномалий пояснично-крестцового отдела позвоночника используется укладка Ferguson. В положении больного на спине тубус рентгеновского аппарата наклоняется в краниальном направлении (на 30° у мужчин и 35° у женщин), при этом луч проходит в плоскости диска L5-S1, и становятся хорошо видны особенности анатомии этого сочленения. Эти рентгенограммы следует делать, имея на то очень серьезные основания, так как облучение органов малого таза относительно велико. При тяжелых сколиотических деформациях (обычно более 100°) стандартная переднезадняя проекция не дает возможности оценить истинную величину дуги из-за выраженной торсии позвонков. Возникает деформация в сагиттальной плоскости, которая внешне выглядит как кифоз, хотя таковой не является, так как это — результат торсии. Если "устранить" торсию, сколиотическая дуга окажется большей, чем представляется на переднезадней спондилограмме. На спондилограмме получается отображение истинной сколиотической деформации. У больных сколиозом стандартно выполняется тангенциальная рентгенография реберного горба. Больной наклоняется вперед, а луч направляется вдоль плоскости его спины, в результате чего на рентгенограмме отражается форма ребер на вершине горба и взаиморасположение ребер правой и левой половин грудной клетки. Рентгенография реберного горба выполняется перед корригирующим вмешательством на позвоночнике или торакопластикой, а также в послеоперационном периоде для оценки достигнутого результата. Метод может быть заменен компьютерной томографией туловища в аксиальной плоскости.

Рекомендовано пациентам, которым планируется хирургическое лечение, а также всем прооперированным пациентам:

- выполнить компьютерную томографию (сокращенно: КТ) для уточнения особенности анатомического строения костных структур, недостаточно визуализируемых на обычных спондилограммах, для лучшего дифференцирования костных и мягких тканей, интраспинальных структур и эпидуральных тканей, для оценки «качества» костного блока после операции спондилодеза. [8,12].

Уровень убедительности рекомендаций С (уровень достоверности доказательств — 5)

Комментарии: *С помощью КТ диагностируются врожденные, травматические и дегенеративные стенозы позвоночного канала, устанавливается степень сдавления спинного мозга. КТ позволяет получить изображение в аксиальной плоскости, показать связь мягкотканых и костных структур, а также выявить незначительные изменения показателей плотности изучаемых структур. При исследовании костной системы КТ дает возможность детализировать изменения структуры костной ткани.*

Исследование мочевыводящей системы. Необходимо учитывать нередкое сочетание деформации позвоночника, особенно врожденных, с патологией элементов мочевыводящей системы. Ультразвуковое исследование почек и внутривенная пиелография дают достаточно информации, могущей повлиять на решение ортопеда при планировании оперативного вмешательства.

Контрастное и ультразвуковое исследование желудочно- кишечного тракта выполняется только по показаниям. Таким показанием может служить, например, сдавление двенадцатиперстной кишки сосудом с развитием т.н. cast- синдрома. Мы наблюдали больную с гигантской интраэкстраканальной нейрофибромой, основной компонент которой располагался в забрюшинном пространстве, вызывая деформацию позвоночника и грубое смещение содержимого брюшной полости. Характер и степень этого смещения уточнен с помощью контрастного исследования

Рекомендовано всем пациентам, которым планируется хирургическое лечение:

- выполнить магнитно-резонансную томографию для изучения не только костных, но и мягкотканных структур [8,12].

Уровень убедительности рекомендаций С (уровень достоверности доказательств — 5)

Комментарии: *Применительно к позвоночнику, МРТ дает возможность оценивать состояние межпозвонковых дисков и содержимого позвоночного канала. Дополнительную ценность МРТ-исследованию придает то обстоятельство, что интересующий хирурга анатомический объект может изучаться в любой плоскости. Магнитно-резонансная томография должна быть рутинным методом в специализированной вертебрологической клинике.*

При ИС подростков, особенно запущенных формах, важно знать положение дурального мешка относительно стенок позвоночного канала на вершине деформации. Во всех случаях ювенильного сколиоза, при протяженных левосторонних идиопатических деформациях, при малейших проявлениях неврологического дефицита исследование содержимого позвоночного канала обязательно. То же самое относится к врожденным деформациям позвоночника, учитывая высокий процент сосуществования внеканальных аномалий развития с внутриканальными (диастематомиелия и другие). Если у больного выявлена клиника компрессии спинного мозга, МРТ позволяет уточнить ее причину, что бывает достаточно просто, если речь идет о «чистом» кифозе. Большой сколиотический компонент усложняет картину, и в этих случаях бывает полезным сочетание МРТ с миелографией. Как самостоятельный метод исследования миелография применяется чаще всего в тех случаях, когда недоступна магнитно-резонансная томография.

Рекомендовано при наличии показаний с диагностической целью:

- выполнять компьютерно-оптическое топографическое исследование (КОМОТ).

Уровень убедительности рекомендаций С (уровень достоверности доказательств — 5)

Комментарии:

В Новосибирском НИИТО в 1994 г. был разработан метод компьютерной оптической топографии, основанный на проецировании полос и пространственном детектировании фазы и создана первая отечественная оптико-электронная топографическая система, которая обеспечивает бесконтактное дистанционное определение формы дорсальной поверхности туловища пациента на основе проецирования полос и компьютерной обработки цифровых изображений [8,12].

Пациент при обследовании устанавливается спиной к телевизионной камере и расположенному сбоку от нее проектору. С помощью последнего на дорсальную поверхность туловища больного проецируют изображение системы прямолинейных эквидистантных полос, форма которых изменяется пропорционально рельефу

обследуемой поверхности. С помощью телевизионной камеры производится съемка этого изображения и ввод его в цифровом виде в компьютер. Метод неинвазивный, абсолютно безвредный для больного, но в то же время высокоинформативен. Разработанный для скрининговых обследований больших групп населения, этот метод количественной скиатической оценки показал себя чрезвычайно эффективным при оценке результатов хирургической коррекции деформаций позвоночника различной этиологии. Описанные преимущества также позволяют рекомендовать его для оценки тяжести ИС с применением дистанционных цифровых технологий (телемедицинские медицинские информационные системы).

При наличии биомеханической лаборатории или систем трёхмерного видеоанализ движений позволяет дополнительно обьективизировать результат коррекции деформации позвоночника с точки зрения нормализации функции локомоции и восстановления баланса туловища.

2.5 Иные диагностические исследования

Рекомендуется всем прооперированным пациентам с целью динамического наблюдения:

- анкетировать пациентов в связи с хирургическим лечением и оценивать динамику получаемых результатов [12].

Уровень убедительности рекомендаций С (уровень достоверности доказательств — 5)

Комментарии: *Проблема оценки результатов оперативного лечения деформаций позвоночника упирается в сложность установления критериев, объективно отражающих исход одновременно психосоматического и соматопсихического заболевания — сколиоза. Оценка результатов оперативного лечения, особенно в отдаленные сроки, позволяет выделить наиболее эффективные методы лечения и определить причины неудачных исходов.*

Опросник SRS (Приложение Г2) был разработан для оценки и сравнения результатов оперативного лечения пациентов со сколиотической деформацией позвоночника. Он также позволяет выделить параметры, которые в большей степени влияют на удовлетворенность результатами лечения.

Применение анкеты SRS в последние годы повсеместно расценивается как стандартный компонент послеоперационного обследования больных с деформациями позвоночника различной этиологии. Основное достоинство метода — возможность

сравнения результатов, полученных с применением различных эндокорректоров либо одного и того же инструментария, использованного в различных клиниках. Однако, изучение литературных данных не позволило обнаружить исследования, в которых результаты анкетирования сопоставлялись бы с иными методами, кроме рентгенографии. В предоперационном периоде анкетирование не используется.

3. Лечение, включая медикаментозную и немедикаментозную терапии, диетотерапию, обезболивание, медицинские показания и противопоказания к применению методов лечения

3.1 Консервативное лечение

Рекомендуется всем пациентам:

- проводить комплексное немедикаментозное консервативное лечение, независимо от планирования хирургического лечения и применения корсетотерапии, направленное на предупреждение дальнейшего прогрессирования деформации, укрепление мышечного корсета, улучшение функции внешнего дыхания и состояния сердечно-сосудистой системы (рациональный ортопедический и двигательный режим, адекватное питание, общеукрепляющие и закаливающие процедуры, физические упражнения, гидрокинезотерапию, массаж, электростимуляцию мышц) [12].

Уровень убедительности рекомендаций С (уровень достоверности доказательств — 5)

Комментарии: *Консервативное медикаментозное лечение, физиотерапия не имеют самостоятельного значения в лечении деформаций позвоночника и применяются в комплексной реабилитации или как симптоматическое лечение.*

Консервативное лечение предназначено:

- *Сдержать усугубление деформации позвоночника на ранних стадиях и тем самым даже избежать хирургического лечения;*
- *Предупредить дальнейшее прогрессирование деформации, нарушений функций внешнего дыхания и сердечно-сосудистой системы, обеспечивая благоприятный фон при проведении хирургического лечения;*
- *Быть частью «образа жизни» для прооперированных пациентов и пациентов с деформацией позвоночника, которым хирургическое лечение не показано.*

Рекомендуется всем пациентам, находящимся под наблюдением:

- контролировать своевременное наблюдение и лечение пациента у врачей других специальностей для достижения компенсации в соматическом статусе [12].

Уровень убедительности рекомендаций С (уровень достоверности доказательств — 5)

Рекомендуется для всех пациентов:

- выполнять ЛФК, которая предусматривает активное использование физических ресурсов организма пациента и направлена на:

воспитание самоконтроля правильной осанки и движений (культура физического поведения);

укрепление мышц (формирование «мышечного» корсета туловища); развитие физических качеств;

формирование навыков самокоррекции и/или стабилизации деформации позвоночника.

Уровень убедительности рекомендаций С (уровень достоверности доказательств — 5)

Комментарии:

Программа ЛФК включает комплексы упражнений для: укрепления мышц туловища; развития координации движений; коррекции и/или стабилизации дуг деформации; развития дыхательной выносливости; восстановления после физической нагрузки.

Дополнительная физкультурная нагрузка включает: плавание (освоение техники классических стилей); адаптивную физкультуру. Пациент должен дисциплинированно заниматься 2-3 раза в день с общим временем от 1,5 до 3 часов. ЛФК осваивается пациентом как образ жизни.

Рекомендовано при наличии показаний:

- применять корсетное корригирующее лечение, в особенности жесткие индивидуальные функционально-корригирующие корсеты, как самостоятельное корригирующее лечение, так и для сдерживания прогресса деформации позвоночника до оптимального, с точки зрения хирургического лечения, завершения формирования скелета [12, 14, 16].

Уровень убедительности рекомендаций С (уровень достоверности доказательств — 5)

Комментарии: *Широкое применение нашла конструкция корригирующего корсета типа Шено, которая позволяет повысить эффективность лечения, снижая количество больных, нуждающихся в оперативном лечении и процент инвалидизации при деформациях позвоночника у детей; имеет ряд преимуществ:*

воздействие корригирующей нагрузки одновременно в трех плоскостях — во фронтальной, сагиттальной и горизонтальной, что позволяет предотвратить перераспределение деформации из одной плоскости в другую;

воздействие на ротационную компоненту деформации асимметричной деротирующей нагрузкой;

локализованное приложение корригирующих усилий на область вершины и основания деформации, что делает возможной коррекцию даже самых «коротких» сколиотических дуг;

исключение воздействия верхней опоры корсета на плечевой пояс, шейный отдел позвоночника и череп, что позволяет избежать таких осложнений, как деформация нижней челюсти, дегенеративные изменения в шейном отделе позвоночника и т.д.; размеры корсета в целом практически не ограничивают двигательную активность пациента;

легкость эксплуатации корсета пациентом (снимается и надевается ребенком дошкольного возраста без посторонней помощи).

Показания к использованию корригирующего корсета:

1. идиопатический прогрессирующий сколиоз I, II, III степени при показателях ростковой костной зрелости по Садофьевой S0-SIV, по Риссеру R0-RIV для активного корригирующего воздействия на деформацию, для сдерживания развития деформации до возраста завершения формирования скелета и последующего одноэтапного хирургического лечения;

2. наличие сопутствующих генетических заболеваний и синдромов (Марфана, Элерса-Данлоса, нейрофиброматозе и так далее).

Противопоказания к использованию корсета:

1. Хронические соматические заболевания в стадии декомпенсации;

2. Инфекционные заболевания

3. Патология кожных покровов в местах соприкосновения с корсетом;

4. Неврологическая патология с двигательными нарушениями;

5. Психические заболевания в стадии обострения.

Перед применением корсета проводится осмотр врачом травматологом-ортопедом, рентгенологическое исследование позвоночника в 2-х проекциях, обследование на компьютерном оптическом топографе. Порядок надевания корсета строго регламентирован. Корсет носится круглосуточно, снимается для проведения гигиенических мероприятий, лечебных процедур, не более чем на 40-50 минут подряд. Таким образом, пациент находится в корсете не менее 20 часов в сутки.

Условия корсетотерапии:

Ежедневные занятия ЛФК;

Массаж, аппаратная физиотерапия курсами 2- 3 раз в год;

Рентгенологический контроль каждые 4-6 месяцев Строгое соблюдение режима ношения корсета;

Периодические осмотры травматологом-ортопедом с антропометрией не реже 1 раза в 4 месяца.

Возможные осложнения корсетотерапии:

1. Образование мацераций, гнойников в местах потертостей от ремней, устраняемые путем временного прекращения корсетотерапии и обработки кожных покровов антисептиками;

2. Возникновение болей в области ребер и грудины при неадекватном нагружении, что устраняется ослаблением нагрузки;

3. Снижение жизненной емкости легких, компенсируемое назначением дополнительных упражнений ЛФК и дыхательной гимнастики.

3.2 Хирургическое лечение

Рекомендуется проводить хирургическое лечение с целью улучшения качества жизни пациента при наличии показаний и отсутствии противопоказаний при условиях:

- наличия специализированного ортопедического отделения, имеющего необходимые кадровые и материально-технические ресурсы;

- предоперационного планирования [1,3,12].

Уровень убедительности рекомендаций С (уровень достоверности доказательств — 5)

Не рекомендуется проводить хирургическое лечение детям и подросткам при отсутствии условий для проведения многоэтапных и ревизионных вмешательств [1,3,12].

Уровень убедительности рекомендаций С (уровень достоверности доказательств — 5)

Комментарии: Решение вопроса о хирургическом лечении требует индивидуального подхода, учитывающего цель операции, эффективность консервативного лечения, риск предстоящего вмешательства и возможные осложнения в послеоперационном периоде. Основная задача — выбор наиболее рациональных технологий хирургического лечения и анестезиологического обеспечения. В ряде случаев, учитывая данные предоперационного обследования, потребуется отсрочка или отказ от хирургического вмешательства.

Технологии хирургического лечения ИС у пациентов разных возрастных групп зависят не только от возраста выявления, но и от характера течения, прогноза.

Показания к плановому хирургическому лечению ИС

Злокачественно прогрессирующие формы ИС у детей первой декады жизни.

Прогрессирующие формы ИС у подростков при наличии угла Кобба 40° и более.

ИС при наличии угла Кобба 40° и более у подростков с выраженным косметическим дефектом и дисбалансом туловища.

ИС у больных старше 20 лет при наличии деформации 40° и более по Коббу, косметического дефекта, болевого синдрома и нарушения функции сердечно-легочной системы.

Жалобы на косметический дефект у пациентов старше 20 лет с остаточным реберным горбом или деформацией 25°- 40° по Коббу.

Абсолютным противопоказанием к плановому хирургическому лечению является тяжелое общее состояние пациента, обусловленное нарушением функции жизненно-важных органов и систем (декомпенсация сердечно-сосудистой системы, отсутствие резервов дыхания со снижением показателей жизненной емкости легких ЖЕЛ и форсированной жизненной емкости легких более 70% от возрастной нормы).

Относительными противопоказаниями к хирургическому лечению являются острые (хронические) заболевания или грубые врожденные изменения внутренних органов, требующие предварительной хирургической коррекции или проведения медикаментозной терапии:

- острые инфекционные и паразитарные заболевания;

- патология сердца (врожденные пороки сердца с нарушением гемодинамики, сложные нарушения ритма сердечной деятельности);

хронические заболевания дыхательной системы и врожденные пороки развития органов дыхания;

- заболевания печени (острые гепатиты, хронические гепатиты в стадии выраженной активности процесса);

- болезни крови (тромбоцитопении, тромбоцитопатии, тяжелые анемии);

- заболевания почек с явлениями почечной недостаточности; — заболевания щитовидной железы (гипертиреоз, гипотиреоз); -заболевания паращитовидных желез (гипопаратиреоз); — патология надпочечников;

- онкологические заболевания;

- другие патологические состояния.

Относительным противопоказанием являются также ранее проведенные одно- и многоэтапные операции на позвоночнике, особенно включавшие костную пластику с формированием протяженного костного блока (как дорсального, так и вентрального) и операции, осложнившиеся нагноением.

Хирургическое лечение может проводиться с применением дифференцированной хирургической тактики с короткосегментарной фиксацией позвоночника у детей с сохранением высокой потенции к росту (первых 10 лет жизни).

4. Медицинская реабилитация и санаторно-курортное лечение, медицинские показания и противопоказания к применению методов медицинской реабилитации, в том числе основанных на использовании природных лечебных факторов

Рекомендуется**:**

- проводить контроль на всех этапах наблюдения на наличие и соблюдение комплекса ортопедических назначений и немедикаментозного лечения для поддержания в оптимальном состоянии мышечного корсета [1,3,12].

Уровень убедительности рекомендаций С **(уровень достоверности доказательств — 5)**

Рекомендуется**:**

- при наличии сопутствующей патологии проводить консультации специалистов и отслеживать выполнение их назначений с целью диагностики и лечения сопутствующей патологии [1,3,12].

Уровень убедительности рекомендаций С **(уровень достоверности доказательств — 5)**

Рекомендуется **всем прооперированным пациентам:**

- избегать в отдаленном послеоперационном периоде значительных нагрузок на позвоночник (долгое сидение, стояние, ходьба, подъем тяжестей, наклоны и скручивание туловища, занятия контактными видами спорта) [1,3,12].

Уровень убедительности рекомендаций С **(уровень достоверности доказательств — 5)**

Комментарии: ***В ранний послеоперационный период (7-14 дней после радикальных вмешательств на позвоночнике) реабилитационные мероприятия проводятся с целью ранней двигательной активизации пациента, купирования болевого синдрома и стимуляции репаративных процессов в области раневого дефекта.***

Восстановление двигательной активности начинается с первого дня с помощью дыхательной гимнастики, пассивной гимнастики в постели. Мероприятия по вертикализации и восстановлению походки могут проводиться в том числе с

применением специальной лечебной гимнастики, вертикализаторов, а в последующем — балансировочных систем.

В поздний послеоперационный период (от 2 до 8 недель после радикальных вмешательств на позвоночнике) целью реабилитационных мероприятий является восстановление двигательной активности в полном объеме, формирование мышечного корсета и стимуляция метаболических процессов в тканях позвоночника для профилактики рецидива болевого синдрома.

Ведущее значение в этом периоде имеет ЛФК, направленная на укрепление мышц спины, межлопаточной области, брюшного пресса, ягодиц, на формирование навыков правильной осанки, правильного стереотипа движения, а также обеспечивающая постизометрическую мышечную релаксацию. К занятиям специальной лечебной гимнастикой добавляются на специализированных тренажерах. Занятия ЛФК комбинируются с методами физиотерапии, способствующими укреплению мышечного корсета.

Реабилитационные мероприятия в поздний послеоперационный период проводятся амбулаторно или в условиях санатория.

В отдаленном послеоперационном периоде рекомендуется избегать значительных нагрузок на позвоночник (долгое сидение, стояние, ходьба, подъем тяжестей, наклоны и скручивание туловища, занятия контактными видами спорта).

Рекомендовано в послеоперационном периоде:

- реабилитация немедикаментозными средствами в комбинации с приемом нестероидных противовоспалительных препаратов с целью обезболивания, по показаниям — других лекарственных препаратов.

Уровень убедительности рекомендаций С **(уровень достоверности доказательств — 5)**

5. Профилактика и диспансерное наблюдение,медицинские показания и противопоказания к применению методов профилактики

Рекомендуется:

- Диспансерное наблюдение пациента с идиопатическим сколиозом осуществляется по месту проживания (пребывания): при проведении консервативного лечения без использования корсетного метода лечения диспансерный осмотр проводится врачом-травматологом-ортопедом (при его отсутствии — детским врачом- хирургом) один раз в год; при назначении корсетного метода лечения диспансерный осмотр проводится врачом-травматологом-ортопедом не реже одного раза в 6 месяцев.

- **Уровень убедительности рекомендаций С (уровень достоверности доказательств — 5)**

Комментарий: *При активном прогрессирующем развитии деформации и отсутствии положительного эффекта от лечения в течение года пациент направляется в профильное лечебное учреждение для уточнения клинического диагноза, согласования дальнейшей тактики лечения и при необходимости решения вопроса о целесообразности проведения хирургического лечения.*

Рекомендуется:

- осуществлять контроль через 6, 12, 24 и 36 месяцев после завершающего этапахирургического лечения по месту проведения операции, включающий рентгенографию позвоночника, прием (осмотр, консультация) врача — травматолога-ортопеда, прием (осмотр, консультация) врача-невролога, КОМОТ, фотографирование, заполнение анкеты SRS [12].

- **Уровень убедительности рекомендаций С** (уровень достоверности доказательств — 5)

Рекомендуется всем пациентам:

- продолжать, независимо от применяемых технологий лечения, на протяжении всей жизни наблюдение у профильных специалистов и консервативное лечение по поддержанию в оптимальном состоянии мышечного корсета [12].

Уровень убедительности рекомендаций С (уровень достоверности доказательств — 5)

Комментарии: *При прогрессировании нелеченой деформации позвоночника высок риск развития грубых неврологических осложнений и ухудшения соматического статуса вплоть до глубокой инвалидизации. При минимальной травме может произойти «срезывание» спинного мозга костными структурами дестабилизированного позвоночника.*

6. Организация оказания медицинской помощи

Показания для госпитализации в медицинскую организацию:

1) Наличие верифицированной амбулаторно сколиотической деформации позвоночника с дугой деформации свыше 40° по Коббу.
2) Деформации любой выраженности, провоцирующие своим развитием возникновение и/или нарастание неврологической спинальной симптоматики.
3) Факт обращения за медицинской помощью по поводу указанного заболевания, с предъявлением жалоб на сколиотическую деформацию позвоночника и/или вызванный указанным заболеванием болевой синдром.

Показания к выписке пациента из медицинской организации

1) Достигнутое улучшение в отношении коррекции деформации и сагиттального баланса, уменьшения существовавшего до лечения болевого синдрома.

2) Отсутствие либо, при возникновении, купирование септических воспалительных и иных осложнений, вызванных проведенным лечением.

3) Вертикализация пациента, способность к самообслуживанию.

7. Дополнительная информация (в том числе факторы, влияющие на исход заболевания или состояния)

Возможные осложнения хирургического лечения

Осложнения, возникшие у оперированных больных, могут подразумевать проведение повторного оперативного вмешательства. Их можно разделить на три группы:

- *Осложнения, связанные с использованием имплантатов;*
- *Осложнения от хирургических манипуляций, не связанные с использованием имплантатов;*
- *Инфекционные осложнения.*

Чаще всего можно предвидеть следующие типы осложнений:

1. Повреждение твёрдой мозговой оболочки, послеоперационная ликворея. Методом профилактики послеоперационной ликвореи является тщательная герметизация твердой мозговой оболочки на заключительном этапе операции. В случае возникновения ликвореи в ближайшем послеоперационном периоде накладываются поздние швы на кожу, снятие их откладывается до формирования состоятельного рубца. При неэффективности указанных мероприятий, производится реоперация с целью тщательной герметизации ликворных пространств

2. Легкие неврологические осложнения (плекситы, невриты и так далее) требуют консервативного лечения.

3. Углубление пареза конечностей, гипестезия, задержка мочеиспускания могут в редких случаях (менее 1%) возникать по следующим причинам:

Нарушение кровообращения в спинном мозге на уровне конуса- эпиконуса. Во избежание нарушения кровообращения в спинном мозге в послеоперационном периоде больному требуются постоянный контроль гемодинамических параметров (артериальное давление, ЧСС) и минимальная тракция корешка и дурального мешка. При появлении гемодинамических изменений требуется их коррекция медикаментозными препаратами. В случае развития данных осложнений больному показано назначение сосудистых, ноотропных, антиоксидантных, нейрометаболических, антихолинэстеразных препаратов, коррекция гемодинамических показателей.

Послеоперационный отек корешков спинного мозга. Для устранения послеоперационного отека спинного мозга пациентам назначается противоотечная терапия с использованием глюкокортикостероидов в дозировках, зависящих от клинической картины, возраста и соматического состояния пациента.

Эпидуральная гематома. Профилактикой образования гематом является тщательный гемостаз в ходе операции. Способ устранения сформировавшейся гематомы, вызывающей компрессию корешков спинного мозга — реоперация с целью удаления гематомы и проведения более тщательного гемостаза

4. Осложнения, связанные с имплантатами.

Мальпозиция винтов и миграция межтеловых имлантатов. При данных осложнениях тактика ведении диктуется выраженностью клинико-рентгенологических проявлений. Некоторые ситуацию требуют ревизионного хирургического вмешательства с целью декомпрессии и восстановления желаемого сегментарного взаимоотношения в условиях фиксации. Методом профилактики данных осложнений является подбор достаточного размера имплантатов, интраоперационный рентген- или КТ-контроль, а также КТ-контроль положения исплантов в раннем послеоперационном периоде.

Нестабильность имплантированной системы. Сюда относятся переломы стержней, смещения крюков, переломы опорных костных структур. Осложнение требует повторного вмешательства с целью восстановления системы. Крюки повторно имплантируются на тот же или соседний уровень, с помощью коннекторов восстанавливается целостность стержней, восстанавливается утраченная коррекция.

Перелом педикулы вследствие введения в нее винта не соответствующего размера. Способ устранения — переустановка винтов в другой смежный позвонок, позволяющий получить в дальнейшем надежную фиксацию.

Переломы стержней особенно опасно в период до 4-5 месяцев после операции, когда еще нет костного сращения. Дестабилизация конструкции, фиксирующей позвоночник, может привести к развитию вторичной деформации позвоночного столба, нарастанию неврологических расстройств, появлению хронического болевого синдрома.

5. Инфекционные процессы в области хирургического вмешательства. Способы устранения — антибиотикотерапия с учетом чувствительности микрофлоры в условиях контроля состояния раны и посева отделяемого на флору и чувствительность к антибактериальным препаратам; при неэффективности и нагноении послеоперационной раны — проведение ревизии и санации раны на фоне продолжающейся антибиотикотерапии. Вопрос о сохранении конструкции решается индивидуально.

6. Гематома вследствие продолжающегося кровотечения или неэффективности дренирования раны в послеоперационном периоде. Способы устранения — опорожнение гематомы, в случае продолжающегося кровотечения — ревизия раны и гемостаз.

Критерии оценки качества медицинской помощи

№	Критерии качества	Уровень убедительности рекомендаций	Уровень достоверности доказательств
1.	Выполнено общее клиническое обследование пациента с оценкой ортопедического статуса и состояния кожных покровов	С	5
2.	Выполнена диагностическая визуализация патологии позвоночника (рентгенография, компьютерная томография, магнитно-резонансная томография, компьютерно-оптическая топография) на выбор лечащего врача	С	5
3.	Выполнено всем пациентам комплексное немедикаментозное консервативное лечение	С	5
4.	Выполнено корсетное корригирующее лечение при наличии показаний и при отсутствии противопоказаний	С	5
5.	Выполнено хирургическое лечение при наличии показаний и условий и отсутствии противопоказаний	С	5
6.	Выполнена реабилитация немедикаментозными средствами в комбинации с назначением лекарственных препаратов при наличии показаний и отсутствии противопоказаний	С	5
7.	Выполнено диспансерное наблюдение	С	5

Список литературы

1. Di Meglio A. Growth of the spine before age 5 years//J.Pediatr.Orthop. (Part B) — 1992. — N1. — p. 102
2. Winter R.B. Scoliosis and Spinal Growth//Orthop.Rev. — 1977. — N7. – p. 17
3. Lonstein J.E. Idiopathic scoliosis // In: Lonstein J.E., Bradford D.S., Winter R.B., Ogilvie J.W. (eds.). Moe's Textbook of Scoliosis and Other Spinal Deformities. 3rd ed. Philadelphia: W.B.Saunders, 1994. P. 219– 256.
4. Чаклин В.Д. От эксперимента к клинической хирургии и ортопедии позвоночника//Ортопедия, травматология и протезирование. — 1962. — N.5. — стр 3-8
5. Goldstein L.A., Waugh T.R. Classification and terminology of scoliosis // Clin. Orthop. 1973. N 93. P. 10–22.
6. Lenke L.G. Betz R.R., Harms J. et al. Adolescent idiopathic scoliosis: a new classification to determine extent of spinal arthrodesis // J. Bone Joint Surg. Am. 2001. Vol. 83. P. 1169–1181.
7. King H.A., Moe J.H., Bradford D.S., et al. The selection of fusion levels in thoracic idiopathic scoliosis // J. Bone Joint Surg. Am. 1983. Vol. 65. P. 1302–1313.
8. Cobb J.R. Outline for the study of scoliosis//American Academy of Orthopedic Surgeons Instructional Course Lecture//1948. — V.5. — pp 621-675
9. Harrington P.R. Treatment of scoliosis correction and internal fixation by spinal instrumentation // J. Bone Joint Surg. Am. 1962. Vol. 44. P. 591–610.
10. Luque E. Segmental spinal instrumentation for the correction of scoliosis // Clin. Orthop. 1982. N 163. P. 193–198.
11. Cotrel Y., Dubousset J. C-D instrumentation in spine surgery. Principles, technicals, mistakes and traps. Sauramps Medical, 1992.
12. Михайловский М.В., Фомичев Н.Г. Хирургия деформаций позвоночника. — Новосибирск: Redactio, 2011. — 592 с.
13. Campbell RM, Smith M, Allen W, Simmons J, Inscore S, Cofer B, Doski J. The Treatment of Secondary Thoracic Insufficiency Syndrome of Myelomininggocele by Hybrid VEPTR "Eiffel Tower" Construct with S-Hook Iliac Crest Pedestal Fixation: read at the 1-st International Congress On Early Onset Scoliosis and Growing Spine. Madrid, Spain, 11 March 2007
14. Губина Е.В. Резекция реберного горба в хирургическом лечении идиопатического сколиоза: Дис. ... канд. медиц. наук. — Новосибирск, 2007. — 94 с., прилож. 6.
15. Dolan LA, Wright JG, Weinstein SL. Effects of bracing in adolescents with idiopathic scoliosis. N Engl J Med.201;370(7):681.
16. Negrini et. al. 2016 SOSORT guidelines: orthopedic and rehabilitation treatment of idiopathic scoliosis during growth. Scoliosis and Spinal Disorders 2018
17. Monticone M, Ambrosini E, Cazzaniga D, Rocca B, Ferrante S. Active self-correction and task-oriented exercises reduce spinal deformity and improve quality of life in subjects with mild adolescent idiopathic scoliosis. Results of a randomized controlled trial. Euro Spine J 2014; 23(6): 1204-14.
18. Губина Е.В. Клиническое применение русскоязычного варианта анкеты Scoliosis Research Society Outcomes Instrument-24 (SRS-24) // Хирургия позвоночника. 2004. № 2. С. 34-39.
19. Lai SM, Burton DC, Asher MA, Carlson BB. Converting SRS-24, SRS-23, and SRS-22 to SRS-22r: establishing conversion equations using regression modeling. Spine. 2011;36(23):E1525-E1533. doi: 10.1097/BRS.0b013e3182118adf.

20. Губин А.В., Прудникова О.Г., Камышева В.В., Коваленко П.И., Нестерова И.Н. Клиническая апробация русскоязычной версии анкеты SRS-22 для взрослых пациентов со сколиозом // Хирургия позвоночника. 2017. Т. 14, № 2. С. 31-40.

Приложение А1. Состав рабочей группы по разработке и пересмотру клинических рекомендаций

Михайловский Михаил Витальевич — заведующий детским ортопедическим отделением № 1 ФГБУ «ННИИТО им. Я.Л. Цивьяна» Минздрава России, доктор медицинских наук, профессор, член Межрегиональной общественной организации «Ассоциация хирургов-вертебрологов»;

Васюра Александр Сергеевич — врач-травматолог-ортопед детского ортопедического отделения № 1 ФГБУ «ННИИТО им. Я.Л. Цивьяна» Минздрава России, кандидат медицинских наук, член Межрегиональной общественной организации «Ассоциация хирургов-вертебрологов»;

Губина Елена Владимировна — врач торакальный хирург и врач-травматолог-ортопед детского ортопедического отделения № 2 ФГБУ «ННИИТО им. Я.Л. Цивьяна» Минздрава России, кандидат медицинских наук, член Межрегиональной общественной организации «Ассоциация хирургов- вертебрологов»;

Сергунин Александр Юрьевич — врач травматолог-ортопед детского ортопедического отделения № 1 ФГБУ «ННИИТО им. Я.Л. Цивьяна» Минздрава России, член Межрегиональной общественной организации «Ассоциация хирургов-вертебрологов»;

Шелякина Оксана Викторовна — заведующая физиотерапевтическим отделением ФГБУ «ННИИТО им. Я.Л. Цивьяна» Минздрава России, кандидат медицинских наук, член ООР «Союз реабилитологов России».

Тесакова Дарья Дмитриевна — к.м.н., начальник отдела международного сотрудничества и внешних связей Управления по реализации функций НМИЦ ФГБУ «НМИЦ ТО имени Н.Н. Приорова» Минздрава России, член АТОР.

Казьмин Аркадий Иванович — к.м.н., врач — травматолог-ортопед отделения № 7 ФГБУ «НМИЦ ТО имени Н.Н. Приорова» Минздрава России, член АТОР.

Конфликт интересов: авторы заявляют об отсутствии конфликта интересов

Приложение А2. Методология разработки клинических рекомендаций

Целевая аудитория данных клинических рекомендаций:

врачи-неврологи;

врачи-нейрохирурги;

врачи — травматологи-ортопеды;

врачи — детские хирурги;

врачи-хирурги;

врачи-педиатры;

врачи-педиатры участковые;

врачи-терапевты;

врачи-терапевты участковые;

врачи общей практики (семейные врачи);

врачи по лечебной физкультуре;

врач по медицинской профилактике;

врач по медицинской реабилитации.

Таблица 1.Шкала оценки уровней достоверности доказательств (УДД)для методов диагностики (диагностических вмешательств)

УДД	Расшифровка
1	Систематические обзоры исследований с контролем референсным методом или систематический обзор рандомизированных клинических исследований с применением мета-анализа
2	Отдельные исследования с контролем референсным методом или отдельные рандомизированные клинические исследования и систематические обзоры исследований любого дизайна, за исключением рандомизированных клинических исследований, с применением мета-анализа
3	Исследования без последовательного контроля референсным методом или исследования с референсным методом, не являющимся независимым от исследуемого метода или нерандомизированные сравнительные исследования, в том числе когортные исследования
4	Несравнительные исследования, описание клинического случая
5	Имеется лишь обоснование механизма действия или мнение экспертов

Таблица 2.Шкала оценки уровней достоверности доказательств (УДД)для методов профилактики, лечения и реабилитации (профилактических, лечебных, реабилитационных вмешательств)

УДД	Расшифровка
1	Систематический обзор РКИ с применением мета-анализа

2	Отдельные РКИ и систематические обзоры исследований любого дизайна, за исключением РКИ, с применением мета-анализа
3	Нерандомизированные сравнительные исследования, в т.ч. когортные исследования
4	Несравнительные исследования, описание клинического случая или серии случаев, исследования «случай-контроль»
5	Имеется лишь обоснование механизма действия вмешательства (доклинические исследования) или мнение экспертов

Таблица 3. Шкала оценки уровней убедительности рекомендаций(УУР) для методов профилактики, диагностики, лечения и реабилитации (профилактических, диагностических, лечебных, реабилитационных вмешательств)

УУР	Расшифровка
A	Сильная рекомендация (все рассматриваемые критерии эффективности (исходы) являются важными, все исследования имеют высокое или удовлетворительное методологическое качество, их выводы по интересующим исходам являются согласованными)
B	Условная рекомендация (не все рассматриваемые критерии эффективности (исходы) являются важными, не все исследования имеют высокое или удовлетворительное методологическое качество и/или их выводы по интересующим исходам не являются согласованными)
C	Слабая рекомендация (отсутствие доказательств надлежащего качества (все рассматриваемые критерии эффективности (исходы) являются неважными, все исследования имеют низкое методологическое качество и их выводы по интересующим исходам не являются согласованными)

Порядок обновления клинических рекомендаций.

Механизм обновления клинических рекомендаций предусматривает их систематическую актуализацию — не реже чем один раз в три года,а также при появлении новых данных с позиции доказательной медицины по вопросам диагностики, лечения, профилактики и реабилитации конкретных заболеваний, наличии обоснованных дополнений/замечаний к ранее утверждённым КР, но не чаще 1 раза в 6 месяцев.

Приложение А3. Справочные материалы, включая соответствие показаний к применению и противопоказаний, способов применения и доз лекарственных препаратов, инструкции по применению лекарственного препарата

1. Приказ МЗ РФ от 15 ноября 2012 г. № 919н «Об утверждении Порядка оказания медицинской помощи взрослому населению по профилю «анестезиология и реаниматология»;

2. Приказ МЗ РФ от 12 ноября 2012 г. № 909н «Об утверждении Порядка оказания медицинской помощи детям по профилю «анестезиология и реаниматология»;

3. Приказ МЗ РФ от 12.11.2012 № 901н «Об утверждении Порядка оказания медицинской помощи населению по профилю «травматология и ортопедия»;

4. Приказ МЗ РФ от 31.10.2012 № 562н «Об утверждении порядка оказания медицинской помощи по профилю «детская хирургия»;

5. Приказ Минздрава России от 20.12.2012 N 1076н «Об утверждении стандарта специализированной медицинской помощи при грубой ригидной сколиотической деформации позвоночника»;

6. Приказ Минздрава России от 15.07.2016 N 520н «Об утверждении критериев оценки качества медицинской помощи».

Приложение Б. Алгоритмы действий врача

Алгоритм 1. Тактика ведения пациентов с деформациями позвоночника для уровня оказания первичной медицинской помощи

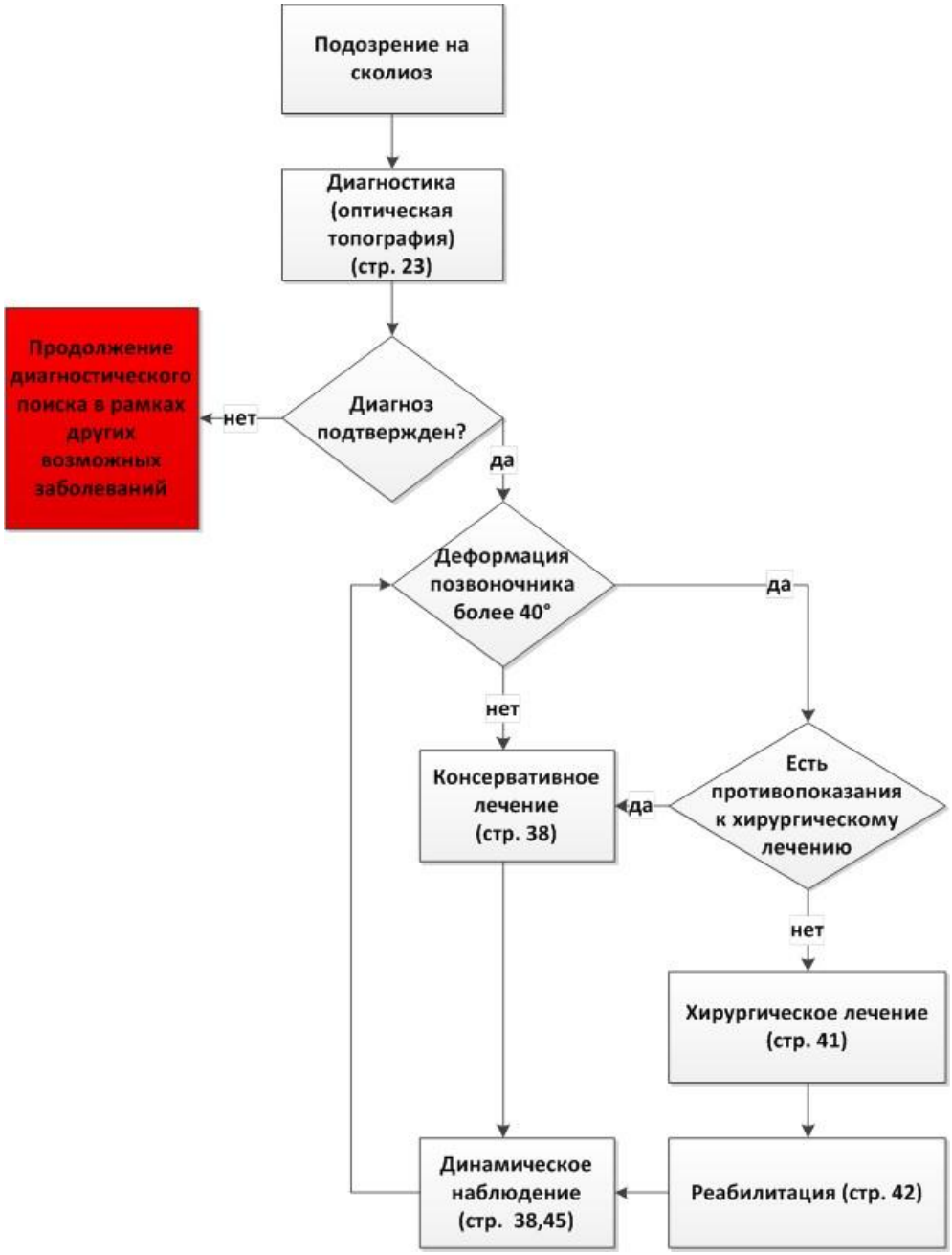

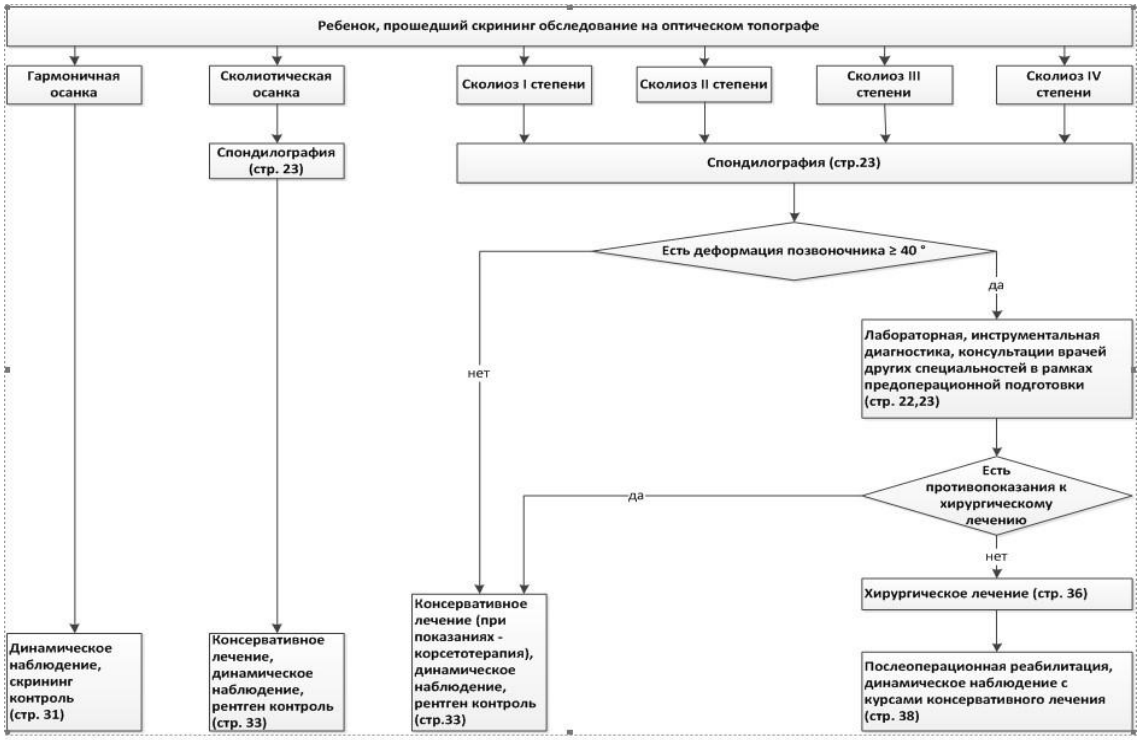

Алгоритм 2. Тактика ведения пациентов для уровня оказания первичной специализированной медицинской помощи.

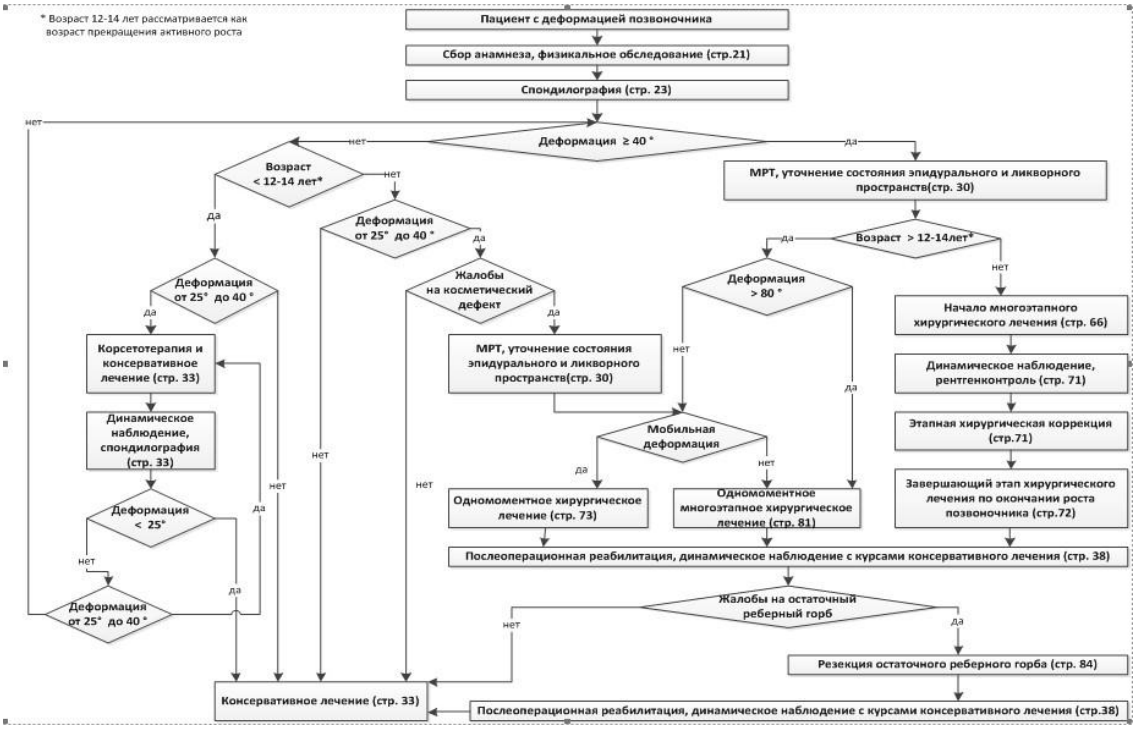

Алгоритм 3. Тактика ведения пациентов при оказании специализированной, в том числе высокотехнологичной медицинской помощи

Приложение В. Информация для пациента

1. Реабилитация после операции. Ранний реабилитационный период продолжается приблизительно 1-3 месяца. В течение этого времени пациент постепенно возвращается к привычной деятельности. Темп и особенности реабилитационного периода индивидуальны для каждого человека. Каждому пациенту следует увеличивать нагрузку, полагаясь на собственные ощущения. В процессе восстановления могут быть периоды улучшений и ухудшений, которые ожидаемы и не должны вызывать тревогу.

2. Послеоперационные швы. В большинстве случаев пациент выписывается после заживления швов первичным натяжением. Это значит, что на поверхности шва образуется «корочка», под которой формируется узкий линейный рубец. Ежедневный уходом за швами производится по назначениям лечащего врача. После отрыва «корочки» рубец не обрабатывается. Рубцы обычно формируются в течение 1 месяца. Рекомендуется носить хлопчатобумажную или трикотажную одежду, не раздражающую кожу в области послеоперационного шва.

Крайне нежелательно:

прикасаться к шву руками (обработка производится ватными палочками);

подвергать шов воздействию воды, влаги. До полного заживления не рекомендуется посещать сауны, бани. Для приема душа можно самостоятельно наклеить на шов герметичную повязку;

отрывать «корочки» до образования рубца;

3. Изменения со стороны психоэмоциональной сферы. В некоторых случаях после выписки могут наблюдаться следующие явления:

эмоциональная неустойчивость, раздражительность, плаксивость;

сниженный фон настроения, пессимистичное видение будущего;

нежелание чем-либо заниматься, быстрая утомляемость;

нарушение сна.

Данные проявления являются естественной реакцией организма на «операционный стресс», и проходят по мере улучшения общего состояния без какого — либо лечения. В редких случаях (когда состояние вызывает выраженный дискомфорт) рекомендуется обратиться к врачу-психотерапевту или лечащему врачу. С целью стабилизации эмоционального фона полезно соблюдение активного режима и отдыха, прослушивание и просмотр музыкальных релаксационных программ. При нарушении засыпания

целесообразно переключиться на какое-либо другое занятие (послушать музыку, почитать, походить) до появления желания спать, проветрить комнату, затем вернуться в постель. Организму необходимо какое-то время для восстановления сна, не рекомендуется использовать снотворные препараты без консультации врача.

4. Боли. Возможны боли в шейном, грудном или поясничном отделах позвоночника. Эти боли могут возникать или усиливаться после физической нагрузки, длительной ходьбы. Это

- распространенное явление и не должно вызывать тревоги. Возможен прием обезболивающих препаратов, упражнения на расслабления и легкий массаж. Если боли становятся выраженными, продолжительными и отдают в руки или ноги рекомендуется обратиться к врачу-неврологу по месту жительства, обязательно проконсультировавшись с лечащим врачом.

5. Дорога домой. Домой можно ехать на автомобиле, автобусе, поезде, самолете. Как правило, транспортировка осуществляется в положении лежа на животе или на боку. В автомобиле можно ехать на заднем или разложенном переднем пассажирском сидении.

В поезде транспортировка осуществляется на нижней полке купе (необходимую справку можно взять у старшей медсестры отделения).

В автобусе или самолете лучше всего расположиться на откинутой спинке кресла или нескольких свободных сиденьях. В аэропорту при себе необходимо иметь выписку и рентгеновский снимок.

6. Ортопедический режим. Необходимо избегать длительного пребывания в вертикальном положении. Исключить поднятие и ношение тяжестей (не более 3 кг), сезонные сельскохозяйственные работы, общую физкультуру, прыжки, висы на турнике. Не рекомендуется сидеть до наступления усталости первые 6 месяцев после операции, выполнять различные наклоны туловища, сгибать и поднимать ноги. Чтобы поднять лежащую на полу вещь, нужно немного присесть, держа туловище прямо. Для удобного одевания обуви необходимо сделать подставку, воспользоваться посторонней помощью. Спать рекомендуется на полужесткой кровати с небольшой подушкой. Для отхода ко сну, туалета, необходимо создать условия, аналогичные стационарным (поручни, подставки, опоры).

7. Ходьба по лестнице. Подъем и спуск по лестнице требует более значительных усилий, чем ходьба по ровной поверхности. Следует подниматься и спускаться по лестнице приставным шагом с остановками для отдыха, держась за перила.

8. Осанка. Осанка привычное положение тела стоящего человека. Особенности осанки определяются положением головы, пояса верхних конечностей, изгибами позвоночника, формой грудной клетки и живота, наклоном таза и положением нижних

конечностей. Поддержание осанки обеспечивается за счет напряжения мышц шеи, пояса верхних конечностей, туловища, пояса нижних конечностей и ног. Стоять нужно таким образом, чтобы нагрузка равномерно распределялась на обе ноги. Необходимо следить за правильным положением туловища (надплечья должны находиться на одном уровне, спина должна быть выпрямлена, лопатки отведены назад). Для этого используют тренировку перед зеркалом со зрительной самокоррекцией, периодический контроль положения туловища у стены, сохранение правильного положения при ходьбе.

9. Обувь. Не рекомендуется ношение обуви на высоком (более 3 см.) каблуке. Обувь должна быть удобной и повторять нормальную форму свода стопы.

10. Работы по дому. На первом этапе вы сможете заниматься лишь легкими работами по дому, такими, как уборка пыли и помощь в приготовлении пищи. Постепенно можно будет увеличить объем домашних работ. Следует избегать выполнения работ, требующих физических усилий.

11. Учеба. После операции рекомендовано индивидуальное обучение. Необходимо предупредить руководителя учебного учреждения о перенесенной операции. При обучении на дому требуется правильная организация рабочего места: необходимо правильно подобрать высоту стола, источник света должен быть достаточно ярким. Занятия можно проводить в положении лежа, стоя, на коленях. Необходимо научиться быстро и качественно выполнять домашние задания. При появлении усталости сделать перерыв. В школе, институте необходимо проводить занятия в аналогичном положении. При появлении усталости лучше отпроситься с занятий, отдохнуть в положении лежа.

12. Профессия. Нежелательно выбирать профессию, связанную с длительным пребыванием в вертикальном положении и подниманием тяжестей.

13. Питание. В восстановительном периоде важен правильный режим питания. Желательно избегать употребления жареного, жирного, а также уменьшить употребление соленого, сладкого и субпродуктов. Вес тела должен соответствовать росту. Часы приема пищи должны быть постоянными. Следует избегать избыточного приема пищи. Питание должно быть разнообразным, полноценным и витаминизированным.

14. Физическая нагрузка. Любая физическая нагрузка, за исключением ходьбы, может быть разрешена лишь после консультации с лечащим врачом. Следует увеличивать физические нагрузки постепенно, переходя от легких упражнений к более сложным. Не ранее 3 месяцев после операции рекомендуется плавание в бассейне (не менее 2 раз в неделю). Не рекомендуется занятие видами спорта с риском падений, травматизации.

15. Дальнейшие наблюдения и контрольное обследование. После выписки следует записаться на прием к врачу — травматологу-ортопеду, врачу-терапевту участковому, врачу-неврологу. Необходимо принести на прием выписной эпикриз. В условиях поликлиники по месту жительства возможно проведение ЛФК и массажа. Комплекс упражнений можно получить у врача по ЛФК стационара. Не ранее, чем через 3

месяца возможно проведение курсов массажа мышц спины без мануальной терапии, без захвата послеоперационного рубца 3 см. Массаж выполняется по показаниям при длительной усталости и не проходящих в положении лежа неприятных ощущениях или болях. Необходимо заниматься дыхательной гимнастикой.

В первые 6 месяцев после операции не рекомендуется проведение физиопроцедур. Контрольное обследование проводится для оценки эффективности лечения через 6 мес., 1 год, 2 года после операции. Для этого необходимо заранее записаться на прием в регистратуре поликлиники по телефону, указанному в выписке!

16. Инвалидность. По вопросам оформления (продления) инвалидности обратитесь к лечащему врачу (металлоконструкция устанавливается пожизненно и удаляется только по показаниям).

Если у вас имеются какие-либо вопросы, связанные с перенесенной операцией, не стесняйтесь обращаться прямо к лечащему врачу.

Каждый пациент возвращается к объему привычной активности в своем индивидуальном темпе. Не следует сравнивать себя с другими пациентами.

Следует чередовать пребывание в вертикальном положении с отдыхом. Не следует ходить до утомления.

В течение некоторого времени могут беспокоить боли в области послеоперационных швов. Послушайте радио или музыку, чтобы отвлечься, или встаньте и пройдитесь немного и, потом, попытайтесь снова заснуть. Для периода выздоровления характерны частые смены настроения, что проходит с течением времени.

Рекомендуется носить хлопчатобумажную или трикотажную одежду, не раздражающую кожу в области послеоперационного шва.

Следует заниматься самокоррекцией туловища перед зеркалом, дыхательной гимнастикой.

Важно сообщить каждому врачу, к которому вы обращаетесь, что вы перенесли операцию на позвоночнике. С лечащим врачом необходимо согласовывать рекомендации, методы лечения, предлагаемые в амбулаторных условиях.

Приложение Г1-ГN. Шкалы оценки, вопросники и другие оценочные инструменты состояния пациента, приведенные в клинических рекомендациях

Шаблон включения клинических шкал оценки, вопросников и других оценочных инструментов состояния пациента

Название на русском языке: вопросник SRS-22.

Оригинальное название (если есть): Scoliosis Research Society Outcomes Instrument-22.

Источник (официальный сайт разработчиков): https://www.srs.org/professionals/online-education-and-resources/patient-outcome-questionnaires; публикация с валидацией у детей [18] (для вопросника SRS-24, который является ранней версией вопросника SRS-22 [19]; отдельных валидизирующих исследований русскоязычной версии SRS-22 у детей не опубликовано), публикация с валидацией у взрослых [20].

Тип (подчеркнуть):

- шкала оценки
- индекс
- вопросник
- другое (уточнить): _____

Назначение: оценка субъективного состояния пациента и качества его жизни

Содержание (шаблон):

ФИО пациента:_____Дата рождения: _____ Дата заполнения: _____
Была операция на позвоночнике и когда:_____

Инструкция: мы внимательно оценили состояние вашей спины. Важно, чтобы на все вопросы вы ответили самостоятельно. Пожалуйста, обведите один наиболее подходящий вариант ответа к каждому вопросу.

1. Как вы можете описать количество боли, которую испытывали в последние 6 месяцев?
5 – не было боли; 4 – незначительная; 3 – умеренная; 2 – умеренная до сильной; 1 – сильная.

2. Как вы можете описать количество боли, которую испытывали за последний месяц?
5 – не было боли; 4 – незначительная; 3 – умеренная; 2 – умеренная до сильной; 1 – сильная.

3. Были ли вы очень нервным человеком в последние 6 месяцев?
5 – никогда; 4 – незначительную часть времени; 3 – некоторое время; 2 – большее количество времени; 1 – все время.

4. Как бы вы отнеслись к тому, если бы на всю жизнь внешний вид вашей спины оставался в таком же состоянии, как сейчас?
5 – очень доволен; 4 – скорее доволен; 3 – ни доволен, ни подавлен; 2 – скорее недоволен; 1 – очень недоволен.

5. Каков уровень вашей повседневной активности?
1 – прикован к постели; 2 – в основном не активен; 3 – облегченная работа и легкие виды спорта; 4 – умеренная работа и умеренные виды спорта; 5 – полная активность без ограничений.

6. Как вы выглядите в одежде?
5 – очень хорошо; 4 – хорошо; 3 – удовлетворительно; 2 – плохо; 1 – очень плохо.

7. В последние 6 месяцев пребывали ли вы в унынии, ничто не могло вас взбодрить?
1 – очень часто; 2 – часто; 3 – иногда; 4 – редко; 5 – никогда.

8. Испытываете ли вы боли в спине в состоянии покоя?
1 – очень часто; 2 – часто; 3 – иногда; 4 – редко; 5 – никогда.

9. Каков ваш уровень работоспособности при работе/обучении?
5 – 100 % от нормы; 4 – 75 % от нормы; 3 – 50 % от нормы; 2 – 25 % от нормы; 1 – 0 % от нормы.

10. Как выглядит ваше туловище, если не брать во внимание голову и конечности?
5 – очень хорошо; 4 – хорошо; 3 – удовлетворительно; 2 – плохо; 1 – очень плохо.

11. Как часто и какие медикаменты вы принимаете для уменьшения боли в спине?
5 – никакие; 4 – обезболивающие еженедельно или реже; 3 – обезболивающие ежедневно; 2 – сильные обезболивающие еженедельно или реже (трамадол, трамал); 1 – сильные обезболивающие ежедневно (трамадол, трамал).

12. Ограничивает ли вас позвоночник в работе по дому?
5 – никогда; 4 – редко; 3 – иногда; 2 – часто; 1 – очень часто.

13. Чувствовали ли вы себя спокойно и умиротворенно в последние 6 месяцев?
5 – все время; 4 – бо́льшую часть времени; 3 – иногда; 2 – редко; 1 – никогда.

14. Считаете ли вы, что ваше состояние влияет на взаимоотношения с близкими?
5 – нет; 4 – слегка; 3 – незначительно; 2 – умеренно; 1 – сильно.

15. Испытываете ли вы и/или ваша семья финансовые сложности из-за состояния вашего позвоночника?
1 – сильные; 2 – умеренные; 3 – незначительные; 4 – легкие; 5 – нет.

16. За последние 6 месяцев ощущали ли вы себя удрученным, в унынии?
5 – никогда; 4 – редко; 3 – иногда; 2 – часто; 1 – очень часто.

17. Брали ли вы больничный лист из-за боли в спине (если работаете)? Была ли ограничена ваша трудоспособность в повседневной деятельности из-за проблем со спиной?
5 – 0 дней; 4 – 1 день; 3 – 5–10 дней; 2 – 10–14 дней; 1 – более 14 дней.

18. Ограничивает ли ваше состояние спины вас от встреч с семьей/друзьями?
5 – никогда; 4 – редко; 3 – иногда; 2 – часто; 1 – очень часто.

19. Считаете ли вы себя привлекательным/ой на сегодняшний момент?
5 – да, очень; 4 – да, в некотором роде; 3 – ни да, ни нет; 2 – нет, не очень; 1 – абсолютно нет.

20. Чувствовали ли вы себя счастливым/ой за последние 6 месяцев?
1 – никогда; 2 – незначительное время; 3 – некоторое время; 4 – большее время; 5 – все время.

21. Вы удовлетворены результатом лечения позвоночника?
5 – очень доволен; 4 – доволен; 3 – ни да, ни нет; 2 – не доволен; 1 – очень недоволен.

22. Прошли бы вы это же лечение снова при том же состоянии спины?
5 – определенно да; 4 – возможно, да; 3 – не уверен; 2 – возможно, нет; 1 – определенно нет.

Ключ для оценки анкеты SRS-22

Домен (предметная область)	Вопросы	Сумма ответов (А)	Количество отмеченных вопросов (В)	Средний балл (А/В)
Функция	5, 9, 12, 15, 18			
Боль	1, 2, 8, 11, 17			
Самовосприятие	4, 6, 10, 14,19			
Психическое здоровье	3, 7, 13, 16, 20			
Удовлетворен/не удовлетворен лечением	21, 22			
Итого				

Вопросы без ответов следует вычесть из суммы отвеченных вопросов. Удалите вопросы с более чем одним ответом. Домен (предметная область) не может быть оценен, если отвечено менее чем на три вопроса.