

УТВЕРЖДАЮ
Президент АТОР,
главный внештатный специалист
травматолог-ортопед Минздрава России

С.П. Миронов
С.П. Миронов

2021 г.



Клинические рекомендации

Переломы проксимального отдела лучевой кости

Кодирование по Международной S52.1
статистической классификации S52.7
болезней и проблем, связанных T92.1
со здоровьем:

Возрастная группа: взрослые

Год утверждения: 2021

Разработчик клинической рекомендации:

- Общероссийская общественная организация «Ассоциация травматологов-ортопедов» (АТОР)

Оглавление	
Список сокращений.....	4
Термины и определения	5
1. Краткая информация по заболеванию или состоянию (группе заболеваний или состояний)	6
1.1 Определение заболевания или состояния (группы заболеваний или состояний)	6
1.2 Этиология и патогенез заболевания или состояния (группы заболеваний или состояний).....	6
1.3 Эпидемиология заболевания или состояния (группы заболеваний или состояний)....	6
1.4 Особенности кодирования заболевания или состояния (группы заболеваний или состояний) по Международной статистической классификации болезней и проблем, связанных со здоровьем	6
1.5 Классификация заболевания или состояния (группы заболеваний или состояний)....	7
1.6 Клиническая картина заболевания или состояния (группы заболеваний или состояний).....	8
2. Диагностика заболевания или состояния (группы заболеваний или состояний), медицинские показания и противопоказания к применению методов диагностики.....	8
2.1 Жалобы и анамнез	8
2.2 Физикальное обследование.....	9
2.3 Лабораторные диагностические исследования.....	10
2.4 Инструментальные диагностические исследования	10
2.5 Иные диагностические исследования	11
3. Лечение, включая медикаментозную и немедикаментозную терапии, диетотерапию, обезболивание, медицинские показания и противопоказания к применению методов лечения	11
3.1 Консервативная терапия	11
3.2 Хирургическое лечение.....	13
3.3 Иное лечение	15
4. Медицинская реабилитация и санаторно-курортное лечение, медицинские показания и противопоказания к применению методов медицинской реабилитации, в том числе основанных на использовании природных лечебных факторов.....	15

5. Профилактика и диспансерное наблюдение, медицинские показания и противопоказания к применению методов профилактики.....	15
6. Организация оказания медицинской помощи	15
Экстренные показания для госпитализации в медицинскую организацию:	15
7. Дополнительная информация (в том числе факторы, влияющие на исход заболевания или состояния)	16
Критерии оценки качества медицинской помощи	16
Список литературы.....	18
Приложение А1. Состав рабочей группы по разработке и пересмотру клинических рекомендаций.....	20
Приложение А2. Методология разработки клинических рекомендаций	21
Приложение А3. Справочные материалы, включая соответствие показаний к применению и противопоказаний, способов применения и доз лекарственных препаратов, инструкции по применению лекарственного препарата.....	24
Приложение Б. Алгоритмы действий врача	25
Приложение В. Информация для пациента	26
Приложение Г1-ГN. Шкалы оценки, вопросники и другие оценочные инструменты состояния пациента, приведенные в клинических рекомендациях	27

Список сокращений

КТ — компьютерная томография.

МНО — международное нормализованное отношение.

МРТ — магнитно-резонансная томография.

НПВП — нестероидные противовоспалительные и противоревматические препараты.

Термины и определения

Отсутствуют узконаправленные или новые термины в клинической рекомендации.

1. Краткая информация по заболеванию или состоянию (группе заболеваний или состояний)

1.1 Определение заболевания или состояния (группы заболеваний или состояний)

Переломы проксимального отдела лучевой кости — это нарушение целостности головки и шейки лучевой кости в результате воздействия какого-либо травмирующего агента.

1.2 Этиология и патогенез заболевания или состояния (группы заболеваний или состояний)

Переломы проксимального отдела лучевой кости происходят, в основном, при падении с упором на выпрямленную руку, что приводит к импрессии суставной поверхности лучевой кости головочкой плечевой кости [1]. Характер перелома напрямую зависит от приложенной силы [2]. Травмы, полученные в результате спортивных нагрузок и при падении с большой высоты, чаще имеют более сложный характер [3, 4]. Реже переломы данного типа формируются при воздействии прямых ударов в область локтевого сустава и сопровождаются вывихом костей предплечья. Также комплексные переломы (Mason II и III) сопровождаются повреждением связочного аппарата [5, 6, 7]. Выявление сопутствующих повреждений мягкотканного аппарата важно для правильного выбора тактики лечения. У взрослых преимущественно происходят переломы головки лучевой кости, в то время как переломы шейки чаще возникают у детей.

1.3 Эпидемиология заболевания или состояния (группы заболеваний или состояний)

На долю переломов головки и шейки лучевой кости приходится около 30 % всех переломов области локтевого сустава. В общем числе переломов опорно-двигательного аппарата на долю перелома проксимального отдела лучевой кости приходится от 1,7 % до 5,4 % у взрослых [8]. При этом отмечается равномерное распределение данного вида переломов среди обоих полов [9, 10].

1.4 Особенности кодирования заболевания или состояния (группы заболеваний или состояний) по Международной статистической классификации болезней и проблем, связанных со здоровьем

Перелом проксимального отдела лучевой кости по МКБ-10 входит в группу «Травмы, отравления и некоторые другие последствия воздействия внешних причин (S00-T98)». Кодируются переломы следующим образом:

S52.1 – перелом верхнего конца лучевой кости;

S52.7 – множественные переломы костей предплечья;

T92.1 – последствия перелома верхней конечности, исключая запястье и кисть.

1.5 Классификация заболевания или состояния (группы заболеваний или состояний)

Наиболее распространенной классификацией является Mason [5, 8, 9, 10], применяемая для переломов головки лучевой кости. Данная система была построена на основе рентгенологических исследований, а далее была расширена с добавлением 4-го типа – ассоциированного с вывихом костей предплечья в локтевом суставе.

Классификация Mason представлена следующим образом:

- Mason I – перелом без смещения (смещение \leq 2мм);
- Mason II – перелом со смещением (смещение $>$ 2 мм);
- Mason III — многооскольчатый перелом;
- Mason IV — перелом головки лучевой кости с вывихом костей предплечья в локтевом суставе.

Другой популярной классификацией является АО-классификация [26], в которой проксимальный отдел лучевой кости занимает положение 2R1. Выделяют внесуставные переломы (переломы шейки) и внутрисуставные (переломы головки). При этом внутрисуставные переломы разделены на две группы, среди которой в «В» группу входят переломы, при которых головка сохраняет анатомическую целостность с диафизом лучевой кости, а в группу «С» входят переломы, при котором имеется перелом как головки, так и шейки лучевой кости.

- 2R1A1 – авульсивный перелом бугристости лучевой кости;
- 2R1A2 — простой перелом шейки лучевой кости;
- 2R1A3 — многооскольчатый перелом шейки лучевой кости;
- 2R1B1 — простой перелом головки лучевой кости (двухфрагментарный);
- 2R1B2 — многооскольчатый перелом головки лучевой кости;
- 2R1C1 — простой перелом головки и шейки лучевой кости;
- 2R1C3 – многооскольчатый перелом головки и шейки лучевой кости.

1.6 Клиническая картина заболевания или состояния (группы заболеваний или состояний)

В большинстве случаев пациенты, получившие перелом костей предплечья, обращаются за помощью в медицинские учреждения в первые 48 часов, тем не менее встречаются случаи застарелых травм [5]. При наличии в анамнезе спонтанного устранения вывиха в результате травмы значительно возрастает вероятность ассоциированной травмы медиальной коллатеральной связки или венечного отростка локтевой кости.

Клиническая картина для переломов данной локализации схожа: отмечается болезненность в зоне перелома, отёчность, видимая деформация при переломах-вывихах. Наличие больших по площади кровоподтеков является косвенным признаком травматизации мягкотканых структур.

У пациентов с переломами проксимального отдела лучевой кости должны скринингово проводиться оценка сосудистого и неврологического статуса дистальных отделов, так как данные травмы могут сопровождаться повреждением заднего межкостного нерва, который является ветвью лучевого нерва. Рутинная проверка заключается в оценке пациентом возможности разгибания пальцев кисти.

2. Диагностика заболевания или состояния (группы заболеваний или состояний), медицинские показания и противопоказания к применению методов диагностики

Переломы головки лучевой кости часто не диагностируются при первичном обращении, что может приводить к вторичному смещению костных отломков и оказанию неадекватной медицинской помощи [11].

Критерии установления диагноза/состояния:

Основным методом постановки диагноза является выполнение рентгенографии локтевой кости и лучевой кости в прямой и боковой проекциях.

2.1 Жалобы и анамнез

- **Рекомендуется** при сборе жалоб и анамнеза у пациентов с подозрением на перелом проксимального отдела лучевой кости обращать внимание на боли в области локтевого сустава, ограничение движений в суставе, наличие отёчности с целью определения локализации и характера повреждений [2].

Уровень убедительности рекомендаций С (уровень достоверности доказательств – 4)

Комментарии: *Степень выраженности клинических симптомов напрямую зависит от характера перелома. При многооскольчатых переломах и переломо-вывихах формируется значительная отечность, резкое ограничение движений в суставе. При переломах без смещения, могут быть минимальные проявления вышеперечисленных клинических проявлений.*

2.2 Физикальное обследование

- **Рекомендуется** всем пациентам с подозрением на перелом проксимального отдела лучевой кости выполнять клинический осмотр локтевого сустава и определение объема активного движения одного сустава в одной плоскости (в каждой из трех плоскостей), определение объема пассивного движения одного сустава в одной плоскости (в каждой из трех плоскостей) с целью оценки местного статуса [2].

Уровень убедительности рекомендаций С (уровень достоверности доказательств – 4)

Комментарии: *При физикальном осмотре оценивается наличие или отсутствие внешней деформации, степени отечности сустава и наличия кровоподтёков. Далее выполняется оценка активного объема движений: сгибание/разгибание, пронация/супинация. Следующим этапом аккуратно, без форсированных резких движений выполняется оценка пассивного объема движений. При этом необходимо помнить о том, что наличие болевого синдрома значительно ограничивает информативность клинического осмотра. При травмах области локтевого сустава должна быть обязательно проведена оценка нейротрофического статуса в дистальных отделах: связано это с тем, что переломы шейки плечевой кости могут сочетаться с повреждением заднего межкостного ветва. Для исключения данной патологии пациента просят выполнить отведение и разгибание первого пальца кисти.*

- **Рекомендуется** всем пациентам с подозрением на перелом проксимального отдела лучевой кости выполнять оценку стабильности локтевого сустава с целью оценки состояния его капсульно-связочного аппарата [27].

Уровень убедительности рекомендаций С (уровень достоверности доказательств – 5)

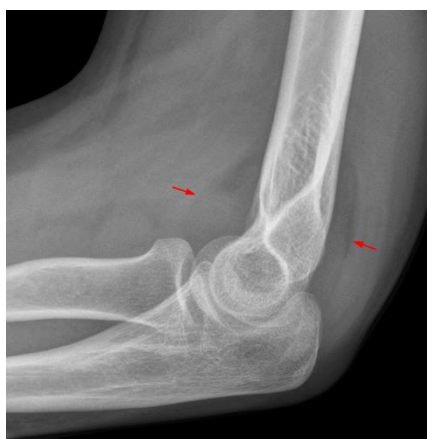Комментарии: Переломы области локтевого сустава часто сопровождаются повреждением капсульно-связочного аппарата, а именно коллатеральных связок. Для оценки их стабильности проводятся вальгус/варус тесты, при которых выполняется фиксация одной рукой плеча как можно ближе к локтевому суставу, а второй рукой выполняется фиксация дистального отдела предплечья, и производится плавное смещение предплечья кнутри (варус-тест) и кнаружи (вальгус-тест). При этом увеличение объема смещения по сравнению с контралатеральной, здоровой конечностью свидетельствует о наличии повреждения соответствующей коллатеральной связки. Не рекомендуется проводить данный тест при наличии выраженной отечности и/или болевого синдрома, т. к. это значительно уменьшает информативность данного теста и причиняет дополнительные страдания пациенту.

2.3 Лабораторные диагностические исследования

Не требуется выполнение лабораторных диагностических исследований для диагностики данного заболевания (состояния).

2.4 Инструментальные диагностические исследования

- **Рекомендуется** выполнение рентгенографии локтевой кости и лучевой кости, рентгенографии локтевого сустава в передне-задней и боковой проекциях при наличии клинических симптомов перелома проксимального отдела лучевой кости с целью верификации диагноза [27].



Уровень убедительности рекомендаций С (уровень достоверности доказательств – 5)

Комментарии: Оцениваются как костная структура (наличие линий перелома, смещения отломков, зоны импрессии и т. п.), так и изменения мягкотканых структур, такие как наличие «знака паруса», возникающего в результате гемартроза локтевого сустава и смещения передней и/или задней жировой подушки локтевого сустава. Данный симптом более характерен для переломов головки лучевой кости, при этом он также формируется при переломах без смещения, поэтому наличие данного симптома должно трактоваться в пользу перелома [11, 12]. Также, в сложных случаях, может использоваться проекция Greenspan, которая обеспечивает

лучшую визуализацию лучевого сустава. Отсутствие явных признаков перелома костей не исключает факта наличия импрессионного перелома или перелома без смещения.

- **Рекомендуется** выполнение компьютерной томографии (КТ) сустава (локтевого сустава) при наличии сложных переломов головки лучевой кости с целью идентификации характера перелома и направления смещения костных отломков, а также для подтверждения или исключения ассоциированных травм других компонентов локтевого сустава [3].

Уровень убедительности рекомендаций С (уровень достоверности доказательств – 5)

- **Рекомендуется** выполнение магнитно-резонансной томографии (МРТ) суставов (один сустав) (локтевого сустава) при подозрении на перелом проксимального отдела лучевой кости без смещения и при подозрении на ассоциированное повреждение капсульно-связочного аппарата локтевого сустава с целью уточнения диагноза [3].

Уровень убедительности рекомендаций С (уровень достоверности доказательств – 5)

Комментарии: *МРТ позволяет выявить посттравматический трабекулярный отек, свидетельствующего о наличии перелома без смещения. Также, явным преимуществом данного метода исследования является возможность ранней диагностики сопутствующих повреждений капсульно-связочного аппарата, которые могут встречаться в сочетании с переломом проксимального отдела лучевой кости как при многофрагментарных переломах, так и при наличии спонтанно устранившегося вывиха костей предплечья.*

2.5 Иные диагностические исследования

Не требуются.

3. Лечение, включая медикаментозную и немедикаментозную терапии, диетотерапию, обезболивание, медицинские показания и противопоказания к применению методов лечения

3.1 Консервативная терапия

- **Рекомендуется** консервативная терапия при переломах проксимального отдела лучевой кости без смещения (Mason I или 2R1A2) и при отсутствии механического блока в суставе (Mason II) с целью окончательного лечения [14, 15, 16].

Уровень убедительности рекомендаций В (уровень достоверности доказательств – 2)

- **Рекомендуется** иммобилизация локтевого сустава на короткий период пациентам с изолированным переломом головки лучевой кости с целью стабилизации перелома и избежания формирования контрактуры локтевого сустава [14].

Уровень убедительности рекомендаций В (уровень достоверности доказательств – 2)

Комментарии: *Иммобилизация локтевого сустава может выполняться как в гипсовой лонгете, так и в специальных ортезах. При этом важно знать, что для взрослых пациентов, рекомендуемый период иммобилизации составляет от 14 до 21 суток [14, 15]. Данного срока достаточно для стабилизации перелома и избежания формирования контрактуры локтевого сустава, которая возникает в большинстве случаев при длительной иммобилизации.*

- **Рекомендуется** у всех пациентов с переломом проксимального отдела лучевой кости использование холода местно в первые 24 часа с целью уменьшения отечности локтевого сустава и снижения болевого синдрома [28].

Уровень убедительности рекомендаций С (уровень достоверности доказательств – 5)

Комментарии: *Локальное использование холода позволяет существенно уменьшить отечность локтевого сустава и снизить болевой синдром. При этом наибольшую эффективность холод имеет в первые 24 часа, далее его применение не столь рационально [28].*

- **Рекомендуется** всем пациентам с переломом проксимального отдела лучевой кости назначение нестероидных противовоспалительных препаратов (НПВП) с целью обезболивания [29].

Уровень убедительности рекомендаций А (уровень достоверности доказательств – 1)

Комментарии: *Назначение НПВП направлено на уменьшение выраженности болевого синдрома и купирование признаков воспаления, возникающих после*

травмы, и производится с учетом рекомендаций по рациональному использованию нестероидных противовоспалительных и противоревматических препаратов [30].

3.2 Хирургическое лечение

- **Рекомендуется** хирургическое лечение пациентам с переломами проксимального отдела лучевой кости со смещением костных отломков, наличием механического блока в суставе с целью восстановления конгруэнтности суставных поверхностей и стабилизации перелома [28].

Уровень убедительности рекомендаций С (уровень достоверности доказательств – 5)

Комментарии: *Абсолютным показанием к хирургическому лечению является наличие переломов типов В и С по классификации АО, а также Mason III и Mason IV. При переломах типа Mason II показанием для хирургического лечения является наличие механического блока в суставе. В остальных случаях переломов типа А по классификации АО необходимость выбора хирургического лечения зависит от соматического статуса пациента и функциональных запросов [17].*

Хирургическое лечение направлено, в первую очередь, на восстановление конгруэнтности суставных поверхностей и стабилизации перелома, а также, максимально ранней активизации движений в локтевом суставе, в случаях, когда это возможно. При наличии многооскольчатых переломов и отсутствии возможности их остеосинтеза, рекомендуется выполнение протезирования головки лучевой кости или её резекция [25].

Рекомендуется остеосинтез переломов головки лучевой кости и шейки пациентам с изолированными простыми переломами головки с целью восстановления конгруэнтности суставных поверхностей и стабилизации перелома [3].

Уровень убедительности рекомендаций С (уровень достоверности доказательств – 5)

Комментарии: *Изолированные простые переломы головки лучевой кости демонстрируют лучшие функциональные результаты после выполнения остеосинтеза [3].*

Не рекомендуется резекция фрагмента головки лучевой кости при переломах головки лучевой кости при возможности выполнения остеосинтеза с целью предупреждения развития нестабильности [17].

Уровень убедительности рекомендаций С (уровень достоверности доказательств – 4)

Комментарии: *При наличии костного фрагмента, занимающего менее 25 % поверхности головки лучевой кости или 25–33 % от поверхности головочки плечевой кости, возможно проведение удаления данного фрагмента. Однако даже резекция фрагментов размерами 25 % может приводить к развитию нестабильности. Поэтому данный метод лечения должен применяться в исключительных случаях, когда имеется механический блок, но отсутствует возможность выполнения остеосинтеза [3].*

Рекомендуется резекция головки лучевой кости при многооскольчатых переломах головки лучевой кости (Mason III и Mason IV) в сочетании или без сочетания с вывихом костей предплечья в локтевом суставе, а также у пациентов с низкими функциональными требованиями с целью окончательного лечения [17].

Уровень убедительности рекомендаций С (уровень достоверности доказательств – 4)

Комментарии: *Относительными противопоказаниями для данного метода является сочетание перелома головки лучевой кости с повреждением межкостной связки, переломом венечного отростка и повреждением медиальной коллатеральной связки локтевого сустава. Связано это с тем, что возникает высокий риск раннего развития радиальной девиации предплечья. При этом, наиболее частыми осложнениями являются развитие артроза плече-локтевого сустава, луче-локтевая нестабильность, невралгия локтевого нерва, периартикулярная оссификация [3].*

Рекомендуется протезирование головки лучевой кости при наличии многооскольчатых переломов (Mason III, переломы типа В и С по классификации АО); при переломах-вывихах головки лучевой кости с целью предупреждения нестабильности локтевого сустава, миграции лучевой кости и развития импинджмента в кистевом суставе [25].

Уровень убедительности рекомендаций С (уровень достоверности доказательств – 5)

Комментарии: *Анализ результатов протезирования головки лучевой кости при переломах типа Mason III и при переломах-вывихах демонстрирует низкий процент осложнений, высокий функциональный результат и процент удовлетворенности пациентов [25].*

3.3 Иное лечение

Не требуется.

4. Медицинская реабилитация и санаторно-курортное лечение, медицинские показания и противопоказания к применению методов медицинской реабилитации, в том числе основанных на использовании природных лечебных факторов

- **Рекомендуется** проведение реабилитационного лечения всем пациентам с переломами проксимального отдела лучевой кости с целью ранней разработки движений в локтевом суставе, купирования болевого синдрома [31].

Уровень убедительности рекомендаций С (уровень достоверности доказательств – 4)

Комментарии: *Программа реабилитации должна соответствовать характеру перелома и предпринятой тактики лечения.*

5. Профилактика и диспансерное наблюдение, медицинские показания и противопоказания к применению методов профилактики

Не предусмотрены.

6. Организация оказания медицинской помощи

Экстренные показания для госпитализации в медицинскую организацию:

- 1) переломы со смещением головки лучевой кости, переломах-вывихи головки лучевой кости;
- 2) наличие выраженного болевого синдрома в области локтевого сустава,

Показания к выписке пациента из медицинской организации:

- 1) регрессирование болевого синдрома, гладкий послеоперационный период,

активизация пациента.

7. Дополнительная информация (в том числе факторы, влияющие на исход заболевания или состояния)

Результаты хирургического лечения переломов проксимального отдела лучевой кости напрямую зависят от плотности костной ткани пациента (наличие или отсутствие остеопороза), а также от оснащенности медицинского учреждения соответствующими металлоконструкциями и опыта оперирующей бригады.

Критерии оценки качества медицинской помощи

№	Критерии качества	Оценка выполнения (да/нет)
1.	Выполнен клинический осмотр локтевого сустава всем пациентам с подозрением на перелом проксимального отдела лучевой кости	Да/нет
2.	Выполнена рентгенография локтевой кости и лучевой кости, рентгенография локтевого сустава при наличии клинических симптомов перелома проксимального отдела лучевой кости	Да/нет
3.	Выполнена компьютерная томография сустава (локтевого сустава) при наличии сложных переломов головки лучевой кости	Да/нет
4.	Выполнена магнитно-резонансная томография суставов (один сустав) (локтевого сустава) при подозрении на перелом проксимального отдела лучевой кости без смещения и при подозрении на ассоциированное повреждение капсульно-связочного аппарата локтевого сустава	Да/нет
5.	Выполнено хирургическое лечение пациентам с переломами проксимального отдела лучевой кости со смещением костных отломков и наличием механического блока в суставе при	Да/нет

№	Критерии качества	Оценка выполнения (да/нет)
	отсутствии противопоказаний	
6.	Проведено реабилитационное лечение всем пациентам с переломами проксимального отдела лучевой кости	Да/нет

Список литературы

1. Conn, J, Wade, PA. Injuries of the elbow: A ten-year review. *J Trauma* 1961; 1:248.
2. Mason ML. Some observations on fractures of the head of the radius with a review of one hundred cases. *Br J Surg* 1954; 42:123.
3. Morey B. *The Elbow and Its Disorders*, 3rd ed, Saunders, Philadelphia 2000.
4. Arner O, Ekengren K, Von Schreeb T. Fractures of the head and neck of the radius; a clinical and roentgenographic study of 310 cases. *Acta Chir Scand* 1957; 112:115.
5. van Riet RP, Morrey BF, O'Driscoll SW, Van Glabbeek F. Associated injuries complicating radial head fractures: a demographic study. *Clin Orthop Relat Res* 2005; 441:351.
6. Yamaguchi K, Sweet FA, Bindra R, et al. The extraosseous and intraosseous arterial anatomy of the adult elbow. *J Bone Joint Surg Am* 1997; 79:1653.
7. Johnston GW. A follow-up of one hundred cases of fracture of the head of the radius with a review of the literature. *Ulster Med J* 1962; 31:51.
8. McKee MD, Jupiter J. Trauma to the adult elbow and fractures of the distal humerus. In: *Skeletal Trauma: Basic Science, Management, and Reconstructions*, 3rd ed, Browner B, Jupiter J, Levine A, Trafton P (Eds), Saunders, Philadelphia 2002. p.1404.
9. van Riet RP, Morrey BF. Documentation of associated injuries occurring with radial head fracture. *Clin Orthop Relat Res* 2008; 466:130.
10. Itamura J, Roidis N, Mirzayan R, et al. Radial head fractures: MRI evaluation of associated injuries. *J Shoulder Elbow Surg* 2005; 14:421.
11. Skaggs DL, Mirzayan R. The posterior fat pad sign in association with occult fracture of the elbow in children. *J Bone Joint Surg Am* 1999; 81:1429.
12. O'Dwyer H, O'Sullivan P, Fitzgerald D, et al. The fat pad sign following elbow trauma in adults: its usefulness and reliability in suspecting occult fracture. *J Comput Assist Tomogr* 2004; 28:562.
13. Greenspan A, Norman A. The radial head, capitellum view: useful technique in elbow trauma. *AJR Am J Roentgenol* 1982; 138:1186.
14. Weseley MS, Barenfeld PA, Eisenstein AL. Closed treatment of isolated radial head fractures. *J Trauma* 1983; 23:36.
15. Liow RY, Cregan A, Nanda R, Montgomery RJ. Early mobilisation for minimally displaced radial head fractures is desirable. A prospective randomised study of two protocols. *Injury* 2002; 33:801.
16. Unsworth-White J, Koka R, Churchill M, et al. The non-operative management of radial head fractures: a randomized trial of three treatments. *Injury* 1994; 25:165.
17. Radin EL, Riseborough EJ. Fractures of the radial head. A review of eighty-eight cases and analysis of the indications for excision of the radial head and non-operative treatment. *J Bone Joint Surg Am* 1966; 48:1055.
18. Dooley JF, Angus PD. The importance of elbow aspiration when treating radial head fractures. *Arch Emerg Med* 1991; 8:117.
19. Holdsworth BJ, Clement DA, Rothwell PN. Fractures of the radial head--the benefit of aspiration: a prospective controlled trial. *Injury* 1987; 18:44.

20. Mehta JA, Bain GI. Elbow dislocations in adults and children. *Clin Sports Med* 2004; 23:609.
21. Parvin RW. Closed reduction of common shoulder and elbow dislocations without anesthesia. *AMA Arch Surg* 1957; 75:972.
22. Meyn MA Jr, Quigley TB. Reduction of posterior dislocation of the elbow by traction on the dangling arm. *Clin Orthop Relat Res* 1974; :106.
23. Minford EJ, Beattie TF. Hanging arm method for reduction of dislocated elbow. *J Emerg Med* 1993; 11:161.
24. Duckworth AD, Wickramasinghe NR, Clement ND, et al. Long-term outcomes of isolated stable radial head fractures. *J Bone Joint Surg Am* 2014; 96:1716.
25. Carità E, Donadelli A, Cugola L, Perazzini P. Radial head prosthesis: results overview. *Musculoskelet Surg.* 2017;101(Suppl 2):197-204. doi:10.1007/s12306-017-0492-x.
26. Radius and Ulna. *J Orthop Trauma.* 2018 Jan;32 Suppl 1:S21-S32. doi: 10.1097/BOT.0000000000001069.
27. Маркс В.О. Ортопедическая диагностика: Руководство-справочник. Минск: Наука и техника, 1978. 512 с.
28. Котельников, Г. П. Травматология. Национальное руководство / под ред. Г. П. Котельникова, С. П. Миронова - Москва : ГЭОТАР-Медиа, 2017. - 528 с. - ISBN 978-5-9704-4221-0. - Текст : электронный // URL : <https://www.rosmedlib.ru/book/ISBN9785970442210.html> (дата обращения: 26.07.2021). - Режим доступа : по подписке.
29. Busse JW, Sadeghirad B, Oparin Y, Chen E, Goshua A, May C, Hong PJ, Agarwal A, Chang Y, Ross SA, Emary P, Florez ID, Noor ST, Yao W, Lok A, Ali SH, Craigie S, Couban R, Morgan RL, Culig K, Brar S, Akbari-Kelachayeh K, Pozdnyakov A, Shergill Y, Sivananthan L, Zihayat B, Das A, Guyatt GH. Management of Acute Pain From Non-Low Back, Musculoskeletal Injuries : A Systematic Review and Network Meta-analysis of Randomized Trials. *Ann Intern Med.* 2020 Nov 3;173(9):730-738. doi: 10.7326/M19-3601.
30. Каратеев А.Е., Насонов Е.Л., Ивашкин В.Т., Мартынов А.И., Яхно Н.Н., Арутюнов Г.П., Алексеева Л.И., Абузарова Г.Р., Евсеев М.А., Кукушкин М.Л., Копенкин С.С., Лиля А.М., Лапина Т.Л., Новикова Д.С., Попкова Т.В., Ребров А.П., Скоробогатых К.В., Чичасова Н.В. Рациональное использование нестероидных противовоспалительных препаратов. Клинические рекомендации. *Научно-практическая ревматология.* 2018;56:1-29. <https://doi.org/10.14412/1995-4484-2018-1-29>.
31. Lübbecke A. et al. Upper extremity fractures in the elderly: consequences on utilization of rehabilitation care // *Aging clinical and experimental research.* – 2005. – Vol. 17. – №. 4. – P. 276-280.

Приложение А1. Состав рабочей группы по разработке и пересмотру клинических рекомендаций

1. Мурсалов Анатолий Камалович — врач-травматолог-ортопед ФГБУ «НМИЦ ТО им. Н. Н. Приорова» Минздрава России, Москва.
2. Шайкевич Антон Владимирович — заведующий травматолого-ортопедическим отделением № 13 ФГБУ «НМИЦ ТО им. Н. Н. Приорова» Минздрава России, Москва.
3. Соломянник Ирина Анатольевна — к. м. н., начальник управления по реализации функций национального медицинского исследовательского центра ФГБУ «НМИЦ ТО им. Н. Н. Приорова» Минздрава России, Москва; член АТОР.
4. Горбатюк Дмитрий Сергеевич — врач-травматолог-ортопед ФГБУ «НМИЦ ТО им. Н. Н. Приорова» Минздрава России, Москва; член АТОР.
5. Желнов Павел Викторович — врач-травматолог-ортопед ФГБУ «НМИЦ ТО им. Н. Н. Приорова» Минздрава России, Москва; член МОО «Общество специалистов доказательной медицины».
6. Назарян Георгий Адольфович — к. м. н., руководитель центра микрохирургии кисти ГБУЗ «ГКБ им. А.К. Ерамишанцева ДЗМ», Москва.

Конфликт интересов:

Отсутствует конфликт интересов.

Приложение А2. Методология разработки клинических рекомендаций

Целевая аудитория данных клинических рекомендаций:

1. врачи — травматологи-ортопеды;
2. врачи по спортивной медицине;
3. врачи-хирурги;
4. врачи скорой медицинской помощи;
5. врачи — терапевты участковые;
6. врачи общей практики (семейные врачи);
7. фельдшеры;
8. главные врачи (начальники) медицинской организации;
9. заместители руководителей (начальников) медицинской организации;
10. заведующие (начальники) структурного подразделения (отдела, отделения, лаборатории, кабинета, отряда и другое) медицинской организации - врачи-специалисты;
11. заведующие (главные врачи, начальники) структурного подразделения, осуществляющего медицинскую деятельность, иной организации

Сбор материала для формулировки тезисов-рекомендаций (разделы 2, 3, 4, 5 клинической рекомендации) производили, проанализировав релевантные клинические рекомендации, практические руководства и статьи из рецензируемых научных журналов, известные членам рабочей группы. Поиск статей из рецензируемых научных журналов выполняли при помощи запросов в системах PubMed и Google (учет запросов не производили); просматривали заголовки, аннотации и полные тексты (при наличии) для наиболее релевантных записей; при наличии источников различной давности отдавали приоритет более свежим публикациям.

Убедительность научных доказательств в поддержку тезисов-рекомендаций оценивали согласно таблицам 1 и 2 и силу тезисов-рекомендаций определяли согласно таблице 3 (Приложение № 2 к Требованиям к структуре клинических рекомендаций, составу и научной обоснованности, включаемой в клинические рекомендации информации, утвержденным приказом Минздрава РФ от 28 февраля 2019 г. № 103н).

Таблица 1. Шкала оценки уровней достоверности доказательств (УДД) для методов диагностики (диагностических вмешательств)

УДД	Расшифровка
1	Систематические обзоры исследований с контролем референсным методом или

	систематический обзор рандомизированных клинических исследований с применением мета-анализа
2	Отдельные исследования с контролем референсным методом или отдельные рандомизированные клинические исследования и систематические обзоры исследований любого дизайна, за исключением рандомизированных клинических исследований, с применением мета-анализа
3	Исследования без последовательного контроля референсным методом или исследования с референсным методом, не являющимся независимым от исследуемого метода или нерандомизированные сравнительные исследования, в том числе когортные исследования
4	Несравнительные исследования, описание клинического случая
5	Имеется лишь обоснование механизма действия или мнение экспертов

Таблица 2. Шкала оценки уровней достоверности доказательств (УДД) для методов профилактики, лечения и реабилитации (профилактических, лечебных, реабилитационных вмешательств)

УДД	Расшифровка
1	Систематический обзор РКИ с применением мета-анализа
2	Отдельные РКИ и систематические обзоры исследований любого дизайна, за исключением РКИ, с применением мета-анализа
3	Нерандомизированные сравнительные исследования, в т.ч. когортные исследования
4	Несравнительные исследования, описание клинического случая или серии случаев, исследования «случай-контроль»
5	Имеется лишь обоснование механизма действия вмешательства (доклинические исследования) или мнение экспертов

Таблица 3. Шкала оценки уровней убедительности рекомендаций (УУР) для методов профилактики, диагностики, лечения и реабилитации (профилактических, диагностических, лечебных, реабилитационных вмешательств)

УУР	Расшифровка
А	Сильная рекомендация (все рассматриваемые критерии эффективности (исходы) являются важными, все исследования имеют высокое или удовлетворительное методологическое качество, их выводы по интересующим исходам являются согласованными)
В	Условная рекомендация (не все рассматриваемые критерии эффективности (исходы) являются важными, не все исследования имеют высокое или удовлетворительное методологическое качество и/или их выводы по интересующим исходам не являются согласованными)
С	Слабая рекомендация (отсутствие доказательств надлежащего качества (все рассматриваемые критерии эффективности (исходы) являются неважными, все исследования имеют низкое методологическое качество и их выводы по интересующим исходам не являются согласованными)

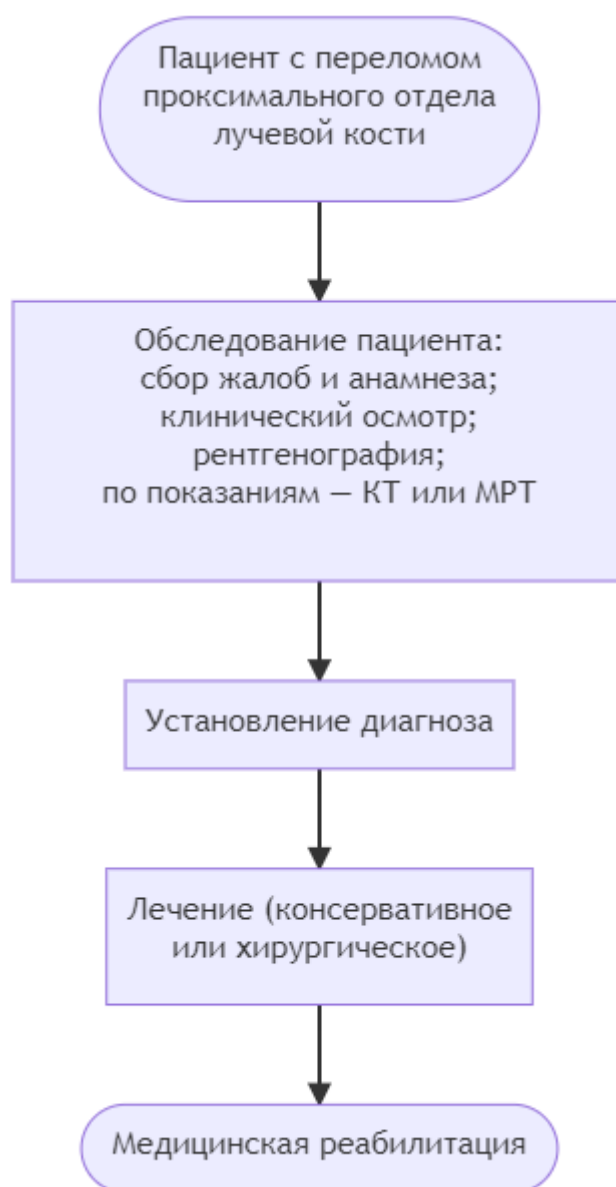
Порядок обновления клинических рекомендаций.

Механизм обновления клинических рекомендаций предусматривает их систематическую актуализацию – не реже чем один раз в три года, а также при появлении новых данных с позиции доказательной медицины по вопросам диагностики, лечения, профилактики и реабилитации конкретных заболеваний, наличии обоснованных дополнений/замечаний к ранее утверждённым КР, но не чаще 1 раза в 6 месяцев.

Приложение А3. Справочные материалы, включая соответствие показаний к применению и противопоказаний, способов применения и доз лекарственных препаратов, инструкции по применению лекарственного препарата

Не требуется.

Приложение Б. Алгоритмы действий врача



Приложение В. Информация для пациента

Не требуется.

**Приложение Г1-ГN. Шкалы оценки, вопросники и другие оценочные
инструменты состояния пациента, приведенные в клинических
рекомендациях**

Не предусмотрены.