

Клинические рекомендации

Повреждение связок коленного сустава

Кодирование по Международной статистической классификации болезней и проблем, связанных со здоровьем: S83.4, S83.5, S83.6, S83.7, M23.5, M23.6

Возрастная группа: Дети, взрослые

Год утверждения: **202**

Разработчик клинической рекомендации:

- Общероссийская общественная организация «Ассоциация травматологов-ортопедов России» (АТОР)

Содержание

Список сокращений.....	4
Термины и определения.....	5
1. Краткая информация по заболеванию или состоянию (группе заболеваний или состояний).....	6
1.1 Определение заболевания или состояния (группы заболеваний или состояний).....	6
1.2 Этиология и патогенез заболевания или состояния (группы заболеваний или состояний)	7
1.3 Эпидемиология заболевания или состояния (группы заболеваний или состояний)	7
1.4 Особенности кодирования заболевания или состояния (группы заболеваний или состояний) по Международной статистической классификации болезней и проблем, связанных со здоровьем	8
1.5 Классификация заболевания или состояния (группы заболеваний или состояний).....	8
1.6 Клиническая картина заболевания или состояния (группы заболеваний или состояний)	8
2. Диагностика заболевания или состояния (группы заболеваний или состояний), медицинские показания и противопоказания к применению методов диагностики	9
2.1 Жалобы и анамнез	9
2.2 Физикальное обследование	10
2.3 Лабораторные диагностические исследования	11
2.4 Инструментальные диагностические исследования	12
2.5 Иные диагностические исследования.....	13
3. Лечение, включая медикаментозную и немедикаментозную терапии, диетотерапию, обезболивание, медицинские показания и противопоказания к применению методов лечения.....	13
3.1 Консервативное лечение.....	13
3.2 Хирургическое лечение	14
3.2.1 Пластика ПКС по методике all inside all epiphyseal	17
3.3 Обезболивающая терапия.....	18
3.4 Хирургическая антибиотикопрофилактика.....	22
3.5 Диетотерапия	25
4. Медицинская реабилитация и санаторно-курортное лечение, медицинские показания и противопоказания к применению методов медицинской реабилитации, в том числе основанных на использовании природных лечебных факторов.....	25
5. Профилактика и диспансерное наблюдение, медицинские показания и противопоказания к применению методов профилактики	29
6. Организация медицинской помощи	29
7. Дополнительная информация (в том числе факторы, влияющие на исход заболевания или состояния).....	30
8. Критерии оценки качества медицинской помощи	31

Список литературы.....	32
Приложение А1. Состав рабочей группы по разработке и пересмотру клинических рекомендаций.....	43
Приложение А2. Методология разработки клинических рекомендаций	44
Приложение А3. Справочные материалы, включая соответствие показаний к применению и противопоказаний, способов применения и доз лекарственных препаратов, инструкции по применению лекарственного препарата.....	46
Приложение Б. Алгоритмы действий врача	52
Приложение В. Информация для пациента	53
Приложение Г1-ГN. Шкалы оценки, вопросники и другие оценочные инструменты состояния пациента, приведенные в клинических рекомендациях	54

Список сокращений

- АО — Ассоциация Остеосинтеза (Association of the Osteosynthesis)
- ВТВ – аутотрансплантат из собственной связки надколенника
- КПА – контролируемая пациентом анальгезия
- КТ – компьютерная томография
- ЛФК – лечебная физическая культура
- ММА – мультимодальная анальгезия
- МРТ – магнитно-резонансная томография
- НПВП – нестероидные противовоспалительные средства группы М01А Нестероидные
противовоспалительные и противоревматические препараты
- ПКС – передняя крестообразная связка
- РА – регионарная анестезия
- ФРМ – физическая и реабилитационная медицина
- ФТЛ – физиотерапевтическое лечение
- ХАП – хирургическая антибиотикопрофилактика
- ЦНС – центральная нервная система
- ЭСМ – электростимуляция мышц
- NMDA – антагонисты – класс анестетиков, ингибирующих действие N-метил-D-
аспаратного (NMDA) рецептора
- ТАР – блокада поперечного пространства живота
- ST – аутотрансплантат из сухожилий подколенных мышц

Термины и определения

Повреждение передней крестообразной связки коленного сустава – это патологическое состояние, при котором происходит частичное или полное нарушение целостности передней крестообразной связки.

1. Краткая информация по заболеванию или состоянию (группе заболеваний или состояний)

1.1 Определение заболевания или состояния (группы заболеваний или состояний)

Повреждение передней крестообразной связки коленного сустава – это патологическое состояние, при котором происходит частичное или полное нарушение целостности передней крестообразной связки [1].

Передняя крестообразная связка (далее ПКС) имеет сложное анатомическое строение. Это тяж, берущий начало в задней части медиальной поверхности латерального мыщелка бедра. Далее направляется спереди и медиально и в дистальной части крепится к большеберцовой кости. В среднем длинна ПКС у взрослого составляет 32мм (варьирует от 22 до 41мм); диаметр 10мм (варьирует от 7 до 12мм); диаметр расширяется от проксимальной к дистальной части от 33 до 42мм². В структуре ПКС выделяют два пучка в соответствии с их анатомическим направлением: меньший - антеромедиальный пучок и более толстый - постеролатеральный пучок. Антеромедиальный пучок натягивается при сгибании, а постеролатеральный пучок при разгибании коленного сустава. В разогнутом положении оба пучка параллельны друг другу. Однако, при сгибании колена пучки перекрещиваются друг с другом. В связи с чем тест переднего выдвижного ящика более информативен при повреждении антеромедиального пучка, а Лахман-тест более информативен при повреждении постеролатерального пучка.

Основное кровоснабжение передней крестообразной связки осуществляется из средней коленной артерии. Дистальная часть снабжается ветвями боковой и медиальной нижней коленной артерий. Связка окружена синовиальной оболочкой, где конечные ветви средней и нижней артерий образуют сосудистую сеть. Из синовиальной оболочки кровеносные сосуды проникают в связку в горизонтальном направлении и образуют анастомозы с продольно ориентированной интралигаментарной сосудистой сетью. Плотность кровеносных сосудов в связке не однородна.

Передняя крестообразная связка обеспечивает примерно 85% от общего удерживающего усилия при попытке передней трансляции голени. Это также предотвращает чрезмерное медиальное отклонение и ротационное вращение большеберцовой кости. Вместе с задней крестообразной связкой передняя крестообразная связка формируют мгновенный центр вращения колена, тем самым контролируя кинематику суставов. В то время как антеромедиальный пучок является основным стабилизирующим фактором передней трансляции голени, постеролатеральный пучок

призван стабилизировать колено при полном разгибании колена, особенно при ротационных нагрузках [1-4].

В зависимости от вида травмы происходит частичное (неполное) повреждение, либо полное повреждение передней крестообразной связки. Так же часто встречается сочетание повреждения ПКС вместе с повреждением капсулы сустава, менисков, задней крестообразной связки и коллатеральные связки. В следствии вывиха или подвывиха голени происходит травматизация хрящевой ткани и импрессионные переломы мыщелков бедренной и большеберцовой костей.

Таким образом при воздействии травмирующей энергии чаще всего возникает комплекс повреждений внутрисуставных структур коленного сустава, распознавание всех элементов которого является важным этапом диагностики и планирования консервативного или хирургического лечения пациента, целью которого является восстановление стабильности коленного сустава, необходимого для качественной функции [1, 3-6].

1.2 Этиология и патогенез заболевания или состояния (группы заболеваний или состояний)

Причиной повреждения связочного аппарата является прямая травма коленного сустава-удар в область коленного сустава. Большую часть повреждений ПКС составляет так называемый бесконтактный механизм травмы коленного сустава: когда при фиксированной стопе происходит вальгусная деформация коленного сустава, резкая ротация в коленном суставе в диапазоне сгибания 10^0-30^0 и резкое сокращение четырехглавой мышцы бедра [2, 3]. Менее частой причиной являются переразгибание (гиперэкстензия) в коленном суставе, падение на спину с максимальным сгибанием коленного сустава, высокоэнергетические травмы.

1.3 Эпидемиология заболевания или состояния (группы заболеваний или состояний)

Разрывы связочного аппарата коленного сустава являются одной из наиболее тяжелых и частых внутрисуставных травм, занимая второе место после повреждения менисков. Такие травмы встречаются преимущественно у пациентов молодого трудоспособного возраста, активно занимающихся физической культурой и спортом. Среди повреждений капсульно-связочного аппарата коленного сустава преобладают разрывы передней крестообразной связки [3].

В эпидемиологических исследованиях обычно указывается количество разрывов ПКС на 1000 человек за 1 год. По текущим оценкам США ежегодно происходит 32 000-

320 000 разрывов ACL. В Скандинавии происходит около 20 000 разрывов ПКС в год. В Германии около 100 000 разрывов в год [5].

К факторам риска относят вальгусное положение коленных суставов. Соотношение разрывов ПКС у женщин и мужчин при занятии спортом сводится к 3:1 [6]. Чаще всего повреждение ПКС наблюдается при занятиях горными лыжами, футболом, баскетболом и регби (американский футбол) [7]. За последние несколько лет число травм ПКС у детей и подростков увеличилось и в настоящее время подсчитано, что 50 % всех пациентов с разрывом ПКС находятся в возрасте от 15 до 25 лет [8].

1.4 Особенности кодирования заболевания или состояния (группы заболеваний или состояний) по Международной статистической классификации болезней и проблем, связанных со здоровьем

M23.5 Хроническая нестабильность коленного сустава;

M23.6 Другие спонтанные разрывы связки (связок) колена;

S83.4 Растяжение, разрыв и перенапряжение (наружной)(внутренней) боковой связки;

S83.5 Растяжение, разрыв и перенапряжение передней крестообразной связки коленного сустава;

S83.6 Растяжение, разрыв и перенапряжение других и неуточненных элементов коленного сустава;

S83.7 Травма нескольких структур коленного сустава.

1.5 Классификация заболевания или состояния (группы заболеваний или состояний)

- Острые разрывы ПКС (давность менее 4 месяцев);
- Застарелые разрывы и хроническая нестабильность ПКС (давность более 4 месяцев);
- Частичные разрывы и рубцевание ПКС;
- Полный разрыв ПКС;
- Отрыв ПКС с костным фрагментом [2-4, 9].

1.6 Клиническая картина заболевания или состояния (группы заболеваний или состояний)

Пациенты жалуются на боль различного характера и интенсивности, и болезненность при пальпации в проекции суставной щели. Характерны резкое ограничение движений в коленном суставе, наличие гемартроза или выпота в суставе. Ущемление культи ПКС между суставными поверхностями может сопровождаться щелчками, хрустом

и вызывать блокаду сустава, которая чаще бывает кратковременной и легко устранимой. Боль в коленном суставе может провоцироваться ходьбой, спуском или подъёмом по лестнице, бегом. Изменения походки при разрыве ПКС, особенно в остром периоде, носят характер антологической походки. Наличие гипотрофии мышц бедра или слабость четырёхглавой мышцы (при застарелых повреждениях), в следствии ограничения нагрузки на больную конечность. В анамнезе имеет место факт травмы. [1-4, 9].

Жалобы: на боли в области коленного сустава, нарушение и резкую болезненность при сгибании и разгибании коленного сустава, нестабильность коленного сустава, припухлость и отек области коленного сустава.

Анамнез: факт травмы в анамнезе, пациент описывает характерный механизм травмы.

Классическим механизмом травмы является резкая ротация в коленном суставе в диапазоне сгибания 10^0-30^0 и резкое сокращение четырёхглавой мышцы бедра при фиксированной стопе [2, 3].

В ряде случаев разрыв ПКС может быть вызван гиперэкстензией или резким полным сгибанием в коленном суставе при падении на спину, либо прямым ударом в область коленного сустава.

2. Диагностика заболевания или состояния (группы заболеваний или состояний), медицинские показания и противопоказания к применению

методов диагностики

Критерии установления диагноза/состояния разрыва ПКС:

1) *Жалобы (боль, ограничение движений в коленном суставе, припухлость или отечность в области коленного сустава, нестабильность коленного сустава, блокада сустава);*

2) *анамнестические данные (указание на характерный механизм травмы коленного сустава);*

3) *физикальное обследование (данные клинического осмотра и результаты тестов);*

3) *лабораторные исследования;*

4) *инструментальное обследование.*

2.1 Жалобы и анамнез

- **Рекомендуется** у всех пациентов уточнить наличие жалоб на чувство подкашивания, неустойчивости в поврежденном коленном суставе, боль, связанную

с повреждением менисков или хряща, гипотрофию мышц конечности [1, 2, 9, 10, 120].

Уровень убедительности рекомендаций С (уровень достоверности доказательств 5).

2.2 Физикальное обследование

Во время физикального осмотра необходимо обратить внимание на походку пациента, осмотреть оба коленных сустава и оценить наличие выпота или сглаженности контуров коленного сустава, обратить внимание на целостность и состояние кожных покровов, болезненность при пальпации суставной щели, боль в заднем отделе сустава при глубоком сгибании, отсутствие полного разгибания голени в коленном суставе, положение надколенника.

- **Рекомендуется** в диагностических целях у всех пациентов проведение следующих тестов: тест Лахмана (Lachman) и тест переднего выдвижного ящика при сгибании 90 градусов [1, 3-4, 9-10].

Уровень убедительности рекомендаций С (уровень достоверности доказательств 5).

Комментарии:

Методика Лахман-теста: Пациент лежит на спине, нога согнута в коленном суставе до 15-30 градусов. Доктор удерживает бедро одной рукой, а другой смещает голень кпереди. Четырехглавая мышца и сгибатели коленного сустава должны быть полностью расслаблены.

- *Оценка. Передняя крестообразная связка повреждена, если имеется движение голени относительно бедра кпереди. Конечная точка смещения при этом должна быть нечеткой и постепенной, без жесткой остановки. Если конечная точка четкая, это свидетельствует о стабильности сустава и отсутствия повреждения передней крестообразной связки. Жесткая конечная точка при 3 мм смещении кпереди подтверждает целостность передней крестообразной связки, тогда как смещение до 5 мм и более свидетельствует лишь об частичном или полном разрыве передней крестообразной связки. При переднем выдвижном ящике свыше 5 мм для исключения врожденной избыточной подвижности (диспластическом синдроме) суставных связок полезно сравнение с противоположным коленным суставом. Положительный тест Lachman подтверждает наличие повреждения передней крестообразной связки.*

Методика теста переднего выдвижного ящика при сгибании 90 градусов: Пациент лежит на спине, нога согнута в коленном суставе до 90 градусов, в тазобедренном до 45 градусов. Доктор двумя руками охватывает голень пациента в верхней трети и при

расслаблении сгибателей коленного сустава тянет ее кпереди. Тест выполняется в нейтральном положении; ротация стопы 15 градусов кнаружи позволяет оценить переднюю и медиальную нестабильность; ротация стопы 30 градусов кнутри дает сведения о передней и латеральной нестабильности.

- *Оценка. Видимый и пальпируемый передний ящик (конечная точка переднего смещения голени нечеткая) выявляется при разрыве передней крестообразной связки.*

2.3 Лабораторные диагностические исследования

- Всем пациентам, которым поставлен диагноз разрывов связок коленного сустава, в случае планируемого оперативного лечения, **рекомендуется** выполнение следующих лабораторных исследований с диагностической целью:
 - общий (клинический) анализ крови;
 - общий (клинический) анализ мочи;
 - анализ крови биохимический общетерапевтический;
 - определение основных групп по системе АВ0 и определение антигена D системы Резус (резус-фактор);
 - определение антигена (HbsAg) вируса гепатита В (Hepatitis B virus) в крови;
 - определение антител к вирусу гепатита С (Hepatitis C virus) в крови;
 - определение антител к бледной трепонеме (*Treponema pallidum*) в крови;
 - исследование уровня антител классов М, G (IgM, IgG) к вирусу иммунодефицита человека ВИЧ-1/2 и антигена р24 (Human immunodeficiency virus HIV 1/2 + Agp24) в крови;
 - коагулограмма (ориентировочное исследование системы гемостаза);
 - определение международного нормализованного отношения (МНО) [81,82,83].

Уровень убедительности рекомендаций В (уровень достоверности доказательств – 3).

- **Не рекомендуется** у всех пациентов применять методы лабораторной диагностики [1,12].

Уровень убедительности рекомендаций С (уровень достоверности доказательств 5).

Комментарии: *специфических лабораторных тестов для диагностики не разработано.*

2.4 Инструментальные диагностические исследования

- **Рекомендуется** у всех пациентов проведение рентгенографии коленного сустава в двух проекциях (прямой и боковой) для выявления /исключения переломов, вывихов, или асимметрии коленного сустава [1, 9, 120, 123].

Уровень убедительности рекомендаций С (уровень достоверности доказательств 5).

Комментарии: *На снимках можно увидеть подвывих суставных поверхностей, является обязательным методом исследования, имеет высокую диагностическую ценность, позволяет оценить степень вовлеченности костных структур (исключить наличие перелома), наличие признаков деформирующего артроза (уменьшение ширины суставной щели, остеофиты, кисты субхондральной кости, склероз), определить расположение надколенника. У пациентов с острой травмой колена решение о проведении стандартной рентгенографии колена должно основываться на Оттавских критериях (принятых для взрослых и детей старше 5 лет). При необходимости наряду с прямой и боковой проекциями используют дополнительные: аксиальную проекцию и сгибание колена под углом 45 градусов [115]. Если травма носит хронический характер, может быть назначена рентгенография стоя. Для планирования хирургического лечения применяется стресс-рентгенография [116].*

- Всем пациентам **рекомендуется** проведение магнитно-резонансной томографии коленного сустава для оценки состояния и повреждений связочного аппарата.

Уровень убедительности рекомендаций В (уровень достоверности доказательств 2).

Комментарии: *В настоящее время МРТ является одним из основных методов диагностики при патологии коленного сустава. Этот неинвазивный метод позволяет выявить более 70 -89% случаев повреждений менисков, особенно в острых случаях, когда данные анамнеза и физикального обследования неубедительны. С помощью МРТ можно охарактеризовать разрыв мениска (местоположение, форму, длину и глубину), оценить целостность передней крестообразной связки и других связок коленного сустава, оценить хрящ и субхондральную кость, определить наличие кисты мениска, оценить разгибательный аппарат (связку надколенника, сухожилие четырехглавой мышцы) и другую сопутствующую патологию. Наиболее частым признаком разрыва мениска является расщепление мениска в проекции тени мениска или дефект ткани мениска в месте его нормального расположения с наличием такового в нетипичном месте [13, 14, 79, 80, 120, 121].*

- **Рекомендуется проведение** ультразвукового исследования коленного сустава пациентам, обратившимся в травмпункт по неотложной помощи, для диагностики повреждения связок [114, 121, 123, 124].

Уровень убедительности рекомендаций В (уровень достоверности доказательств 4).

Комментарии: Ультразвуковое исследование коленного сустава может обладать чувствительностью 83%-100% и специфичностью 87%-100% для диагностики повреждения связок коленного сустава у взрослых [114, 124].

2.5 Иные диагностические исследования

Методы расчета костного возраста у детей

При оперативном лечении у пациентов детского возраста с активными зонами роста с антеромедиальной нестабильностью коленного сустава одним из важных пунктов обследования является определение «костного возраста». Это позволяет специалисту выбрать оптимальную тактику лечения и минимизировать постоперационные осложнения.

- **Рекомендуется** всем пациентам до 18 лет выполнять рентгенографию кисти с целью определения костного возраста [88].

Уровень убедительности рекомендаций С (уровень достоверности доказательств 5).

Комментарии. Суть метода заключается использовании методики Таннера – Уайтхауса (TW2.1975) [89] или метода оценки костного возраста по атласу Грейлиха – Пайля (W.W. Greulich и S.I. Pyle, 1959) [90]. Метод TW2 основан на точном измерении каждой кости и выражении его в числовом коэффициенте, сумма всех коэффициентов дает показатель костного созревания в целом для кисти и запястья. Суть второго метода заключается в сравнительной оценке рентгенограммы пациента с рентгенограммами здоровых детей соответствующего пола, которые приняты за эталон.

3. Лечение, включая медикаментозную и немедикаментозную терапию, диетотерапию, обезболивание, медицинские показания и противопоказания к применению методов лечения

3.1 Консервативное лечение

- **Рекомендуется** консервативное лечение при наличии у пациента стойких противопоказаний к хирургическому лечению (множественные сопутствующие заболевания), возраст пациента старше 60 лет, деформирующий артроз 3-4 ст., дегенеративные повреждения ПКС, не имеющие выраженной симптоматики, а также не мешающие образу жизни или деятельности пациента) [16, 17, 18].

Уровень убедительности рекомендаций С (уровень достоверности доказательств 5).

Комментарии: консервативное лечение может включать ограничение активных физических нагрузок, включая разгрузку сустава с помощью костылей,хождение

курсов физиотерапевтического лечения (ультразвук, криотерапия, электростимуляция мышц бедра и магнитотерапия), которое способствует снижению боли, снятию отека, восстановлению движений в коленном суставе и улучшению кровообращения, применение НПВП из группы М01А (перорально и местно), лечебную физкультуру на восстановление объема движений в коленном суставе и для укрепления четырехглавой мышцы бедра, упражнения на проприорецепцию, массаж околоуставных мышц, внутрисуставные инъекции препаратов гиалуроновой кислоты, а в более тяжелых случаях – глюкокортикостероидов из группы Н02АВ. Консервативное лечение у пациентов с дегенеративными разрывами мениска, столь же эффективно, как артроскопическая частичная менискэктомия, купирует болевой синдром и улучшает функцию коленного сустава.

- Консервативное лечение **не рекомендуется** профессиональным атлетам и пациентам с высокой физической активностью ввиду неэффективности в большинстве случаев [15].

Уровень убедительности рекомендаций С (уровень достоверности доказательств 4).

3.2 Хирургическое лечение

- **Рекомендуется** хирургическое лечение при наличии хронической нестабильности коленного сустава, затрудняющей нормальное передвижение пациента и выполнение им профессиональной (спортивной) деятельности [19-21].

Уровень убедительности рекомендаций С (уровень достоверности доказательств 5).

- **Рекомендуется** активная хирургическая тактика для исключения клинико-рентгенологических признаков развивающегося гонартроза [22-24].

Уровень убедительности рекомендаций С (уровень достоверности доказательств 4).

- **Рекомендуется** артроскопическая реконструкция передней крестообразной связки [25-27].

Уровень убедительности рекомендаций С (уровень достоверности доказательств 4)

***Комментарии:** Отдаленные клинические результаты данной операции превосходят результаты артротомии, так как артроскопическая техника менее травматична и позволяет приступить к активной реабилитации на ранних сроках.*

- **Рекомендуется** один из методов пластики ПКС с применением:
 - аутотрансплантатов;
 - сухожилия надколенника (ВТВ);
 - сухожилия подколенных мышц (ST);
 - сухожилия длинной малоберцовой мышцы;

- аллотрансплантатов;
- синтетических материалов [29-32].

Уровень убедительности рекомендаций С (уровень достоверности доказательств 5).

***Комментарии:** в настоящее время наиболее часто применяются ауто- (70%) или аллотрансплантаты (25%). Выбор определяется личным предпочтением ортопеда. Группа синтетических материалов используется значительно реже (высокая стоимость, плохая биосовместимость, низкая нагрузка на разрыв, частые синовиты).*

- При выполнении оперативного вмешательства у всех пациентов **рекомендуется** руководствоваться принципами, отраженными в комментарии ниже [35].

Уровень убедительности рекомендаций С (уровень достоверности доказательств 4)

***Комментарии:** Целью оперативного вмешательства является восстановление целостности ПКС, в результате чего происходит стабилизация сустава.*

Используются стандартные нижние артроскопические доступы. Нижний латеральный доступ выполняется узким скальпелем (45 градусов к фронтальной плоскости колена) в треугольнике, ограниченном латеральным краем lig. patella (1 см от него), латеральным мышечком бедра и тиббиальным плато (1 см над ним). Нижний медиальный доступ производится скальпелем аналогично, но под визуальным контролем введенного в полость сустава с латеральной стороны артроскопа и по ходу иглы - проводника, которой предварительно пунктируется коленный сустав в медиальном треугольнике. Последний доступ используется для введения микрохирургического ручного и электроинструментария.

Первым этапом выполняется диагностическая артроскопия в классической последовательности:

-осмотр верхних отделов сустава и пателло-фemorального сочленения при разогнутом колене;

-ревизия медиального отдела при разогнутом и согнутом колене с вальгусным отклонением голени и расширением медиальной суставной щели;

-обзор медиального, а затем межмышечкового пространства при постепенном сгибании сустава до 90 градусов;

-осмотр латерального отдела в положении сгибания коленного сустава с варусным отклонением голени, при котором расширяется латеральная суставная щель.

Для повышения точности диагностики обследование должно сопровождаться дополнительными манипуляциями: сгибательно-разгибательными и ротационными движениями голени, пальпацией суставной щели и боковыми смещениями надколенника

снаружи, ощупыванием внутрисуставных элементов артроскопическим зондом, воспроизведением симптома «переднего выдвижного ящика» под визуальным контролем

Вторым этапом являются артроскопические хирургические вмешательства на поврежденных элементах коленного сустава и подготовка ложа для трансплантата. Разрывы ПКС часто сочетаются с травмами менисков и суставного хряща, а в хронической стадии с их последствиями – остеоартрозом, локальным или диффузным синовитом, гипертрофией жирового тела Гоффа. В зависимости от давности и вида травмы связка может быть лизированной и полностью отсутствовать, иметь вид плотной округлой культи у места прикрепления к большеберцовой кости, быть разволокненной или замещенной рубцовой тканью. В последнем случае ПКС при ощупывании зондом провисает, дряблая, зонд свободно проникает между волокнами. Имеются участки уплотнения в местах рубцового изменения, повреждение покрывающей связку синовиальной оболочки. Голень свободно выдвигается кпереди более чем на 5 мм. На данном этапе выполняются по необходимости эндоскопические менискэктомии, частичные синовэктомии, хондропластика очагов повреждения хряща с использованием электрошейвера и бора, производится туннелизация участков субхдральной костной пластинки, резекция остатков ПКС, боковых отделов гипертрофированного жирового тела Гоффа, медиальной синовиальной складки и костно-хрящевых экзостозов по краям мыщелков и межмышцелкового пространства бедра (инцизурупластика). Последнее является важным моментом этой операции. Минимальная ширина вырезки должна быть около 20 мм, тогда можно избежать ущемления и повреждения ауто трансплантата медиальным краем наружного мыщелка бедра, а также более точно определить центр бедренного канала.

Третий этап операции - эндоскопическая реконструкция ПКС. Если применяется ауто трансплантат, то данный этап начинается с забора ауто трансплантата (ST, ВТВ, сухожилия длинной малоберцовой мышцы), ауто трансплантат помещается в 0,9% раствор хлорида натрия, затем максимально растягивается на артроскопической станции (в течение 10-15 минут на 12%).

Существует множество вариантов фиксации трансплантата, выбор зависит как от типа трансплантата (кость к кости или сухожилие к кости), так и от предпочтений ортопеда в каждом конкретном случае.

Принципиально существует два типа фиксации:

- фиксация из полости сустава;
- внесуставная фиксация.

Каналы для трансплантата проводятся с использованием специальных наборов инструментов, предлагаемых компаниями на рынке.

Трансплантат фиксируется специальными фиксаторами (фиксатор связок; винт костный ортопедический).

После закрепления трансплантата проверяется его состоятельность.

Все раны ушиваются послойно наглухо. Коленный сустав дренируется на 24 часа активным аспиратором. Целесообразно иммобилизация коленного сустава в специальном ортезе, позволяющем задавать определенный угол сгибания, тем самым начать раннюю, контролируруемую реабилитацию.

3.2.1 Пластика ПКС по методике all inside all epiphyseal

- **Рекомендуется** хирургическое лечение по методике all inside all epiphyseal у пациентов детского возраста с активными зонами роста при хронической нестабильности коленного сустава, затрудняющей нормальное движение и занятия спортом [19-21, 125].

Уровень убедительности рекомендаций В (уровень достоверности доказательств 3).

***Комментарии:** После артроскопической ревизии коленного сустава и диагностирования разрыва ПКС выполняют разрез по переднемедиальной поверхности верхней трети голени в проекции «гусиной лапки». По достижении сухожилия полусухожильной мышцы выполняют его забор. Затем подготавливают трансплантат. Сухожилие проводят через петли подвешивающей системы и складывают в 4 раза. После этого измеряют диаметр трансплантата с целью подбора оптимального размера сверла и формируют бедренный тоннель. По направлятелю проводят установку флажкового сверла под контролем электронно-оптического преобразователя под зоной роста дистального метаэпифиза бедренной кости. Выводят нитевую петлю для последующего проведения трансплантата в тоннель. При помощи направлятеля проводят установку флажкового сверла под контролем электронно-оптического преобразователя над зоной роста проксимального метаэпифиза большеберцовой кости. Высверливают запланированную длину тоннеля. При помощи проведенной петли трансплантат заводят в бедренный тоннель, контролируют правильное положение пуговицы подвешивающей системы, а затем устанавливают в тоннель большеберцовой кости. После этого в положении разгибания в коленном суставе пуговицу фиксируют. Проводят артроскопический контроль положения, тонуса и отсутствия импиджмента трансплантата [92, 93].*

3.3 Обезболивающая терапия

Основным принципом обезболивания в настоящее время является реализация концепции мультимодальной анальгезии.

- С целью адекватного обезболивания пациентам с повреждением связок коленного сустава **рекомендуется** использовать мультимодальную анальгезию, которая может включать НПВП из группы М01А, парацетамол**, габапентиноиды и опиоиды немедленного высвобождения, при невозможности её назначения — мономодальную [37, 38, 117, 127].

Уровень убедительности рекомендаций В (уровень достоверности доказательств 1).

***Комментарии:** Под мультимодальной анальгезией понимают совместное использование различных анальгетиков и технологий обезболивания в сочетании с нефармакологическими методами послеоперационного обезболивания у взрослых и детей.*

*Мультимодальная анальгезия в настоящее время является методом выбора послеоперационного обезболивания. Ее базисом является назначение комбинаций неопиоидных анальгетиков, в частности, нестероидных противовоспалительных средств (НПВП) из группы М01А и парацетамола**, которое у пациентов с болями средней и высокой интенсивности сочетается с использованием габапентиноидов, опиоидных анальгетиков (N02А Опиоиды) (при необходимости) и методов регионарной анальгезии. Выбор той или иной схемы ММА анальгезии определяется травматичностью хирургического вмешательства.*

*Анальгетики с разным механизмом действия и нефармакологических вмешательств, направленных на воздействие на периферические и/или центральные участки нервной системы [131]. Такое сочетание позволяет более эффективно купировать болевой синдром за счет усиления эффектов различных лекарственных препаратов, что в большинстве случаев ведет к снижению частоты назначения и/или доз опиоидных анальгетиков. Таким образом, ММА снижает профиль риска каждого лекарства, обеспечивая при этом синергетический контроль боли с помощью различных классов лекарств. Послеоперационная ММА может включать психотерапию, физиотерапию, НПВП, парацетамол**, габапентиноиды, регионарную анестезию (однократное введение или установка катетеров для периферических нервов), местные инъекции и опиоиды [133].*

В современной научной литературе авторы акцентируют внимание на использовании самых низких эффективных доз опиоидов в течение, как можно более короткого периода времени, не используют опиоиды с пролонгированным высвобождением. В качестве адьюванта на фоне проведения ММА можно использовать однократное введение

дексаметазона** в периоперационный период, который дает значимое снижение болевого синдрома [132].

Необходимо помнить об ограниченной двумя сутками длительности применения парентерального введения большинства НПВП (кеторолак**, кетопрофен**, диклофенак**), что требует своевременного перевода пациента на пероральный прием препаратов или смены препарата или согласования дальнейшего применения с врачебной комиссией. Конкретный выбор способа местной анестезии и лекарственных средств осуществляет лечащий врач индивидуально в соответствии с особенностями пациента, локальными протоколами и оснащением медицинской организации.

При назначении обезболивающей терапии детям следует выбирать разовую дозу с учетом веса и возраста ребенка. Предпочтение следует отдавать анальгетикам с пероральным или ректальным путем введения, избегать внутримышечных инъекций.

- **Рекомендуется** взрослым и детям применять парацетамол** и нестероидные противовоспалительные средства группы M01A [117, 134, 135] (Приложение А3.1).

Уровень убедительности рекомендаций А (уровень достоверности доказательств 1).

Комментарии: НПВП являются эффективными препаратами для послеоперационного обезболивания [40].

- **Рекомендуется** назначать взрослым и детям в составе мультимодальной анальгезии парацетамол** [41, 134].

Уровень убедительности рекомендаций А (уровень достоверности доказательств 1).

Комментарии: Парацетамол является эффективным анальгетиком для устранения острой боли, частота побочных эффектов сопоставима с плацебо.

- **Рекомендуется** назначать взрослым и детям парацетамол** и/или другие НПВП в рамках мультимодальной послеоперационной анальгезии, при отсутствии противопоказаний [40-46].

Уровень убедительности рекомендаций А (уровень достоверности доказательств 2).

- **Рекомендуется** сочетание неселективных НПВП (из группы M01A) с парацетамолом** [47, 134, 135].

Уровень убедительности рекомендаций В (уровень достоверности доказательств 1).

Комментарии: сочетанное применение НПВП и парацетамола** повышает качество обезболивания, по сравнению с назначением каждого из препаратов в отдельности [47].

Назначение НПВП (из группы M01A) пациентам, которые получают контролируемую пациентом анальгезию (КПА) опиоидами, снижает потребность в опиоидах, а также частоту тошноты и рвоты [48,49].

- При недостаточной эффективности НПВП **рекомендуется** применять опиоидные анальгетики (N02A Опиоиды) (Приложение А3.2) [73].

Уровень убедительности рекомендации В (уровень достоверности доказательств 2)

Комментарии: *Опиоиды остаются препаратами, широко применяемыми для послеоперационного обезболивания в большинстве зарубежных и отечественных клиник. Выраженность анальгетического действия μ -агонистов должна быть сходной при условии их применения в эквивалентных дозировках. В частности, эффекту 10 мг морфина** должен соответствовать эффект 20 мг тримеперидина** или 100 мг трамадола**. В то же время, имеет место индивидуальная вариабельность чувствительности отдельных пациентов к тем или иным опиоидным анальгетикам. Важным моментом является тот факт, что опиоидные анальгетики обеспечивают только антиноцицептивный эффект, но не препятствуют развитию гиперальгезии.*

По мнению ряда специалистов, послеоперационное назначение опиоидных анальгетиков ассоциируется с увеличением числа осложнений послеоперационного периода, а также увеличивает стоимость пребывания пациента в клинике. Помимо давно известных побочных эффектов препаратов данной группы (угнетение дыхания, избыточная седация, угнетение моторики ЖКТ, тошнота, рвота, кожный зуд), в последние годы активно обсуждаются такие клинически значимые осложнения, как опиоид-индуцированная гиперальгезия [54] и обусловленная опиоидной анальгезией иммуносупрессия [55].

При лечении острой боли один опиоидный анальгетик не имеет преимуществ перед другим, хотя отдельные опиоиды могут иметь определенные преимущества у тех или иных пациентов [56].

- **Рекомендуется** учитывать возраст пациента, так как данный параметр в большей степени, чем его вес, определяет потребность в опиоидных анальгетиках (N02A Опиоиды), хотя существует индивидуальная вариабельность [57,58].

Уровень убедительности рекомендации А (уровень достоверности доказательств 1).

- **Взрослым пациентам рекомендуется** применять габапентиноиды однократно, за 1-2 часа до операции per os [69-71].
- **Уровень убедительности рекомендаций В (уровень достоверности доказательств 1).**

Комментарий: *Предоперационная доза габапентина варьирует от 300 до 900 мг, прегабалина** – от 75 до 300 мг. Ряд специалистов назначает габапентиноиды однократно, но большинство пролонгирует их использование. В послеоперационный период рекомендуемая суточная доза габапентина составляет*

900-1200 мг, прегабалина** – от 150 до 300 мг. Длительность назначения обычно не превышает 8-10 суток [69-71]. Назначение габапентиноидов (габапентина и прегабалина**) в периоперационный период снижает интенсивность послеоперационной боли и потребность в опиоидных анальгетиках, уменьшает частоту тошноты и рвоты, кожного зуда и затруднений мочеиспускания, но повышает риск избыточной седации [69-71].

- **Рекомендуется** рассматривать вопрос об использовании габапентина или прегабалина** в качестве компонента мультимодальной анальгезии для взрослых пациентов при наличии в структуре острой боли нейропатического компонента [73, 74]

Уровень убедительности рекомендаций С (уровень достоверности доказательств 5).

- **Рекомендуется** с целью обезболивания применять регионарную анальгезию. [74,75].

Уровень убедительности рекомендации В (уровень достоверности доказательств 3).

Комментарии: Важнейшей задачей ММА является прерывание афферентного потока ноцицептивных стимулов от периферических болевых рецепторов в органах и тканях к сегментарным структурам ЦНС (задним рогам спинного мозга). Эта задача может быть успешно решена при помощи различных методов регионарной анальгезии (РА).

- **Рекомендуются** продленные блокады периферических нервов и сплетений [137].

Уровень убедительности рекомендаций С (уровень достоверности доказательств 4)

Комментарии: Показания для проведения продленных блокад периферических нервов: длительные и травматические вмешательства на верхних и нижних конечностях и туловище, требующие обезболивания более 24 часов, а также обеспечение «fast-track» технологий, продлённые периферические блокады местными анестетиками в тех ситуациях, когда потребность в обезболивании превышает длительность эффекта их однократного введения [75].

Для обеспечения длительной (48-72 часа) послеоперационной анальгезии и проведения реабилитационных мероприятий целесообразно использовать катетеризационные методики блокады нервов. Выполнение катетеризаций нервов целесообразно проводить в условиях УЗ-навигации, в крайнем случае, с применением электронейростимулятора. Варианты блокад в зависимости от зоны хирургического вмешательства (Приложение А3.3).

При блокадах изолированных нервов (бедренный, седалищный и др.) и сплетений (плечевое, поясничное), используют инфузию 0,2% раствора местного анестетика

(ропивакаин**, левобупивакаин**) с помощью эластомерных помп или перфузора со скоростью 4-6 мл/ч.

При межфасциальных блокадах (илеофасциальная, TAP блок и др.) предпочтительно интермиттирующее введение местного анестетика (ропивакаин**, левобупивакаин**).

3.4 Хирургическая антибиотикопрофилактика

- При хирургическом лечении пациентов с разрывом ПКС **рекомендуется** проводить хирургическую антибиотикопрофилактику (ХАП) инфекции области хирургического вмешательства однократным предоперационным введением антибактериального препарата с целью снижения риска развития инфекционных осложнений [84-86].

Уровень убедительности рекомендации С (уровень достоверности доказательств – 5).

Комментарии. В соответствии с международными клиническими руководствами по профилактике инфекций области хирургического вмешательства [86, 85] задачей ХАП является создание бактерицидных концентраций антибактериального препарата в тканях, подвергающихся микробной контаминации во время операции для профилактики инфекций области хирургического вмешательства. Необходимость проведения ХАП определяется классом хирургической раны предстоящей операции: ХАП не требуется для «чистых» операционных ран, не связанных с установкой ортопедических имплантов и металлических конструкций. ХАП следует проводить: для условно-чистых и контаминированных операционных ран; для «чистых» операционных ран, при которых устанавливаются ортопедические импланты и металлические конструкции. При инфицированных («грязных») ранах ХАП не показана, проводится антибиотикотерапия.

- У пациентов с разрывом ПКС **рекомендуется** использовать в качестве основных препаратов с целью хирургической антибиотикопрофилактики при проведении оперативных вмешательств в травматологии и ортопедии цефалоспорины первого и второго поколения (цефазолин**, цефуроксим**), в качестве альтернативы при непереносимости бета-лактамовых антибиотиков – антибиотики гликопептидной структуры (#ванкомицин**), линкозамиды (#клиндамицин**) [85].

Уровень убедительности рекомендации С (уровень достоверности доказательств – 5).

Комментарии. Для пациентов с неотягощенным аллергоанамнезом и без значимых факторов риска носительства метициллин-резистентных стафилококков для профилактики ХАП используются цефалоспорины первого и второго (I и II) поколения (цефазолин**, цефуроксим**), которые вводятся внутривенно в интервале от 30 до 60

минут до разреза кожи. При непереносимости бета-лактамовых антибиотиков следует назначить комбинацию #ванкомицина** с одним из фторхинолонов (#ципрофлоксацин**, #левофлоксацин**), которые вводятся в течение минимум 60 мин с началом внутривенной инфузии за 2 ч до разреза, либо #клиндамицин**. При значимых факторах риска носительства метициллин-резистентных стафилококков (MRS) схема ХАП должна включать антибиотик с анти-MRS-активностью (#ванкомицин**). В большинстве случаев для эффективной профилактики достаточно одной предоперационной дозы антибиотика. При длительных вмешательствах или массивной кровопотере следует назначать дополнительную интраоперационную дозу антибиотика (ориентировочный срок интраоперационного введения – через 2 периода полувыведения после предоперационной дозы). Введение антибиотика после закрытия раны в операционной нецелесообразно даже при наличии установленных дренажей.

Разовые дозы основных антибактериальных препаратов для ХАП при оперативных вмешательствах в травматологии и ортопедии: цефазолин** 2 г (при весе пациента ≥ 120 кг — 3 г), цефуросим** 1,5 г, #клиндамицин** 900 мг [85], #ванкомицин** по 15 мг/кг в виде медленной в/в инфузии [85], #ципрофлоксацин** 400 мг [85], #левофлоксацин** 500 мг [85].

3.5. Профилактика венозных тромбозмболических осложнений

- **Рекомендуется** проводить оценку риска венозных тромбозмболических осложнений (ВТЭО) с целью их профилактики всем пациентам с повреждениями связок коленного сустава, направляемым на оперативное лечение, исходя из индивидуальных факторов риска развития тромбоза глубоких вен (ТГВ) и уровня риска планируемой операции. Рутинное применение тромбопрофилактики не требуется в отсутствие дополнительных факторов риска тромбоза [118].

Уровень убедительности рекомендации С (уровень достоверности доказательств – 5).

Комментарии: Для оценки риска развития ВТЭО перед операцией целесообразно использовать шкалы балльной оценки степени риска развития ВТЭО по Каприни (Caprini) (Приложение Г1).

К немедикаментозным средствам профилактики ВТЭО можно отнести:

- эластическую и/или перемежающуюся последовательную пневматическую компрессию нижних конечностей;
- раннюю мобилизацию и активизацию пациента;
- лечебную физкультуру.

Всем пациентам с ограниченной двигательной активностью (мобильностью) вне зависимости от степени риска развития ВТЭО рекомендуется проводить профилактику ВТЭО механическими методами [119]. Всем пациентам при умеренном или высоком риске развития ВТЭО рекомендуется проводить профилактику ВТЭО медикаментозными (фармакологическими) методами, как правило, до восстановления обычной или ожидаемой двигательной активности.

Медикаментозная профилактика ВТЭО в дооперационном периоде проводится нефракционированным гепарином (НФГ) из группы В01АВ или, что предпочтительнее, низкомолекулярными гепаринами (НМГ) из группы В01АВ (Приложения А3.5, А3.6). Взрослым пациентам в послеоперационном периоде после состоявшегося гемостаза как альтернативу гепаринам возможно использовать прямые оральные антикоагулянты: ривароксабан** по 10 мг 1 раз в сутки, первый прием не ранее чем через 8 часов после операции по достижении гемостаза [138], #дабигатрана этексилат** - по 220 мг или по 150 мг (пациентам: старше 75 лет, при умеренном нарушении функции почек – клиренс креатинина 30–50 мл/мин, принимающим амиодарон**, верапамил**, хинидин) 1 раз в сутки; первый приём – в половинной суточной дозе не ранее чем через 4 часа после завершения операции по достижении гемостаза [139]. Возможно также использование антагонистов витамина К под контролем МНО (определением международного нормализованного отношения) [118].

Для пациентов детского возраста предпочтительно применение НМГ из группы В01АВ [145, 146] (предпочтительно #Эноксапарин [140]), но в России в настоящее время применение всех НМГ у детей противопоказано, поэтому их назначение возможно только по решению врачебной комиссии (назначение “ off label”). В некоторых зарубежных рекомендациях есть указания о применении прямых оральных антикоагулянтов (#ривароксабана**) для профилактики ВТЭО у детей [140], однако в настоящее время нет достаточных клинических доказательств их эффективности и безопасности у этой категории пациентов [144, 141].

Для принятия решения о фармакологической профилактике ВТЭО рекомендуется консультация врача-педиатра или врача-гематолога, имеющего опыт лечения тромбозов у детей. При назначении антикоагулянтов детям целесообразно провести контроль показателей общеклинического анализа крови в течение 48 часов после начала лечения эноксапарином или гепарином [142]. По показаниям уровень анти-Ха следует определить через 4-6 часов после введения эноксапарина натрия** (целевой уровень анти-Ха 0,1-0,3 ЕД/мл.). Рутинный контроль уровня анти-Ха не рекомендуется [147]. При назначении

антикоагулянтов детям рассчитывается скорость клубочковой фильтрации по упрощенной формуле Шварца (http://nephron.com/peds_nic.cgi).

- Пациентам, нуждающимся в артроскопических операциях, **не рекомендуется рутинное** применение профилактики ВТЭО при отсутствии у них дополнительных факторов риска ВТЭО и при продолжительности использования турникета менее 45 мин., анестезии — менее 90 мин. [119].

Уровень убедительности рекомендации С (уровень достоверности доказательств – 5).

- В случаях выполнения артроскопии с использованием турникета на 45 мин. и более, при продолжительности общего наркоза более 90 мин. или высоком риске ВТЭО целесообразно рассмотреть назначение НМГ через 6–12 ч. после операции с продлением курса тромбопрофилактики до 10–14 дней [119].

Уровень убедительности рекомендации В (уровень достоверности доказательств – 2).

3.6 Диетотерапия

Специфическая диетотерапия не разработана.

4. Медицинская реабилитация и санаторно-курортное лечение, медицинские показания и противопоказания к применению методов медицинской реабилитации, в том числе основанных на использовании природных лечебных факторов

Необходимы дополнительные исследования, в идеале рандомизированные контролируемые испытания или сопоставимые дизайны, прежде чем будут разработаны клинические рекомендации по лечению и реабилитации травм передней крестообразной связки [1, 3]. Данные рекомендации основаны на ортопедических знаниях восстановления связочного аппарата и механизмах действия средств и методов медицинской реабилитации.

- **Рекомендована** при консервативном лечении повреждений ПКС коленного сустава домашняя реабилитация по программе периода иммобилизации, которая составляется врачом ФРМ /ЛФК с целью улучшения кровообращения в конечности, уменьшения отека и снижения негативного воздействия иммобилизации на подвижность сустава и мышечную атрофию [93, 94, 108, 109].

Уровень убедительности рекомендации С (уровень достоверности доказательств – 5).

Комментарии: для иммобилизации коленного сустава накладывается тугор или гипсовая лонгета. Более современным способом фиксации является использование функционального ортеза на срок до 6-8 недель [104, 105].

Врач ФРМ/ЛФК составляет программу реабилитации (памятку для пациента) с рекомендациями двигательного режима и физических упражнений.

Назначаются:

- возвышенное положение конечности,
- изометрическое напряжением мышц бедра и голени,
- активные движения в голеностопном и тазобедренном суставах,
- ходьба с дополнительной опорой на костыли.

При использовании функционального ортеза, который позволяет полностью стабилизировать сустав в переднем-заднем направлении и одновременно сохранить движения в нем на весь период лечения, устанавливается стартовая амплитуда движения в коленном суставе в 20 градусов. В последующем амплитуду движений в коленном суставе в условиях ортеза увеличивают до 90 гр. [98, 104]. Длительность периода определяется совместно с травматологом и составляет до 6-8 недель

- **Рекомендована** при консервативном лечении повреждений ПКС амбулаторная реабилитация (дневной стационар) по программе постиммобилизационного периода с целью восстановления функции коленного сустава и его стабильности, мышечной силы и выносливости, координации и опороспособности конечности [96-98].

Уровень убедительности рекомендации С (уровень достоверности доказательств – 5).

Комментарии: после снятия иммобилизации врач ФРМ/ЛФК составляет индивидуальную программу реабилитации в соответствии с имеющимися функциональными нарушениями. Назначаются:

1. Для восстановления сгибания в коленном суставе:

- облегченные динамические упражнения,
- лечение положением,
- упражнения в воде
- пассивная механотерапия

2. Для улучшения кровообращения к конечности и нормализации тонуса мышц:

- прессотерапия
- ручной и/или подводный массаж ноги [94, 100, 101].

При достижении 90гр сгибания к коленному суставу, после повторной консультации врача ФРМ/ЛФК назначаются:

3. Для восстановления силы и выносливости мышц бедра:

- динамические упражнения с сопротивлением и отягощением,
- активная механотерапия

-занятия на велотренажере

-тренировка баланса и координации

-тренировка проприорецепции с БОС

- восстановление правильного стереотипа ходьбы [93, 97, 100, 111].

Средства ЛФК назначаются в сочетании с физиотерапией: по показаниям локальная криотерапия, электроаналгезия и ультразвуковая терапия для уменьшения отека, боли и эластичности капсульно-связочных структур с последующей электростимуляцией мышц бедра [93, 103, 106].

- **Рекомендована** при оперативном лечении повреждений ПКС стационарная реабилитация по программе раннего постоперационного периода (5-8 дней) с целью уменьшения боли и выпота в суставе, отека конечности, улучшения функции коленного сустава и обучения ходьбе с дозированной нагрузкой на ногу [93, 96-100, 107, 110].

Уровень убедительности рекомендации С (уровень достоверности доказательств – 4).

Комментарии: сразу после операции врач ФР/ЛФК составляет индивидуальную программу реабилитации с назначением:

- лечения положением,

-локальной криотерапии,

- электроаналгезии (ЧЭНС),

- магнитотерапии,

-изометрических и идеомоторных упражнений,

-общетонизирующих упражнений для здоровых конечностей.

Иммобилизация в функциональном ортезе проводится до пяти дней в положении полного разгибания. В дальнейшем амплитуда пассивных движений в коленном суставе, постепенно увеличивается на 10 градусов в день, до угла в 90 градусов. Общий срок иммобилизации до 3-5 недель. Через 3-4 недели рекомендовано дальнейшее увеличение угла сгибания.

На 3 сутки в ортезе разрешается ходьба на костылях без опоры на больную ногу и на 4-5 сутки пациент выписывается на домашний этап реабилитации [93, 99, 108, 109].

Вопрос о использовании ортеза или брейса после пластики ПКС дискуссионный, однако отмечено, что с точки зрения улучшения качества жизни пациента иммобилизация важна как способ уменьшения боли после операции [94, 104, 105].

Врач ФРМ/ЛФК составляет памятку для домашней реабилитации с назначением лечебной гимнастики и рациональной двигательной активности. Имея на руках программу дальнейшей реабилитации, пациент в состоянии самостоятельно проходить

реабилитацию на дому, амбулаторно получая консультации врача ФРМ/ЛФК для корректировки лечения [108]. Единого мнения по этому вопросу нет и ряд авторов считают, что реабилитация на дому не приведет к значительному улучшению результатов и затруднит возвращение к занятиям спортом [98, 109, 110].

- **Рекомендована** при оперативном лечении повреждений ПКС амбулаторная (дневной стационар) реабилитация по программе позднего постоперационного периода с целью уменьшения боли, восстановления функции сустава, силы и выносливости мышц стабилизаторов коленного сустава, восстановления координации и опороспособности конечности [93, 94-100, 107, 110].

Уровень убедительности рекомендации С (уровень достоверности доказательств – 5).

Комментарии: через 3 недели ортез снимается. Врач ФРМ/ЛФК составляет индивидуальную программу реабилитации (3-4 неделя) с назначением:

1. Для улучшения кровообращения в ноге:

- локальная аппаратная криотерапия
- магнитотерапия,
- прессорная терапия,
- массаж электростатическим полем системы «Хивамат» [94, 96, 99, 100, 102-104,

107, 111, 112].

2. Для улучшения подвижности коленного сустава:

- пассивная механотерапия,
- свободные динамические упражнения для смежных суставов,
- облегченные динамические упражнения с самопомощью или блоковых устройств;
- лечения положением для коленного сустава.

Амплитуда движений в коленном суставе должна до 3-х месяцев оставаться в пределах разгибание 180 градусов, сгибание 90 градусов.

Через 2 недели после повторной консультации врача ФРМ/ЛФК составляется программа реабилитации (4-6 неделя) с назначением:

- динамических упражнений с дозированным сопротивлением и отягощением для улучшения тонуса и силы мышц [113],
- ручного массажа коленного сустава и бедра [102],
- электростимуляции мышц бедра,
- физических упражнений в воде и лечебного плавания.

Через 3 месяца после операции разрешается восстановить полную амплитуду движений в суставе.

Врач ФРМ/ЛФК назначает индивидуальную программу реабилитации (7-12 неделя)

с использованием:

1. Для восстановления подвижности коленного сустава:

- пассивной механотерапии*
- активной механотерапии*
- физических упражнений в воде и лечебного плавания*
- лечения положением,*
- ручного и/ или подводного массажа,*
- ультразвуковой терапии*
- электротерапии*

2. Восстановление подвижности сустава проводится параллельно с укреплением мышц стабилизаторов коленного сустава с назначением:

- электростимуляции мышц бедра,*
- динамических упражнений с сопротивлением и отягощением,*
- статических упражнений,*
- тренировки проприоцепции с БОС,*
- тренировки баланса и равновесия,*
- нормализации стереотипа ходьбы,*
- тренировка в ходьбе.*

Регенерация связки проходит до 6 месяцев, после чего рассматривается вопрос о возвращении к занятиям спортом. По показаниям в сроки от 3 до 6 месяцев рекомендована повторная амбулаторная реабилитация по программе восстановительного периода с назначением физических упражнений в возрастающей нагрузкой, занятий на тренажерах и механоаппаратах, тренировкой проприорецепции, баланса, равновесия и тренировки в ходьбе.

5. Профилактика и диспансерное наблюдение, медицинские показания и противопоказания к применению методов профилактики

- **Рекомендуется** своевременная профилактика бытового и спортивного травматизма, а также диагностика и лечение пациентов с нестабильностью надколенника [1-3].

Уровень убедительности рекомендаций С (уровень достоверности доказательств 5).

6. Организация медицинской помощи

Показания для госпитализации в медицинскую организацию:

- 1) неэффективность консервативного лечения;

2) наличие показаний для хирургической коррекции.

Показания к выписке пациента из медицинской организации:

1) завершение курса восстановительного лечения;

2) отсутствие осложнений хирургического лечения;

7. Дополнительная информация (в том числе факторы, влияющие на исход заболевания или состояния)

Отсутствует.

8. Критерии оценки качества медицинской помощи

№ п/п	Критерии оценки качества	Оценка выполнения
	Первичная медико-санитарная помощь	
1.	Назначен прием (осмотр, консультация) врача-травматолога-ортопеда первичный или прием (осмотр, консультация) врача-хирурга первичный	Да/Нет
2.	Назначена рентгенография коленного сустава и/или магнитно-резонансная томография суставов (один сустав)	Да/Нет
3.	Назначены нестероидные противовоспалительные и противоревматические препараты или другие анальгетики и антипиретики (в зависимости от медицинских показаний и при отсутствии медицинских противопоказаний)	Да/Нет
4.	Назначена амбулаторная реабилитация при консервативном лечении повреждений связок коленного сустава.	Да/Нет
	Специализированная медицинская помощь	
1.	Выполнена рентгенография коленного сустава и/или магнитно-резонансная томография суставов (один сустав) (при отсутствии выполнения на предыдущем этапе)	Да/Нет
2.	Выполнено лечение нестероидными противовоспалительными и противоревматическими препаратами или другими анальгетиками и антипиретиками (в зависимости от медицинских показаний и при отсутствии медицинских противопоказаний)	Да/Нет
3.	Выполнена артроскопическая пластика передней крестообразной связки коленного сустава (при повреждении передней крестообразной связки коленного сустава)	Да/Нет
4.	Выполнена стационарная реабилитация по программе раннего постоперационного периода при оперативном лечении повреждений связок коленного сустава.	Да/Нет

Список литературы

1. Гиршин С.Г., Лазишвили Г.Д. Коленный сустав (повреждения и болевые синдромы).- М.:НЦССХ им. А.Н.Бакулева РАМН, 2007.-352с.
2. Миронов С.П., Орлецкий А.К., Цыкунов М.Б. Повреждение связок коленного сустава. М.: Лесар, 1999. 208 с.
3. Martha M. Murray, Patrick Vavken, Braden Fleming The ACL Handbook. Springer New York, 2013. 506 с.
4. Ochi M., Shino K., Yasuda K., Kurosaka M. ACL injury and its treatment. Tokyo: Springer, 2016.
5. Junkin D.M., Johnson D.L., Fu F.H. et al. Knee ligament injuries. In: Kibler W.B. (ed.) Orthopedic knowledge update: sports medicine. Rosemont: American Academy of Orthopedic Surgeons; 2009. 136 p.
6. Prodromos C.C., Han Y., Rogowski J. et al. A meta-analysis of the incidence of anterior cruciate ligament tears as a function of gender, sport, and a knee injury-reduction regimen. Arthroscopy. 2007; 23(12): 1320–1325.
7. Mihata L.C., Beutler A.I., Boden B.P. Comparing the incidence of anterior cruciate ligament injury in collegiate lacrosse, soccer, and basketball players: implications for anterior cruciate ligament mechanism and prevention. Am J Sports Med. 2006; 34 (6): 899–904
8. Vavken P., Murray M. Treating anterior cruciate ligament tears in skeletally immature patients. Arthroscopy. 2011; 27(5):704–16.
9. Новоселов К.А. Корнилов Н.Н., Куляба Т.А. Повреждения и заболевания коленного сустава. Травматология и ортопедия. СПб., 2006: С.213–423.
10. Кузнецов И.А. Оперативное лечение свежих повреждений крестообразных связок коленного сустава. Диагностика и лечение повреждений крупных суставов. СПб., 1991: 119-127.
11. Зоря В.И., Тольцинер Н.Ф., Цвиренко Т.К. Диагностическая артроскопия коленного сустава. Скорая медицинская помощь. 2003; Спец. Выпуск: 40.
12. Ткачук А.П., Шаповалов В.М., Тихилов Р.М. Основы диагностической артроскопии коленного сустава. СПб.: Военно-мед. Академия, 2000.
13. Королев А.В., Загородний Н.В., Гнелица Н.Н. и др. Артроскопическая реконструкция передней крестообразной связки аутотрансплантатом из связки надколенника: Методические рекомендации. М.: Наука, 2004. 63 с.
14. Allum R.L. BASK instructional lecture 1: graft selection in anterior cruciate ligament reconstruction. Knee. 2001; 8 (1): 69-72.

15. Абдуразаков А.У. Магнитно-резонансная томография в диагностике повреждений менисков и крестообразных связок коленного сустава. Вестн. Травматол. Ортопед. им. Н.Н. Приорова. 2007; (1): 34-37.
16. Carpenter R.D., Majumdar S., Ma C.B. Magnetic resonance imaging of 3-dimensional in vivo tibiofemoral kinematics in anterior cruciate ligament-reconstructed knees. Arthroscopy. 2009; 25 (7): 760-766.
17. Бирюков С.Ю., Макаревич С.П., Ковтун А.В. и др. Диагностическая артроскопия обоснование и степень ответственности. Травматология и ортопедия России. 2005; Спец. Выпуск: 30.
18. Трачук А.П., Шаповалов В.М. Применение артроскопии в реконструкции передней крестообразной связки. Тез. докл. VI съезда травматологов-ортопедов России. Н. Новгород, 1997; 511 -512.
19. Casteleyn P.P. Management of anterior cruciate ligament lesions: surgical fashion, personal whim or scientific evidence? Study of medium-and long-term results. Acta Orthop. Belg. 1998; 64 (3): 328-338.
20. Кузнецов И.А. Варианты оперативного лечения при повреждениях передней крестообразной связки коленного сустава. Пособие для врачей. СПб.: РосНИИТО, 2000; 20 с.
21. Штробель М. Руководство по артроскопической хирургии. М.: Бином. 2012; 658 с.
22. Shino K., Suzuki T., Iwahashi T. et al. The resident's ridge as an arthroscopic landmark for anatomical femoral tunnel drilling in ACL reconstruction. Knee Surg Sports Traumatol Arthrosc. 2010; 18: 1164-1168.
23. Кожевников Е.В., Баженов П.А. Пластическое восстановление передней крестообразной связки свободным ауто трансплантатом из сухожилия длинной малоберцовой мышцы. Политравма. 2011; (1): 76–81.
24. Fu F.H., Ma C.B. Anterior cruciate ligament reconstruction using quadruple hamstrings. Oper Tech. Orthop. 1999; 9: 264-272.
25. Letsch R. К истории оперативного восстановления крестообразных связок коленного сустава Травматология и ортопедия России. 2007; (1): 74-81.
26. Орлянский В., Головаха М.Л. Руководство по артроскопии коленного сустава. Днепропетровск: Пороги. 2007; 152 с.
27. Лоскутов А.Е. Головаха М.Е. Артроскопическое восстановление передней крестообразной связки. Ортопедия, травматол. протезир. 2005; (1): 50-54.

28. Миронов С.П., Орлецкий А.К., Тимченко Д.О. Современные методы фиксации аутотрансплантатов при реконструкции передней крестообразной связки. Вестник травм, ортоп. им. Н.Н.Приорова. 2006; (3): 44-47.
29. Kim S., Kumar P., Oh K. Anterior cruciate ligament reconstruction: autogenous quadriceps tendon-bone compared with bone-patellar tendon-bone grafts at 2-year follow-up. Arthroscopy. 2005; 21 (2): 138-146.
30. Jagodzinski M., Foerstemann T., Mall G. et al. Analysis of forces of ACL reconstructions at the tunnel entrance: Is tunnel enlargement a biomechanical problem. J Biomech 2005; 38: 23-31.
31. Королев А.В., Федорук Г.В., Крутов Г.М., Голубев В.Г. Пластика передней крестообразной связки коленного сустава аутосухожилием полусухожильной мышцы: Сб. матер. 3 конгр. Рос. Артроскопического Об-ва. М., 2000; 65-70.
32. Fleming B.C., Brattbakk B., Peura G.D. et al. Measurement of anterior-posterior knee laxity: a comparison of three techniques. J. orthop research. 2002; 20: 421-426.
33. Zantop T., Intracapsular rupture pattern of the ACL. Clin. Orthop. 2007; 454: 48-53.
34. Tillett E., Madsen R., Rogers R. et al. Localization of the semitendinosus-gracilis tendon bifurcation point relative to the tibial tuberosity: An aid to Hamstring tendon harvest. Arthroscopy. 2004; 20 (1): 51-54.
35. Colombet P., Robinson J., Jambou S., et al. Two-bundle, four-tunnel anterior cruciate ligament reconstruction. Knee surg sports traumatol arthrosc. 2005; 9: 1-8.
36. Ozer H., Selek H.Y., Turanli S., Atik O. Failure of primary ACL surgery using anterior tibialis allograft via transtibial technique. Arthroscopy. 2007; 23 (9): 10-26.
37. Elia N., Lysakowski C., Tramer M.R. Does multimodal analgesia with acetaminophen, nonsteroidal anti-inflammatory drugs, or selective cyclooxygenase-2 inhibitors and patient controlled analgesia morphine offer advantages over morphine alone? Anesthesiology. 2005; 103: 1296–304.
38. McDaid C., Maund E., Rice S. et al. Paracetamol and selective and non-selective non-steroidal anti-inflammatory drugs (NSAIDs) for the reduction of morphine-related side effects after major surgery: A systematic review. Health Technol Assess. 2010. III-IV; 14:1–153.
39. Moore R., Derry S., McQuay H. et al. Single dose oral analgesics for acute postoperative pain in adults. Cochrane Database Syst Rev. 2011; 9: CD008659.
40. Tzortzopoulou A., McNicol E., Cepeda M. et al. Single dose intravenous propacetamol or intravenous paracetamol for postoperative pain. Cochrane Database Syst Rev. 2011; 10: CD007126.

41. Aubrun F., Langeron O., Heitz D. et al. Randomized, placebo-controlled study of the postoperative analgesic effects of ketoprofen after spinal fusion surgery. *Acta Anaesthesiol Scand.* 2000; 44: 934–9.
42. De Andrade J.R., Maslanka M., Reines H.D., et al. Ketorolac versus meperidine for pain relief after orthopaedic surgery. *Clin Orthop Relat Res.* 1996; 301–12.
43. Gimbel J.S., Brugger A., Zhao W. et al. Efficacy and tolerability of celecoxib versus hydrocodone/acetaminophen in the treatment of pain after ambulatory orthopedic surgery in adults. *Clin Ther.* 2001; 23:228–41.
44. Grundmann U., Wornle C., Biedler A. et al. The efficacy of the non-opioid analgesic parecoxib, paracetamol and metamizol for postoperative pain relief after lumbar microdiscectomy. *Anesth Analg.* 2006; 103:217–22.
45. McNicol E.D., Tzortzoulou A, Cepeda M.S., et al. Single-dose intravenous paracetamol or propacetamol for prevention or treatment of postoperative pain: A systematic review and meta-analysis. *Br J Anaesth.* 2011; 106:764–75.
46. Ong C., Seymour R., Lirk P. et al. Combining paracetamol (acetaminophen) with nonsteroidal antiinflammatory drugs: a qualitative systematic review of analgesic efficacy for acute postoperative pain. *Anesth Analg.* 2010; 110 (4): 1170–79.
47. Maund E., McDaid C., Rice S. et al. Paracetamol and selective and non-selective non-steroidal anti-inflammatory drugs for the reduction in morphine-related side-effects after major surgery: a systematic review. *Br J Anaesth.* 2011; 106 (3): 292–97.
48. Michelet D., Andreu-Gallien J., Bensalah T et al. A meta-analysis of the use of nonsteroidal anti-inflammatory drugs for pediatric postoperative pain. *Anesth Analg.* 2012; 114 (2): 393–406.
49. Lee A., Cooper M., Craig J. et al Effects of nonsteroidal anti-inflammatory drugs on postoperative renal function in adults with normal renal function. *Cochrane Database Syst Rev.* 2007; 2: CD002765.
50. Elia N., Lysakowski C., Tramer M.R. Does multimodal analgesia with acetaminophen, nonsteroidal anti-inflammatory drugs, or selective cyclooxygenase-2 inhibitors and patient controlled analgesia morphine offer advantages over morphine alone? *Anesthesiology.* 2005; 103: 1296–304.
51. Maund E., McDaid C., Rice S et al. Paracetamol and selective and non-selective non-steroidal anti-inflammatory drugs for the reduction in morphine-related side-effects after major surgery: a systematic review. *Br J Anaesth.* 2011; 106 (3): 292–97.

52. Bhala N., Emberson J., Merhi A et al. Vascular and upper gastrointestinal effects of non-steroidal anti-inflammatory drugs: meta-analyses of individual participant data from randomised trials. *Lancet*. 2013; 382(9894): 769–779.
53. Laulin J.-P., Maurette P., Rivat C. The role of ketamine in preventing fentanyl-induced hyperalgesia and subsequent acute morphine tolerance. *Anesth. Analg.* 2002; 94: 1263–1269.
54. Gottschalk A., Sharma S., Ford J. The role of the perioperative period in recurrence after cancer surgery. *Anesth. Analg.* 2010; 110: 1636-1643.
55. Woodhouse A., Ward M., Mather L. Intra-subject variability in post-operative patient-controlled analgesia (PCA): is the patient equally satisfied with morphine, pethidine and fentanyl? *Pain*. 1999; 80(3): 545–553.
56. Coulbault L., Beaussier M., Verstyft C et al. Environmental and genetic factors associated with morphine response in the postoperative period. *Clin Pharmacol Ther.* 2006; 79(4): 316–324.
57. Gagliese L., Gauthier L., Macpherson A et al. Correlates of postoperative pain and intravenous patient-controlled analgesia use in younger and older surgical patients. *Pain Med.* 2008; 9(3): 299–314.
58. Fletcher D., Martinez V. Opioid-induced hyperalgesia in patients after surgery: a systematic review and a meta-analysis. *Br J Anaesth.* 2014; 112(6): 991–1004.
59. Roberts G., Bekker T., Carlsen H et al. Postoperative nausea and vomiting are strongly influenced by postoperative opioid use in a dose-related manner. *Anesth Analg.* 2005; 101(5): 1343–1348.
60. Marret E., Kurdi O., Zufferey P et al. Effects of nonsteroidal antiinflammatory drugs on patient-controlled analgesia morphine side effects: meta-analysis of randomized controlled trials. *Anesthesiology.* 2005; 102(6): 1249–1260.
61. Jarzyna D., Jungquist C.R., Pasero C. et al. American Society for Pain Management Nursing Guidelines on Monitoring for Opioid-Induced Sedation and Respiratory Depression. *Pain Manag Nurs.* 2011; 12:118–45.
62. Bell R., Dahl J., Moore R., Kalso E. Perioperative ketamine for acute postoperative pain. *Cochrane Database Syst Rev.* 2009; CD004603.
63. Colin et al. A qualitative systemic review of the role of NMDA antagonists in preventive analgesia. *Anesth. Analg.* 2004; 98; 1385-1400.
64. McCartney C., Sinha A., Katz J. A qualitative systematic review of the role of N-methyl-D-aspartate receptor antagonists in preventive analgesia. *Anesth. Analg.* 2004; 98: 1385-1400.
65. Laskowski K., Stirling A., McKay W. et al. A systematic review of intravenous ketamine for postoperative analgesia. *Can J Anaesth.* 2011; 58(10): 911–923.

66. Wu L., Huang X., Sun L. The efficacy of N-methyl-D-aspartate receptor antagonists on improving the postoperative pain intensity and satisfaction after remifentanyl-based anesthesia in adults: a meta-analysis. *J Clin Anesth.* 2015; 27(4): 311–324.
67. Chaparro L., Smith S., Moore R et al. Pharmacotherapy for the prevention of chronic pain after surgery in adults. *Cochrane Database Syst Rev* 2013; 7: CD008307.
68. Peng P., Wijeyesundera D., Li C. Use of gabapentin for perioperative pain control – a meta-analysis. *Pain Res. Manage.* 2007; 12: 85-92.
69. Straube S., Derry S., Moore R. et al. Single dose oral gabapentin for established acute postoperative pain in adults. *Cochrane Database Syst Rev.* 2010; 5: CD008183.
70. Tiippana E., Hamunen K., Kontinen V. Do surgical patients benefit from perioperative gabapentin / pregabalin? A systematic review of efficacy and safety. *Anesth.Analg.* 2007; 104: 1545-1556.
71. Zhang J., Ho K., Wang Y. Efficacy of pregabalin in acute postoperative pain: a meta-analysis. *Br J Anaesth.* 2011; 106(4): 454–462.
72. Chou R. et al. Management of Postoperative Pain: A clinical practice guideline from the American Pain Society, the American Society of Regional Anesthesia and Pain Medicine, and the American Society of Anesthesiologists' Committee on Regional Anesthesia, Executive Committee, and Administrative Council. *J. Pain.* 2016; 17 (2): 131 – 157.
73. Schug S., Palmer G., Scott D., Hallwell R., Trinca J. (eds), *Acute Pain Management: Scientific Evidence.* Australian and New Zealand College of Anaesthetists, 4-th edition, 2015.
74. Richman J., Liu S., Courpas G., Wong R. et al. Does continuous peripheral nerve block provide superior pain control to opioids? A meta-analysis. *Anesth Analg.* 2006; 102: 248-257.
75. Дмитриев Д.М., Холкин С.А., Попов П.В. Отдаленные результаты лечения больных при различных методах реконструкции передней крестообразной связки. *Скорая медицинская помощь.* 2003; Спец. Выпуск: 33-34.
76. Королев А.В. Физическая реабилитация пациентов после артроскопических операций на коленном суставе / А.В. Королев и др. // *Скорая мед. помощь.* 2003. - Спец. выпуск. - С. 48.
77. Лазишвили Г.Д., Кузьменко В.В., Гиршин В.Э. и др. Артроскопическая реконструкция передней крестообразной связки коленного сустава. *Вестн. Травматол. Ортоп. им. Н.Н. Приорова.* 1997; (1): 23-27.
78. Самойлов В.В., Бубунко М.В., Ермаков В.С. Реабилитация больных после артроскопии коленного сустава. *Скорая мед. помощь.* 2003; Спец. Выпуск: 73.
79. Pompan D.C. Appropriate use of MRI for evaluating common musculoskeletal conditions. *Am Fam Physician.* 2011; 83 (8): 883-4.

80. Sims J.I., Chau M.T., Davies J.R. Diagnostic accuracy of the Ottawa Knee Rule in adult acute knee injuries: a systematic review and meta-analysis. *Eur Radiol.* 2020; 30 (8): 4438-4446.
81. Munro J., Booth A., Nicholl J. Routine preoperative testing: a systematic review of the evidence. *Health Technol. Assess.* 1997; 1 (12): 1–62.
82. Ключевский В.В. Хирургия повреждений: Рук-во для фельдшеров, хирургов и травматологов район. больниц. 2-е изд. Ярославль; Рыбинск: Рыб. Дом печати, 2004. 787 с.
83. Ma J., He L., Wang X. et al. Relationship between admission blood glucose level and prognosis in elderly patients without previously known diabetes who undergo emergency non-cardiac surgery. *Intern. Emerg. Med.* 2015; 10: 561–566.
84. Gillespie W.J., Walenkamp G.H. Antibiotic prophylaxis for surgery for proximal femoral and other closed long bone fractures. *Cochrane Database Syst Rev.* 2010; 2010 (3): CD000244
85. Bratzler D.W., Dellinger E.P., Olsen K.M. et al. Clinical practice guidelines for antimicrobial prophylaxis in surgery. *Amer. J. Health-System Pharm.* 2013; 70(3): 195–283.
86. AO Principles of Fracture Management: Vol. 1: Principles, Vol. 2: Specific fractures /ed. by R.E. Buckley, C.G. Moran, T. Apivatthakakul. Stuttgart: Georg Thieme Verlag, 2018
87. Global guidelines for the prevention of surgical site infection, 2-nd ed. Geneva: World Health Organization; 2018. 184 p.
88. Дедов И.И., Петеркова В.А., Семичева Т.В., и др. Детская эндокринология // Руководство по детской эндокринологии. Москва: Универсум Паблишинг, 2006. – 600с.
89. Tanner J. M., Whitehouse R.H. A note on the bone age at which patients with true isolated growth hormone deficiency enter puberty. *J. Clin. Endocrinol. Metabolism.* 1975; 41(4), 788-790.
90. Iannaccone G., Greulich W.W. Pyle S.I. Radiographic atlas of skeletal development of the hand and wrist. I vol. Stanford: Stanford Univ.y Press, 1959. *Acta geneticae medicae et gemellologiae: twin research.* 1959; 8(4), 513-513.
91. McCarthy M.M., Graziano J., Green D.W., Cordasco F.A. All-epiphyseal, all-inside anterior cruciate ligament reconstruction technique for skeletally immature patients. *Arthroscopy Techn.* 2012; 1(2): e231-e239.
92. Cruz A. I., Fabricant P. D., McGraw M. et al. All-epiphyseal ACL reconstruction in children: review of safety and early complications. *J. Pediatr. Orthop.* 2017; 37(3): 204-209.
93. Ахтямов И.Ф., Айдаров В.И., Хасанов Э.Р., Современные методы восстановительного лечения пациентов после артроскопической реконструктивной пластики передней крестообразной связки коленного сустава: обзор литературы. *Гений ортопедии.* 2021; 27 (1): 121-127

94. Wright R.W., Preston E., Fleming B.C. et al. A systematic review of anterior cruciate ligament reconstruction rehabilitation: part I: continuous passive motion, early weight bearing, postoperative bracing, and home-based rehabilitation. *J Knee Surg.* 2008; 21(3): 217-224.
95. Krolikowska A., Sikorski L., Czamara A., Reichert P. Effects of postoperative physiotherapy supervision duration on clinical outcome, speed, and agility in males 8 months after anterior cruciate ligament reconstruction. *Med. Sci. Monit.* 2018; 24: 6823-6831.
96. Кочетков А.В. Кинезотерапия в реабилитации пациентов после пластики передней крестообразной связки коленного сустава: метод. пособие: М., 2013. 30 с.
97. Kruse L.M., Gray B., Wright R.W. Rehabilitation after anterior cruciate ligament reconstruction: a systematic review. *J. Bone Joint Surg. Am.* 2012; 94 (19): 1737-1748.
98. Kuhn J.E. A systematic review of anterior cruciate ligament. *J. Knee Surg.* 2008; 21 (3): 217-224.
99. Andrade R., Pereira R., van Cingel R. et al. How should clinicians rehabilitate patients after ACL reconstruction? A systematic review of clinical practice guidelines (CPGs) with a focus on quality appraisal (AGREE II). *Br. J. Sports Med.* 2020; 54 (9): 512-519.
100. Chang N.-J., Lee K.-W., Chu C.-J. et al. A preclinical assessment of early continuous passive motion and treadmill therapeutic exercises for generating chondroprotective effects after anterior cruciate ligament rupture. *Am. J. Sports Med.* 2017; 45 (10): 2284-2293.
101. Taeymans J, Hirschmüller A. Continuous passive motion does improve range of motion, pain and swelling after ACL reconstruction: a systematic review and meta-analysis. *Z. Orthop. Unfall.* 2019; 157 (3): 279-291.
102. Min Z.H, Zhou Y. et al. Case-control study on Chinese medicine fumigation and massage therapy for the treatment of knee stability and functional recovery after anterior cruciate ligament reconstruction operation. *Zhongguo Gu Shang.* 2016; 29 (5): 397-403.
103. Zalta J. Massage therapy protocol for post-anterior cruciate ligament reconstruction patellofemoral pain syndrome: a case report. *Int. J. Ther. Massage Bodywork.* 2008; 1 (2): 11-21.
104. Brandsson S., Faxén T. Is a knee brace advantageous after anterior cruciate ligament surgery? A prospective, randomized study with a two-year follow-up. *J. Med. Sci. Sports.* 2001; 11 (2): 110-114.
105. Möller E., Forssblad M. Bracing versus nonbracing in rehabilitation after anterior cruciate ligament reconstruction: a randomized prospective study with 2-year follow-up. *Knee Surg. Sports Traumatol. Arthrosc.* 2001; 9 (2): 102-108.
106. Jawad M., Sodhi N. Chughtai M. et al. Cryotherapy treatment after arthroscopic knee debridement and ACL reconstruction: a review. *Surg. Technol. Int.* 2017; 30: 415-424.
107. Song M., Sun X. et al. Compressive cryotherapy versus cryotherapy alone in patients undergoing knee surgery: a meta-analysis. *Springer Plus.* 2016; 5 (1): 1074.
108. Brewer B.W, Cornelius A., van Raalte J.L., et al. Predictors of adherence to home rehabilitation exercises following anterior cruciate ligament reconstruction. *Rehabil. Psychol.* 2013; 58 (1): 64-72.
109. Grant J.A, Mohtadi N.G. Comparison of home versus physical therapy supervised rehabilitation programs after anterior cruciate ligament reconstruction: a randomized clinical trial. *Am. J. Sports Med.* 2005; 33 (9): 1288-1297.

- 110.Lim J.M, Cho J.J.at all. Isokinetic knee strength and proprioception before and after anterior cruciate ligament reconstruction: A comparison between home-based and supervised rehabilitation. *J. Back Musculoskelet. Rehabil.* 2019; 32 (3): 421-429.
- 111.Lobb R., Tumilty S., Claydon L.S. A review of systematic reviews on anterior cruciate ligament reconstruction rehabilitation. *Phys. Ther. Sport.* 2012; 13 (4): 270-278.
- 112.Engström B., Sperber A., Wredmark T. Continuous passive motion in rehabilitation after anteriorcruciate ligament reconstruction. *Knee Surg Sports Traumatol. Arthrosc.* 1995; 3:18–320.
- 113.Friemert B., Bach C., Schwarz W. et al. Benefits of active motion for joint position sense. *Knee Surg Sports Traumatol Arthrosc.* 2006; 14: 564–470.
114. Ahmadi O. , Heydari F. , Golshani K et al. Point-Of-Care Ultrasonography for Diagnosis of Medial Collateral Ligament Tears in Acute Knee Trauma; a Diagnostic Accuracy Study. *Arch Acad Emerg Med* 2022 Jun 9;10(1): e47.
- 115.Sims J., Chau M., Davies J. Diagnostic accuracy of the Ottawa Knee Rule in adult acute knee injuries: a systematic review and meta-analysis. *Eur Radiol* 2020 Aug;30(8):4438-4446.
- 116.Tandogan NR, Kayaalp A. Surgical treatment of medial knee ligament injuries: current indications and techniques. *EFORT Open Rev.* 2016 Feb;1(2):27-33.
- 117.Murphy P.B., Kasotakis G., Haut E.R. et al. Efficacy and safety of non-steroidal anti-inflammatory drugs (NSAIDs) for the treatment of acute pain after orthopedic trauma: a practice management guideline from the Eastern Association for the Surgery of Trauma and the Orthopedic Trauma Association. *Trauma Surg Acute Care Open.* 2023; 8 (1): e001056.
- 118.Божкова С.А., Тихилов Р.М., Андрияшкин В.В. и др. Профилактика, диагностика и лечение тромбозомболических осложнений в травматологии и ортопедии: методические рекомендации. *Травматол. ортопедия России.* 2022; 28 (3): 136-166.
- 119.Селиверстов Е.И., Лобастов К.В., Илюхин Е.А. и др. Профилактика, диагностика и лечение тромбоза глубоких вен. Рекомендации российских экспертов. *Флебология.* 2023; 17 (3): 152-296.
- 120.Marzi I., Frank J., Rose S. *Pediatric skeletal trauma. A practical guide.* Berlin: Springer, 2022: 626 p.
- 121.Kennedy A.P., Ignacio R.C., Ricca R. (eds.) *Pediatric trauma care. A practical guide.* Springer, 2022: 572 p.
- 122.Lundeen A., LaPrade R.F., Engebretsen L. Knee ligament injuries. In: Longo U.G., Denaro V. (eds) *Textbook of musculoskeletal disorders.* Springer, 2023: 467-474.
- 123.Geeslin A.G., Lemos D.F., Geeslin M.G. Knee ligament imaging: preoperative and postoperative evaluation. *Clin Sports Med.* 2021; 40(4): 657-675.
124. Stoianov A.G., Patrascu J.M., Hogeа B.G. et al. Point-of-care ultrasound for the evaluation and management of posterior cruciate ligament injuries: a systematic review. *Diagnostics (Basel).* 2023; 13 (14): 2352.
- 125.Cordasco F.A., Mayer S.W., Green D.W. All-Inside, All-Epiphyseal anterior cruciate ligament reconstruction in skeletally immature athletes: return to sport, incidence of second surgery, and 2-year clinical outcomes. *Am J Sports Med.* 2017; 45 (4): 856-863.
126. Drendel AL, Lyon R, Bergholte J, Kim MK. Outpatient pediatric pain management practices for fractures. *Pediatr Emerg Care.* 2006; 22 (2): 94-9.
127. Hauer J. Pain in children: Approach to pain assessment and overview of management principles. In: UpToDate, Poplack DG (Ed), Wolters Kluwer. (Accessed on April 04, 2024).

128. Orliaguet G., Hamza J., Couloigner V. et al. A case of respiratory depression in a child with ultrarapid CYP2D6 metabolism after tramadol. *Pediatrics*. 2015; 135 (3): e753-5.
129. Schechter W. Pharmacologic management of acute perioperative pain in infants and children. In: *UpToDate*, Sun LS (Ed), Wolters Kluwer. (Accessed on March 27, 2024).
130. Richman J.M., Liu S.S., Courpas G. et al. Does continuous peripheral nerve block provide superior pain control to opioids? A meta-analysis. *Anesth. Analg.* 2006; 102 (1): 248-257.
131. Hsu J.R., Mir H., Wally M.K., Seymour R.B.; Orthopaedic Trauma Association Musculoskeletal Pain Task Force. Clinical practice guidelines for pain management in acute musculoskeletal injury. *J. Orthopaedic Trauma*. 2019; 33 (5): e158–e182
132. Waldron N.H., Jones C.A., Gan T.J. et al. Impact of perioperative dexamethasone on postoperative analgesia and side-effects: systematic review and meta-analysis. *Brit. J. Anaesthesia*. 2013; 110 (2): 191–200.
133. Wick E.C., Grant M.C., Wu C.L. Postoperative multimodal analgesia pain management with nonopioid analgesics and techniques: a review. *JAMA Surg.* 2017; 152 (7): 691
134. Parri N, Silvagni D, Chiarugi A, et al. Paracetamol and ibuprofen combination for the management of acute mild-to-moderate pain in children: expert consensus using the Nominal Group Technique (NGT). *Ital J Pediatr.* 2023 Mar 21;49(1):36. doi: 10.1186/s13052-023-01445-4.
135. Amaechi O, Huffman MM, Featherstone K. Pharmacologic Therapy for Acute Pain. *Am Fam Physician.* 2021 Jul 1;104(1):63-72.
136. Ringsten M, Kredo T, Ebrahim S, et al. Diclofenac for acute postoperative pain in children. *Cochrane Database Syst Rev.* 2023 Dec 11;12(12):CD015087. doi: 10.1002/14651858.CD015087.pub2.
137. Sehmbi H, Brull R, Shah UJ, et al. Evidence Basis for Regional Anesthesia in Ambulatory Arthroscopic Knee Surgery and Anterior Cruciate Ligament Reconstruction: Part II: Adductor Canal Nerve Block-A Systematic Review and Meta-analysis. *Anesth Analg.* 2019 Feb;128(2):223-238. doi: 10.1213/ANE.0000000000002570.
138. Tang Y., Wang K., Shi Z. et al. A RCT study of Rivaroxaban, low-molecular weight heparin, and sequential medication regimens for the prevention of venous thrombosis after internal fixation of hip fracture. *Biomed Pharmacother.* 2017; 92: 982-988.
139. Wrzosek A., Jakowicka-Wordliczek J., Zajaczkowska R. et al. Perioperative restrictive versus goal-directed fluid therapy for adults undergoing major non-cardiac surgery. *Cochrane Database Syst Rev.* 2019; 12 (12): CD012767.
140. Cheng Y. Venous thromboembolism prophylaxis. *Pediatric Inpatient Clinical Practice Guideline*. University of Wisconsin Hospitals and Clinics Authority, 2023. 14 p. URL: <https://www.uwhealth.org/cckm/cpg/hematology-and-coagulation/Pediatric-VTE-PPX-Consensus-Care-GL---April-2023-Final.pdf> (дата обращения: 31.05.2024).
141. Giossi R., Menichelli D., D'Amico F. et al. Efficacy and safety of direct oral anticoagulants in the pediatric population: a systematic review and a meta-analysis. *J. Thromb. Haemost.* 2023; 21 (10): 2784-2796.
142. Mahajerin A., Webber E.C., Morris J. et al. Development and implementation results of a venous thromboembolism prophylaxis guideline in a tertiary care pediatric hospital. *Hosp. Pediatrics.* 2015; 5(12): 630-636.
143. Odent T., de Courtivron B., Gruel Y. Thrombotic risk in children undergoing orthopedic surgery. *Orthop Traumatol Surg Res.* 2020; 106 (1S): S109-S114.

- 144.Mills K., Hill C., King M. et al. Just DOAC: Use of direct-acting oral anticoagulants in pediatrics. *Am J Health Syst Pharm.* 2023; 80 (7): 412-422.
- 145.Trame M.N., Mitchell L., Krumpel A. et al. Population pharmacokinetics of enoxaparin in infants, children and adolescents during secondary thromboembolic prophylaxis: a cohort study. *J. Thrombosis Haemostasis.* 2010; 8(9): 1950-1958.
- 146.Lyle C.A., Sidonio R.F., Goldenberg N.A. New developments in pediatric venous thromboembolism and anticoagulation, including the target-specific oral anticoagulants. *Curr. Opinion Pediatr.* 2015; 27 (1): 18-25.
- 147.Raffini L., Trimarchi T., Beliveau J., Davis D. Thromboprophylaxis in a pediatric hospital: a patient-safety and quality-improvement initiative. *Pediatrics.* 2011; 127(5): e1326-1332
- 148.European guidelines on perioperative venous thromboembolism prophylaxis, European Society of Anaesthesiology. 2018. *Eur J Anaesthesiol*, 2018; 35: 84–89

Приложение А1. Состав рабочей группы по разработке и пересмотру клинических рекомендаций

1. Герасимов С.А. заведующий травматолого-ортопедическим отделением №1 Университетской клиники ФГБОУ ВО «ПИМУ» Минздрава России, член АТОР.
2. Героева И.Б. д.м.н., профессор, ФГБУ «НМИЦ ТО им. Н.Н. Приорова» МЗ РФ, Москва.
3. Горбатько Д.С. врач травматолог-ортопед отдела организации оказания помощи, анализа и стратегического развития травматолого-ортопедической службы Управления по реализации функций НМИЦ ФГБУ «НМИЦ ТО имени Н.Н. Приорова» Минздрава России.
4. Зыкин А.А. к.м.н., заведующий травматолого-ортопедическим отделением № 2 ФГБОУ ВО «ПИМУ» Минздрава России, Нижний Новгород, член АТОР.
5. Клейменова Е.Б. д.м.н., профессор, ФГБУ «НМИЦ ТО им. Н.Н. Приорова, » МЗ РФ, Москва.
6. Королев С.Б. д.м.н., профессор, ФГБОУ ВО «ПИМУ» Минздрава России, Нижний Новгород.
7. Корыткин А.А. к.м.н., ФГБУ «ННИИТО им. Я.Л. Цивьяна» Минздрава России, член АТОР.
8. Назаренко А.Г. д.м.н., профессор РАН, директор ФГБУ «НМИЦ ТО им. Н.Н. Приорова» МЗ РФ, Москва, вице-президент АТОР.
9. Отделенов В.А. к.м.н., ФГБУ «НМИЦ ТО им. Н.Н. Приорова» МЗ РФ, Москва.
10. Иванов К.А. врач-травматолог-ортопед ФГБУ «НМИЦ ТО им. Н.Н. Приорова» МЗ РФ, Москва.
11. Иванов Я.А. врач-травматолог-ортопед отделения детской травмы ФГБУ «НМИЦ ТО им. Н.Н. Приорова» МЗ РФ, Москва.

Конфликт интересов: члены рабочей группы заявляют об отсутствии у них конфликта интересов при разработке данной клинической рекомендации

Приложение А2. Методология разработки клинических рекомендаций

Целевая аудитория данных клинических рекомендаций:

1. Врачи-травматологи-ортопеды
2. Врачи -хирурги
3. Врачи общей практики
4. Врачи медицинской реабилитации
5. Специалисты в области организации здравоохранения и общественного здоровья.

Этапы оценки уровней достоверности доказательств и убедительности рекомендаций:

1. Определение критериев поиска и отбора публикаций о клинических исследованиях (КИ) эффективности и/или безопасности медицинского вмешательства, описанного в тезисе-рекомендации.
2. Систематический поиск и отбор публикаций о КИ в соответствии с определёнными ранее критериями.

Систематический поиск и отбор публикаций о клинических исследованиях:

Доказательной базой для рекомендаций явились публикации, отобранные с помощью информационного поиска в базах данных ЦНМБ «Российская медицина», MEDLINE (НМБ США) и COCHRANE Library, научных электронных библиотеках eLibrary.ru и «КиберЛенинка», а также в сети Интернет с помощью поисковых систем Яндекс, Google и Google Scholar, путем просмотра ведущих специализированных рецензируемых отечественных медицинских журналов по данной тематике и рекомендаций по лечению переломов международной Ассоциации Остеосинтеза АО/ASIF.

Таблица 1. Шкала оценки уровней достоверности доказательств (УДД) для методов диагностики (диагностических вмешательств)

УДД	Расшифровка
1	Систематические обзоры исследований с контролем референсным методом или систематический обзор рандомизированных клинических исследований с применением мета-анализа
2	Отдельные исследования с контролем референсным методом или отдельные рандомизированные клинические исследования и систематические обзоры исследований любого дизайна, за исключением рандомизированных клинических исследований, с применением мета-анализа
3	Исследования без последовательного контроля референсным методом или исследования с референсным методом, не являющимся независимым от исследуемого метода или нерандомизированные сравнительные исследования, в том числе когортные исследования
4	Несравнительные исследования, описание клинического случая
5	Имеется лишь обоснование механизма действия или мнение экспертов

Таблица 2. Шкала оценки уровней достоверности доказательств (УДД) для методов профилактики, лечения и реабилитации (профилактических, лечебных, реабилитационных вмешательств)

УДД	Расшифровка
1	Систематический обзор РКИ с применением мета-анализа
2	Отдельные РКИ и систематические обзоры исследований любого дизайна, за исключением РКИ, с применением мета-анализа
3	Нерандомизированные сравнительные исследования, в т.ч. когортные исследования
4	Несравнительные исследования, описание клинического случая или серии случаев, исследования «случай-контроль»
5	Имеется лишь обоснование механизма действия вмешательства (доклинические исследования) или мнение экспертов

Таблица 3. Шкала оценки уровней убедительности рекомендаций (УУР) для методов профилактики, диагностики, лечения и реабилитации (профилактических, диагностических, лечебных, реабилитационных вмешательств)

УУР	Расшифровка
А	Сильная рекомендация (все рассматриваемые критерии эффективности (исходы) являются важными, все исследования имеют высокое или удовлетворительное методологическое качество, их выводы по интересующим исходам являются согласованными)
В	Условная рекомендация (не все рассматриваемые критерии эффективности (исходы) являются важными, не все исследования имеют высокое или удовлетворительное методологическое качество и/или их выводы по интересующим исходам не являются согласованными)
С	Слабая рекомендация (отсутствие доказательств надлежащего качества (все рассматриваемые критерии эффективности (исходы) являются неважными, все исследования имеют низкое методологическое качество и их выводы по интересующим исходам не являются согласованными)

Порядок обновления клинических рекомендаций.

Механизм обновления клинических рекомендаций предусматривает их систематическую актуализацию – не реже чем один раз в три года, а также при появлении новых данных с позиции доказательной медицины по вопросам диагностики, лечения, профилактики и реабилитации конкретных заболеваний, наличии обоснованных дополнений/замечаний к ранее утверждённым КР, но не чаще 1 раза в 6 месяцев.

Приложение А3. Справочные материалы, включая соответствие показаний к применению и противопоказаний, способов применения и доз лекарственных препаратов, инструкции по применению лекарственного препарата

Приложение А3.1. Дозы парацетамола и нестероидных противовоспалительных средств, рекомендуемые для послеоперационного обезбоживания (в соответствии с инструкциями по использованию препаратов) у взрослых.

Препарат	Разовая доза	Интервал назначения	Максимальная суточная доза	Максимальная длительность назначения
Парацетамол**	0,5-1 г, в/в инфузия в течение 15 мин	6 час	4 г	5-7 суток
Диклофенак**	75 мг в/м	12 час	150 мг	2 суток
Кеторолак**	30 мг в/в, в/м	8 час	60-90 мг	5 суток
Кетопрофен**	100 мг, в/в, в/м	12 час	200 мг	в/в не > 2 сут
Лорноксикам	8 мг в/в/ в/м	12 час	16 мг	1-7 суток
Декскетопрофен**	50 мг в/в, в/м	8-12 час	150 мг	2 суток

Приложение А3.2. Дозы опиоидных анальгетиков, рекомендуемые для послеоперационного обезбоживания (в соответствии с инструкциями по использованию препаратов) у взрослых

Препарат	Разовая доза	Интервал назначения	Максимальная суточная доза
Морфин**	10 мг в/в, в/м	5-6 часов	50 мг
Тримеперидин**	20-40 мг в/в, в/м	4 часа	120 мг
Трамадол**	100 мг в/в, в/м	6 часов	400 мг

Приложение А3.3. Выбор блокады в зависимости от зоны хирургического вмешательства

Область операции	Методика
Нижняя конечность	Блокада седалищного нерва
Бедро	Блокада поясничного сплетения или илеофасциальная блокада
Колено	Блокада поясничного сплетения, блокада бедренного нерва
Нижняя треть голени, голеностопного сустава, стопы	Блокада ветвей седалищного нерва на уровне подколенной ямки
Голеностопный сустав	Катетеризация седалищного нерва до его бифуркации в нижней трети бедра

Приложение А3.4. Рекомендации по послеоперационному обезболиванию у детей

Лекарственные препараты	Разовая доза	Режим дозирования	Максимальная суточная доза	Максимальная длительность применения
Ненаркотический анальгетик				
Парацетамол**	Суппозитории ректальные:			
	3-6 мес (6-8 кг): 50 мг	ректально с интервалом не менее 4-6 часов	100 мг/сут	В инструкции не указана
	7-12 мес (8-11 кг): 100 мг		200 мг/сут	
	1-4 года (12-16 кг): 100 мг		400 мг/сут	
	5-9 лет (17-30 кг): 250 мг		1000 мг/сут	
	10-14 лет: 500 мг		2000 мг/сут	
	старше 15 лет: 500 мг		4000 мг/сут	
	В/в инфузия:			
	10 кг и менее: 7,5 мг/кг.(0.75 мл/кг)	не более 4 р\сут, интервал между инфузиями не менее 4 часов	не более 30 мг/кг/сут	В инструкции не указана
	от 10 кг до 33 кг включительно: 15 мг/кг (1,5 мл/кг)		менее 60 мг/кг включительно, но не более 2 г	
	от 33 до 50 кг включительно: 15 мг/кг (1,5 мл/кг)		менее 60 мг/кг включительно, но не более 3 г	
	более 50 кг: 1г (100 мл)		не более 4г/сут	
	Таблетки			
6-8 лет: 200 мг	Каждые 4-6 часов	60 мг/кг, но не более 1 г		
9-11 лет: 500 мг		60 мг/кг, но не более 2 г		
Старше 12 лет: 500-1000 мг		не более 4г/сут		
Нестероидные противовоспалительные препараты				
Диклофенак**	Порошок для приготовления раствора для приёма внутрь			
	14-18 лет: 50-100 мг	0,5-2 мг/кг в сутки внутрь, суточная доза делится на 2-3 разовые дозы	150 мг	7 дней
	Таблетки:			
	6-14 лет: 25 мг 14-18 лет: 25-50 мг	0,5-2 мг/кг в сутки внутрь, суточная доза делится на 2-3 разовые дозы	150 мг	7 дней
Ибупрофен**	Суспензия (100мг/5мл):			
	3-6 мес (5-7,6 кг): 2,5 мл (50 мг)	внутри до 3 р/сут с интервалом 6-8 часов	7,5 мл (150 мг)	В инструкции не указана
	6-12 мес (7,7-9 кг): 2,5 мл (50 мг)		10 мл (200 мг)	
	1-3 года (10-16 кг): 5 мл		15 мл (300 мг)	
	4-6 лет (17-20 кг): 7,5 мл		22,5 мл (450 мг)	
	7-9 лет (21-30 кг): 10 мл		30 мл (600 мг)	
	10-12 лет (31-40 кг): 15 мл		45 мл (900 мг)	
	Суспензия (200мг/5мл):			
	1-3 года (10-16 кг): 2,5 мл (100 мг)	внутри до 3 р/сут с интервалом 6-8 часов	7,5 мл (300 мг)	В инструкции не указана
	4-6 лет (17-20 кг): 3,75 мл (150 мг)		11,25 мл (450мг)	
7-9 лет (21-30 кг): 5 мл (200 мг)	15 мл (600 мг)			

Лекарственные препараты	Разовая доза	Режим дозирования	Максимальная суточная доза	Максимальная длительность применения
	10-12 лет (31-40 кг): 7,5 мл (300 мг)		22,5 мл (900 мг)	
	старше 12 лет (более 40 кг): 7,5 - 10 мл (300-400 мг)		30 мл (1200 мг)	
Таблетки:				
	от 6 до 12 лет (при массе тела больше 20 кг): 200 мг	внутри до 4 р/сут с интервалом не менее 6 часов	800 мг	В инструкции не указана
	детям старше 12 лет: 200 мг	внутри 3-4 р/сут с интервалом не менее 6 часов		
суппозитории ректальные, [ДЛЯ ДЕТЕЙ]				
	3-9 мес (6,0 кг – 8,0 кг): по 1 суппозиторию (60 мг)	До 3 раз в течение 24 ч, не более 180 мг в сутки	30 мг/кг с интервалами между приемами препарата 6-8 ч	Не более 3 дней
	9 мес – 2 года (8,0 кг – 12,0 кг): по 1 суппозиторию (60 мг)	До 4 раз в течение 24 ч, не более 240 мг в сутки		
Кеторолак**	Таблетки:			
	дети старше 16 лет: 10 мг	внутри до 4 р/сут	40 мг	5 дней
	Раствор для парентерального введения			
	старше 16 лет: 10-30 мг	в/в, в/м с интервалом не менее 6 часов	90 мг	2 дня
Опиоидные и опиоидоподобные анальгетики				
Морфин**	Раствор для приема внутрь/таблетки			
	от 3 до 7 лет: 5 мг	внутри, каждые 6 часов	20 мг	В инструкции не указана
	от 7 до 17 лет при массе тела до 70 кг: 5 мг	внутри, каждые 4 часа	30 мг	
	от 7 до 17 лет при массе тела от 70 кг и более: 10 мг		60 мг	
	17 лет и старше: 5-10 мг			
	Раствор для парентерального введения:			
	с рождения до 2-х лет: 100-200 мкг/кг массы (0.1-0.2 мг/кг)	п/к, при необходимости каждые 4-6 часов.	15 мг	В инструкции не указана
старше 2-х лет: 100-200 мкг/кг массы (0.1-0.2 мг/кг)	п/к при необходимости каждые 4-6 часов	1,5 мг/кг/сут		
Трамадол**	Раствор для парентерального введения			
	от 1 до 12 лет*: 1-2 мг/кг	в/в, в/м, п/к	8 мг/кг/сут или не более 400 мг/сут	
	от 12 лет: 50–100 мг	в/в, в/м, п/к, если через 30–60 минут после первого введения не наступила удовлетворительная анальгезия,	400 мг/сут	В инструкции не указана

Лекарственные препараты	Разовая доза	Режим дозирования	Максимальная суточная доза	Максимальная длительность применения
		повторно может быть назначено 50 мг		
	Таблетки:			
	дети старше 14 лет: 50-100 мг	внутри, если через 30–60 минут после первого введения не наступила удовлетворительная анальгезия, повторно может быть назначено 50 мг	400 мг/сут	В инструкции не указана
Тримеперидин**	Раствор для парентерального введения			
	Дети** от 2 лет: 3-10 мг	в/в, в/м, п/к	В инструкции не указана	В инструкции не указана
Фентанил**	Раствор для парентерального введения			
	дети от 1 года при спонтанном дыхании начальная доза 3-5 мкг/кг, дополнительная 1 мкг/кг.	в/в	В инструкции не указана	В инструкции не указана
	дети от 1 года при ИВЛ начальная доза 15 мкг/кг, дополнительная 1-3 мкг/кг.	в/в	В инструкции не указана	В инструкции не указана

* Детям до 12 лет предпочтительно применять морфин при необходимости назначения опиоидных анальгетиков, так как применение трамадола ассоциировано с большим риском нежелательных реакций [127, 128].

** Применение у детей не рекомендуется, т.к. его метаболит накапливается в организме и при повторном применении провоцирует судороги [129].

Приложение А3.5 Применение антикоагулянтов в профилактических дозах при нейроаксиальных процедурах у взрослых пациентов [148]

Антикоагулянт (АК)	Перед нейроаксиальным вмешательством <i>(минимальное время между последним применением АК и нейроаксиальной процедурой)</i>	При установленном эпидуральном катетере	После удаления эпидурального катетера <i>(сроки возобновления АК)</i>
Гепарин натрия** 5000 ЕД п/к каждые 8 или 12 ч	4-6 ч	Предпочтительный антикоагулянт	1 ч
НМГ В01АВ в профилактической дозе -эноксапарин** 40 мг 1 раз в день п/к (при нормальной функции почек); - эноксапарин** 20 мг 1 раз в день п/к (при клиренсе креатинина <30 мл/мин)	≥12 ч	После установки катетера должно пройти не менее 8 ч перед подкожной инъекцией НМГ.	4 ч
	≥24 ч (при клиренсе креатинина <30мл/мин)	Удалять катетер следует не ранее, чем через 12 ч после подкожной инъекции НМГ.	4 ч
фондапаринукс	36-72 ч	Противопоказаны	6 ч
дабигатран**	3-5 дней		
ривароксабан**	3 дня		
апиксабан**	3 дня		

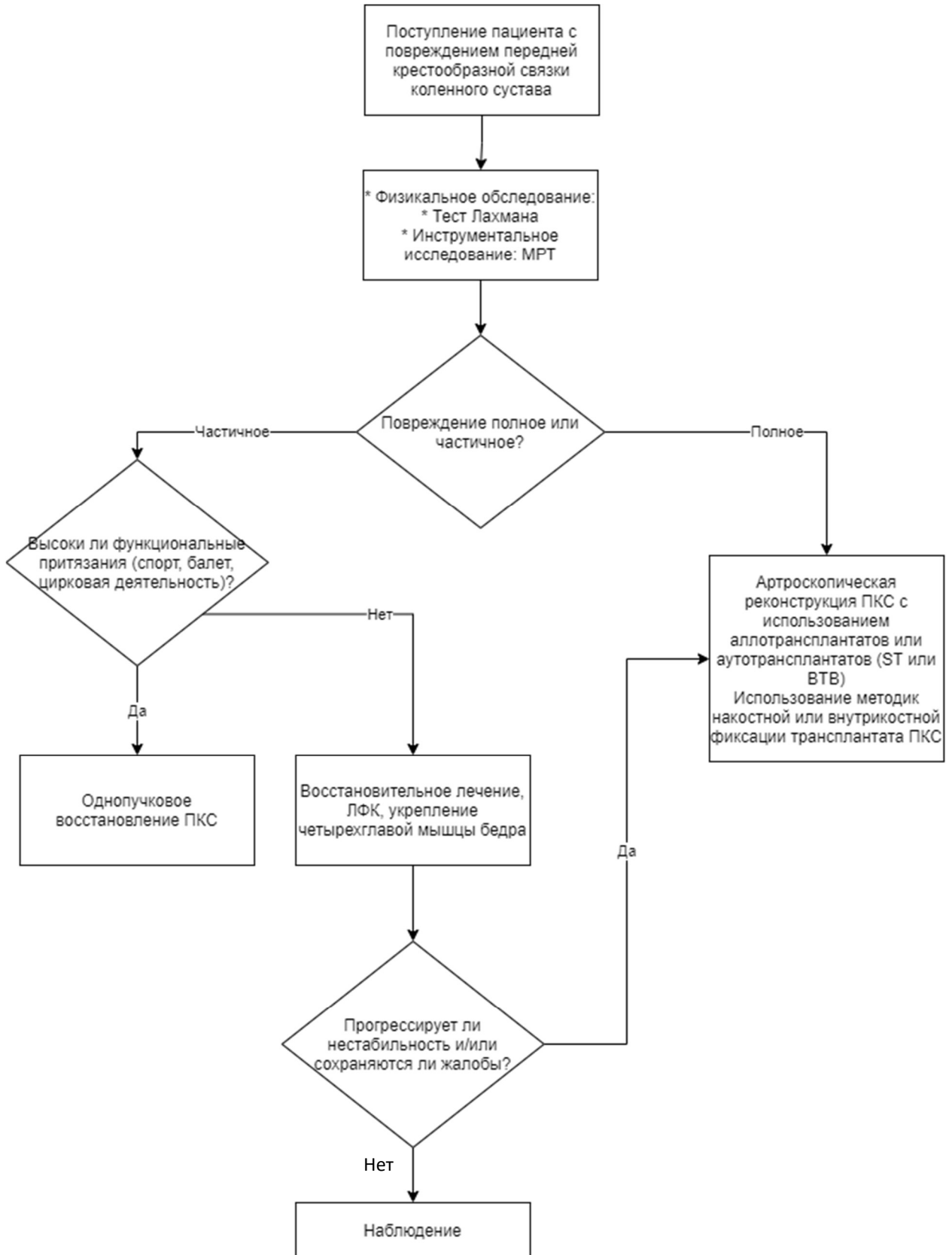
Следует учесть, что проведение спинальной или эпидуральной анестезии возможно только спустя 12 часов после введения дозы низкомолекулярных гепаринов В01АВ и не раньше, чем через 4-6 часов после введения нефракционированного гепарина из группы В01АВ (при этом показатели АЧТВ или АВСК должны соответствовать норме) [106].

Приложение А3.6 Рекомендуемый режим дозирования низкомолекулярных гепаринов для профилактики ВТЭО высокой степени риска при консервативном лечении и при ортопедических операциях у пациентов с высоким риском ВТЭО у взрослых

Препарат	Рекомендуемые дозы, кратность и способ введения
Гепарин натрия**	Подкожно по 5000 ЕД 3 раза в сутки При вмешательствах первая инъекция за 1-2 часа до начала операции
Бемипарин натрия	Подкожно 3500 МЕ анти- Ха один раз в сутки При вмешательствах за 2 часа до начала операции или через 6 часов после, в последующие дни каждые 24 часа
Далтепарин натрия	Подкожно 5000 МЕ один раз в сутки При вмешательствах за день до операции вечером накануне операции, затем по 5000 МЕ подкожно каждый вечер после операции
Надропарин кальция	Подкожно: 1. <u>При профилактике ВТЭО у пациентов с высоким риском тромбообразования:</u>

Препарат	Рекомендуемые дозы, кратность и способ введения
	<p>1) при массе тела до 70 кг 0,4 мл (анти-Ха 3800 МЕ) один раз в сутки; 2) при массе тела 70 кг и более 0,6 мл (анти-Ха 5700 МЕ) один раз в сутки; 3) для пожилых пациентов целесообразно снижение дозы до 0,3 мл (2850 Анти-Ха МЕ).</p> <p>2. <u>При ортопедических вмешательствах:</u> 1) При массе тела до 50 кг 0,2 мл (1900 Анти-Ха МЕ) за 12 часов до и через 12 часов после операции, далее один раз в сутки до 3-го дня после операции; с 4-го дня после операции 0,3 мл (2850 Анти-Ха МЕ) один раз в сутки; 2) При массе тела до 50-69 кг 0,3 мл (2800 Анти-Ха МЕ) за 12 часов до и через 12 часов после операции, далее один раз в сутки до 3-го дня после операции; с 4-го дня после операции 0,4 мл (3800 Анти-Ха МЕ) один раз в сутки. 3) При массе тела до 70 кг и более 0,4 мл (3800 Анти-Ха МЕ) за 12 часов до и через 12 часов после операции, далее один раз в сутки до 3-го дня после операции; с 4-го дня после операции 0,6 мл (3800 Анти-Ха МЕ) один раз в сутки.</p>
Эноксапарин натрия**	<p>Подкожно 40 мг один раз в сутки При вмешательствах за 12 часов до и через 12 часов после операции, далее один раз в сутки в течение послеоперационного периода</p>
Парнапарин натрия**	<p>Подкожно 0,4 мл (4250 анти-Ха МЕ) один раз в сутки При вмешательствах за 12 часов до и через 12 часов после операции, затем один раз в сутки в течение послеоперационного периода</p>

Приложение Б. Алгоритмы действий врача



Приложение В. Информация для пациента

Повреждение связочного аппарата - такое патологическое состояние, при котором оказываются полностью повреждены (разорваны) одна или несколько связок коленного сустава. Основная жалоба – нестабильность коленного сустава.

Диагноз повреждения связок ставится на основании обследования – МРТ, рентгенографии коленного сустава, но окончательно может быть установлен врачом после физикального осмотра.

Консервативное лечение малоэффективно и при полных разрывах ПКС неизбежно встает вопрос об оперативном вмешательстве.

Трансплантатом для ПКС может быть как аллотрансплантат, так и собственные сухожилия пациента (ВТВ или СТ). С помощью фиксаторов трансплантат ПКС фиксируется в каналах (тибиальном и бедренном).

В палате непосредственно после оперативного вмешательства необходимо придать возвышенное положение конечности на шине Белера, местно холод на рану. Анальгетики назначаются с учетом выраженности болевого синдрома. Для предупреждения инфекционных осложнений назначаются антибактериальные средства широкого спектра действия не менее 3 дней. С первых дней назначаются изометрическая гимнастика и электростимуляция мышц конечности (10-14 процедур). Тепловые процедуры (электромагнитное поле ультра – и сверхвысоких частот), парафин, озокерит (10-14 процедур) целесообразно применять по истечении первых 2-3 недель. При возникновении осложнений проводится соответствующее комплексное лечение. Имобилизация в функциональном ортезе до пяти дней в положении полного разгибания, с 5-7 дня объем пассивных движений в коленном суставе увеличивают до 20-30 градусов. Общий срок иммобилизации до 8 недель, с постепенным - до 5 градусов в неделю – увеличением угла сгибания в оперируемом суставе. Изометрическое напряжение четырехглавой мышцы бедра. Электростимуляция мышц (далее-ЭСМ) бедра с 10 дня после операции в режиме подпороговых сокращений 10-14 процедур. Разрешение ходить при помощи костылей с частичной нагрузкой на оперированную конечность со 2-3 дня после операции. Следует избегать длительного стояния на ногах. Средняя продолжительность пребывания больного в стационаре после операции составляет 3-5 дней. Длительность периода временной нетрудоспособности зависит от объема и сложности хирургического вмешательства. В среднем она составляет 3-5 месяцев. К спортивным занятиям можно приступить только под врачебным контролем и не ранее, чем через 6-12 месяцев

Приложение Г1-ГN. Шкалы оценки, вопросники и другие оценочные инструменты состояния пациента, приведенные в клинических рекомендациях

Приложение Г1. Шкала индивидуальной оценки риска развития венозных тромбоэмболических осложнений по Каприни (Caprini J.)

Название на русском языке: Шкала индивидуальной оценки риска развития венозных тромбоэмболических осложнений по Каприни

Оригинальное название: Caprini Score for Venous Thromboembolism

Источник: Лобастов К.В., Баринов В.Е., Счастливец И.В., Лаберко Л.А. Шкала Caprini как инструмент для индивидуальной стратификации риска развития послеоперационных венозных тромбоэмболий в группе высокого риска. Хирургия. Журнал им. Н.И. Пирогова. 2014; (12):16-23.

Тип: шкала

Назначение: оценка степени риска венозных тромбоэмболий

Содержание (шаблон):

1 балл

Возраст 41—60 лет

Отек нижних конечностей

Варикозные вены

Индекс массы тела более 25 кг/м²

Малое хирургическое вмешательство

Сепсис (давностью до 1 мес)

Серьезное заболевание легких (в том числе пневмония давностью до 1 мес)

Прием оральных контрацептивов, гормонозаместительная терапия

Беременность и послеродовой период (до 1 мес)

В анамнезе: необъяснимые мертворождения, выкидыши (≥ 3),

преждевременные роды с токсикозом или задержка внутриутробного развития

Острый инфаркт миокарда

Хроническая сердечная недостаточность (давностью до 1 мес)

Постельный режим у нехирургического пациента

Воспалительные заболевания толстой кишки в анамнезе

Большое хирургическое вмешательство давностью до 1 мес в анамнезе

Хроническая обструктивная болезнь легких

2 балла

Возраст 61—74 года

Артроскопическая хирургия

Злокачественное новообразование 105

Лапароскопическое вмешательство (длительностью более 45 мин)

Постельный режим более 72 ч

Иммобилизация конечности (давностью до 1 мес)

Катетеризация центральных вен

Большое хирургическое вмешательство (длительностью более 45 мин)

3 балла

Возраст старше 75 лет

Личный анамнез ВТЭО

Семейный анамнез ВТЭО

Мутация типа Лейден

Мутация протромбина 20210A

Гипергомоцистеинемия

Гепарининдуцированная тромбоцитопения

Повышенный уровень антител к кардиолипину

Волчаночный антикоагулянт

5 баллов

Инсульт (давностью до 1 мес.)

Множественная травма (давностью до 1 мес.)

Эндопротезирование крупных суставов

Перелом костей бедра и голени (давностью до 1 мес.)

Травма спинного мозга/паралич (давностью до 1 мес.)

Ключ: В зависимости от суммы баллов, полученной при сборе анамнеза и обследовании пациента, его относят к той или иной группе риска:

- низкий риск: 0 - 1 балл;
- умеренный риск: 2 балла;
- высокий риск: 3 - 4 балла;
- очень высокий риск: 5 баллов и более