FOR LIFE

ТРЕТИЙ МЕЖДУНАРОДНЫЙ ФОРУМ ОНКОЛОГИИ И РАДИОЛОГИИ

Москва
21-25 сентября 2020

MED.STUDIO

МАТЕРИАЛЫ ФОРУМА

FORUM-FORLIFE.RU

ОРГАНИЗАТОРЫ

Министерство Здравоохранения Российской Федерации

Ассоциация онкологов России

ФГБУ «НМИЦ радиологии» Минздрава России

Ассоциация Директоров Центров и Институтов Онкологии и Рентгенорадиологии стран СНГ и Евразии

МНИОИ им. П.А.Герцена

Российская Ассоциация терапевтических радиационных онкологов

Медицинский радиологический научный центр им. А.Ф. Цыба

Ассоциация организаторов здравоохранения в онкологии

Научно-исследовательский институт урологии им. Н.А. Лопаткина

СОДЕРЖАНИЕ

ОНКОГИНЕКОЛОГИЯ

Моисеенко Т.И. Франциянц Е.М. Непомнящая Е.М. Черникова Н.В. Мягкова Т.Ю. Порываев Юрий Алексеевич
Значение ПЦР исследования в определении хронической инфекции и ее влияние на формирование клинико-морфологических вариантов рака тела матки 28

Доломанова Е.В., 2Трухан А.В., 1Мавричев С.А.
Тотальная тазовая перитонэктомия при раке яичников IIB стадии 29

Султанбаев А.В., Меньшиков К.В.,Минниахметов И.Р, Султанбаева Н.И., Мусин Ш.И., Ахметгареева К.Т.
Драйверные мутации при плоскоклеточном раке наружных женских половых органов в многонациональном регионе, расположенном на юго-востоке Европейской части России 29

Мамарасулова Д.З., Валидова А.Ф., Усмонов У.Д., Мамарасулова С.Р., Туланов Д.Ш.
Эпидемиологические аспекты рака яичника в Андижанской области 30

Доломанова Е.В., Трухан А.В., Мавричев С.А.
Тотальная тазовая перитонэктомия при раке яичников IIB стадии 31

Меньшиков К.В., Султанбаев А.В., Меньшикова И.А., Липатов Д.О.
Зависимость распро анения рака вульвы от сроков анамнеза заболевания 33

Чернышова А.Л., Антипов В.А., Коломиец Л.А
Опыт проведения радикальной трахелэктомии с транспозицией матки в комбинированном органосохраняющем лечении инвазивного рака шейки матки IБ стадий 34

Полуэктова М.В., Глебова С.Е., Крикунова Л.И., Чиркова Т.В., Быкова Е.А.
Тромбоцитозы как критерий риска осложнений в процессе комбинированного лечения опухолей женской репродуктивной системы 35

Шелехов А.В., Дворниченко В.В., Расулов Р.И., Радостев С.И., Мориков Д.Д., Медведников А.А., Ушакова И.В., Козьмин С.В., Пленкин С.М., Захаров А.Г., Николаева Н.А., Литвинцев А.А.
Анализ результатов лечения овариального рака, осложненного перитонеальным канцероматозом 37

Сергеева Н.С., Маршутина Н.В.
Скрининг рака яичников: между надеждой и отчаянием (обзорный доклад) 38

Меньшенина А.П., Непомнящая Е.М., Моисеенко Т.И., Франциянц Е.М., Вереникина Е.В., Чалабова Т.Г., Адамян М.Л.
Динамика клинико-морфологических изменений у больных раком шейки матки на фоне проведения химиоиммунотерапии 39

Меньшенина А.П., Моисеенко Т.И., Франциянц Е.М., Вереникина Е.В., Чалабова Т.Г., Адамян М.Л.
Сравнительная оценка эффективности и токсичности различных схем неоадъювантной химиотерапии местно-распро аненного рака шейки матки 41

Важенин А.В., Харламова У.В. Саевец В.В., Курченкова О.В., Самодуров С.И.
Факторы риска о ого почечного повреждения при гипертермической интраперитонеальной химиотерапии у больных раком яичника 42

Франциянц Е.М., Никитина В.П., Спиридонова Д.А., Шейко Е.А.
Изучение показателей локального стереоидогенеза,факторов неоангиогенеза и их взаимосвязи в тканях опухоли шейки матки при эндофитном и экзофитном вариантах роста рака 44

Родионова О. Г., Гусарева М.А., Франциянц Е.М., Триандафилиди Е.И., Быкадорова О.В., Васильева Е О., Шейко Е.А.
Возможности оптимизации лечения больных раком шейки матки с помощью оптических излучений 45

Иванова Т.И., Сыченкова Н.И., Хорохорина В.А., Шинкаркина А.П., Мурзаева А. В., Крикунова Л.И.
Анализ распределения аллеля ε4 APOE (rs 429358) у пациенток с диагнозом рак яичников 46

Франциянц Е.М., Бандовкина В.А., Моисеенко Т.И., Якубова Д.Ю., Черярина Н.Д., Меньшенина А.П., Вереникина Е.В., Адамян М.Л.
Изменение локального содержания половых стероидов и пролактина в яичниках у больных раком яичников в зависимости от эффективности проводимой химиотерапии 48

Франциянц Е.М., Бандовкина В.А., Моисеенко Т.И., Якубова Д.Ю., Черярина Н.Д., Меньшенина А.П., Вереникина Е.В., Адамян М.Л.
Изменение локального содержания половых стероидов и пролактина в брюшине у больных раком яичников с наличием и отсутствием метастазов в зависимости от эффективности проводимой химиотерапии 50

Бандовкина В.А., Франциянц Е.М., Моисеенко Т.И., Якубова Д.Ю., Черярина Н.Д., Меньшенина А.П., Вереникина Е.В., Адамян М.Л
Роль факторов роста семейства VEGF, IGF и TGF-β1 в ткани сальника при раке яичников 51

Франциянц Е.М., Моисеенко Т.И., Якубова Д.Ю., Сурикова Е.И., Черярина Н.Д., Меньшенина А.П., Вереникина Е.В., Адамян М.Л.
Содержание белка HE4 в злокачественно перерожденных и морфологически неизмененных тканях яичников, сальника и брюшины у больных раком яичников при полихимиотерапии с препаратами платины 52

Франциянц Е.М., Моисеенко Т.И., Якубова Д.Ю., Сурикова Е.И., Черярина Н.Д., Меньшенина А.П., Вереникина Е.В., Адамян М.Л.
Содержание белка HE4 и VEGFA в первичной опухоли и метастазах рака яичников и в морфологически неизмененных тканях яичников, сальника и брюшины 54

Вереникина Е.В., Попова Н.Н., Шихлярова А.И., Франциянц Е.М., Моисеенко Т.И., Меньшенина А.П., Жукова Г.В., Протасова Т.П., Ващенко Л.Н., Кит О.И.
Альтернативный подход восстановительной терапии молодых женщин с онкологическими заболеваниями репродуктивной системы 55

Моисеенко Т.И., Адамян М.Л. Непомнящая Е.М., Меньшенина А.П., Вереникина Е.В., Корниенко С.В
Клинико-морфологические особенности биморфного рака эндометрия 57

Е.В. Кокорина, М.К. Ибрагимова, М.М. Цыганов, Н.В. Литвяков
Физический статус вируса папилломы человека в прогнозе рецидивирования цервикальных интраэпителиальных неоплазий различной степени тяжести и рака шейки матки in situ 58

Сейтбекова К.С., Шаназаров Н.А., Сарсебеков Е.К., Алдаберген Г.С., Ташпулатов Т.Б.
Фотодинамическая терапия ВПЧ-ассоциированной цервикальной интераэпителиальной неоплазии 59

Бенберин В.В., Шаназаров Н.А.,Алдаберген Г.С., Сейтбекова К.С., Туржанова Д.Е.
Эффективность фотодинамической терапии в лечения лейкоплакии вульвы 61

Макарова Е.В., Сеньчукова М.А., Шурыгина Е.И.
Морфологические особенности и прогностические значения омального и солидного компонентов опухоли при I-IIA стадии плоскоклеточного рака шейки матки 62

Носова Ю.В., Солопова А.Е., Хабас Г.Н.
Прогностическая значимость предоперационной МР-ДК в дифференциальной диагностике эпителиальных опухолей яичников 64

Звездкина Е.А, Кедрова А.Г., Лебедев Д.П., Астахов Д.А., Ищенко Р.В., Степанова Ю.А., Панченков Д.Н.
Результаты химиоэмболизации маточных артерий в лечении злокачественных новообразований шейки матки 65

Горбушина Т.Е., Соколова О.С., Тютюник Е.С., Дымовская Д.А.
Внутриполостная лучевая терапия в лечении рака тела матки в послеоперационном периоде 67

Исламгулов Д.В., Фасхутдинова Г.Г., Садртдинова И.И., Фаисханова Р.Р., Измайлова Р.А., Фазлыева Э.А.
Витрификация ткани яичника и ex vivo дозревание ооцитов как способ сохранения фертильности у пациенток с онкологическими заболеваниями 68

ГОЛОВА И ШЕЯ

Слонева Н. В., Адильбаев Г.Б., Мухамадиев Б.Т.
Частота рецидивирования рака гортани после малоинвазивной эндоларингеальной микрохирургии при лечении опухолей гортани 72

Новикова Т. С., Доможирова А. С., Ратнер Е. В., Аксенова И. А., Буркова Е. Е.
Прогностические факторы выживаемости больных злокачественными новообразованиями щитовидной железы в Челябинской области 72

Светицкий П.В., Аединова И.В., Волкова В.Л.
Особенности хирургического лечения распро аненного рака задних отделов полости рта и ротоглотки 74

Петров Б.В., Мошуров И.П., Савенок Э.В., Поварков С.М., Панов Е.Д., Подоскин А.А., Минакова Е.С., Мануковская О.В., Карапетян Е.А., Лепшин С.Н.
Хирургическое лечение пациентов с первичным и рецидивным раком слизистой оболочки дна полости рта» 75

Енгибарян М.А., Кит О.И., Гварамия А.К.
Эндоваскулярная эмболизация в лечении местно-распро аненного рака органов головы и шеи 76

Шинкарев С.А., Борисов В.А., Синицын Ю.И., Болдырев С.В., Подольский В.Н., Абдурашидов З.И., Ковалев М.В., Демьянов А.П., Загадаев А.П.
Проблемы обезболивания фотодинамической терапии опухолей головы и шеи 77

Белякова Е.Н.
Заболеваемость и смертность от рака головы и шеи в России: анализ динамики за 2007-2018 года 78

Мошуров И.П., Ольшанский М.С., Шкляров А.Ю., Степанов И.В., Стикина С.А., Сухочев Е.Н., Лобова О.А.
Оригинальная методика селективной внутриартериальной объёмно-контролируемой химиоинфузии для лечения рецидивов плоскоклеточного рака головы и шеи 79

Замилов М.М., Мусин Ш.И., Осокин С.В., Ильин В.В., Вахитов М.А., Султанбаев А.В., Меньшиков К.В., Гимранов Э.Т.
Результаты голосовой реабилитации пациентов со ЗНО гортани перенесших тотальную ларингэктомию в 2019 году в Республике Башкортостан 80

Франциянц Е.М., Сурикова Е.И., Нескубина И.В., Владимирова Л.Ю., Льянова А.А., Погорелова Ю.А., Шалашная Е.В., Енгибарян М.А.
Изменение содержания ряда факторов роста в биоптатах плоскоклеточного рака полости рта отражает резистентность опухоли к химиотерапии с цетуксимабом 81

Севрюков Ф.Е., Панасейкин Ю.А., Исаев П.А., Полькин В.В., Дербугов Д.Н., Васильков С.В., Медведев В.С., Михайловский Н.В.
Брахитерапия источниками cf-252 при лечении рака полости рта 83

Севрюков Ф.Е., Панасейкин Ю.А., Олейник Н.А., Сигов М.А., Полькин В.В., Исаев П.А., Дербугов, Васильков С.В., Медведев В.С.
Биопсия сторожевого лимфоузла при плоскоклеточном раке полости рта 83

Дешкина Т.И., Болотина Л.В., Корниецкая А.Л., Голубев П.В.
Перспективы применения индукционной химиотерапии на первом этапе при комплексном лечении больных раком придаточных пазух и полости носа 84

Каганов О.И., Орлов А.Е., Гукасян И.М., Махонин А.А., Яннаева Ю.Г.
Прогностические факторы риска развития прогрессии плоскоклеточного рака гортани 85

Гаврищук П.А., Яковлева Л.П., Кропотов М.А.,Тигров М.С., Ходос А.В., Вялов А.С.
Рецидивы рака слизистой оболочки полости рта. Лечение и прогноз 86

Рожнов В.А., Севрюков Ф.Е., Полькин В.В., Акки Э.Д., Панкратов В.А., Спирин П.И., Буякова М.Е.
Органосохраняющее лечение рака гортаноглотки IVA стадии 87

Вялов А.С., Яковлева Л.П., Кропотов М.А., Тигров М.С., Гаврищук П.А., Ходос А.В.
Ранний рак слизистой оболочки полости рта (T1-T2). Лечение и прогноз 88

Орлова О.С., Магомед-Эминов М.Ш., Уклонская Д.В., Решетов Д.Н., Уклонская А.А., Зборовская Ю.М.
Проблемы и перспективы голосовой реабилитации после удаления гортани на постгоспитальном этапе 89

Ткачев В.В.,Сеньчукова М.А.
Морфологические особенности разных типов опухолевых микрососудов и их связь с клиническими характеристиками рака щитовидной железы 90

Ильин А.А., Севрюков Ф.Е., Исаев П.А., Полькин В.В., Васильков С.В., Панасейкин Ю.А., Дербугов Д.Н.
Дифференцированный рак из фолликулярного эпителия щитовидной железы во время беременности 92

Аглуллина М. В., Исянгулова А.З.
Клинический случай лечения пациента с гигантской глиобластомой головного мозга 93

Альмяшев А.З., Ульянкина Р.А., Мохаммед А.А.
Торпидное течение диссеминированного медуллярного рака щитовидной железы при длительном приеме вандетаниба 95

ДЕТСКАЯ ОНКОЛОГИЯ

Уланова А.С., Кудрявцев А.В., Турабова А.Л., Григорьева Н.А., Турабов И.А., Рыков М.Ю.
Иммунофенотипические и цитогенетические особенностей о ого лейкоза у детей Архангельской области: ретроспективное исследование 100

Гусев Л.И., Притыко Д.А
Лазерное облучение крови, как метод профилактики орального мукозита при проведении высокодозной химиотерапии 101

Ю.Ю. Козель, О.Ю. Куцевалова, В.В. Дмитриева, О.В. Козюк, Л.Б. Куштова, В.М. Легостаев, К.С. Асланян
Особенности диагностики легочной формы мукормикоза у пациента с о ым лимфобластным лейкозом. Клинический случай 102

Ахаладзе Д.Г., Рабаев Г.С., Ускова Н.Г., Меркулов Н.Н., Талыпов С.Р.
Резекции центральных сегментов печени против расширенных гемигепатэктомий: сравнение результатов у пациентов детского возраста с новообразованиями печени 103

Ильин А.А. , Севрюков Ф.Е., Исаев П.А., Полькин В.В., Васильков С.В., Панасейкин Ю.А., Дербугов Д.Н.
Папиллярный рак щитовидной железы у детей. Факторы прогноза развития отдаленных метастазов, развития рецидива заболевания. Стадия Т1 так ли все безобидно? 104

Гусев Л.И.
Профилактика оральных мукозитов методом лазерного облучение крови 105

ДИАГНОСТИКА В ОНКОЛОГИИ

Нишанова Ю.Х. ,Исмаилова М.Х.
Магнитно-резонансная томография с контрастным усилением в дифференциальной диагностике новообразований молочных желез 108

Зеркаленкова Е.А., Солдаткина О.И., Земцова Л.В., Тимофеева Н.М., Лебедева С.А., Масчан А.А., Масчан М.А., Новичкова Г.А., Ольшанская Ю.В.
Острый миелоидный лейкоз с пере ойками гена ETV6 109

А.В. Султанбаев, А.Ф. Насретдинов, К.В. Меньшиков, Н.И. Султанбаева, Ш.И. Мусин
Спектр мутаций генов EGFR у больных раком легкого в республике Башкортостан 110

Подольская Е.А., Спицына А.А., Сторублёв А.Н., Станоевич У.
Вклад работы отделения ультразвуковой диагностики в морфологическую верификацию злокачественных новообразований органов грудной клетки 111

Алентов И.И., Чайка А.В., Скоропад В.Ю., Хомяков В.М., Маршутина Н.В., Сергеева Н.С.
Частота и клинико-морфологические особенности рака желудка, ассоциированного с вирусом Эпштейна-Барр 113

Артемкин Э.Н., Букарев В.Ю., Крюков Е.В., Соколов А.А., Соколов Д.В.
Современные подходы в эндоскопической диагностике ранних форм рака желудочно-кишечного тракта 114

Иозефи Д. Я., Винидченко М. А.
Возможности применения МР-морфометрического метода в дифференциальной диагностике почечно-клеточного рака 115

Иозефи Д.Я., Винидченко М.А.
Изучение возможностей МР-спектроскопии в дифференциальной диагностике рака поджелудочной железы 117

Иозефи Д. Я., Винидченко М. А.
Исследование возможностей ультразвуковой абляции для купирования болевого синдрома и разрушения метастазов в костные уктуры 118

Вязьмин В. В., Чанчикова Н. Г., Зуков Р. А.
Актуальность ПЭТ/КТ с 18F-ФДГ в диагностике рака предстательной железы в эпоху ПСМА-таргетных РФЛП 119

Нефедова А.В., Арсеньев А.И., Новиков С.Н., Канаев С.В., Нефедов А.О., Тарков С.А., Барчук А.А., Гагуа К.Э., Аристидов Н.Ю., Антипов Ф.Е.
Неинвазивные, малоинвазивные и инвазивные методы первичной и уточняющей диагностики рака легкого 120

Арсеньев А.В., Нефедова А.В., Ганеев А.А., Нефедов А.О., Новиков С.Н., Барчук А.А., Гагуа К.Э., Тарков С.А., Аристидов Н.Ю.
Комбинированная раняя диагностика рака легких определением состава выдыхаемого воздуха и цитологическим исследованием мокроты 121

Гладышев А. А.
Эндоскопическая диагностика и лечение больных ВПЧ-ассоциированными предраковыми заболеваниями гортани и трахеи 122

Ручьева Н.А., Яременко С.А.
Вклад ПЭТ-КТ в обследование пациентов с метастазами опухоли из невыявленного первичного очага 125

Шапошников А.В.,Юрьева Е.А.
Сравнительная оценка функционального состояния печени при гепатоцеллюрной карциноме и циррозах 125

Дарменбекова М.Ж. Кожахметова Ж.Ж.
Патологии органов грудной клетки у призывников в «Центральном госпитале Министерства внутренних дел Республики Казахстан» 126

Малашенко В.Н., Куделина Д.А., Ширяев Н.П.
Формирование групп риска на доврачебном этапе с помощью компьютерного анкетирования 127

Санников М.Ю.
Оценка контрастирующего эффекта с использованием эффекта переноса намагниченности при гепатотропном контрастировании 128

Суровцев Е.Н., Агафонова Ю.Д., Пышкина Ю.С.
Информационная технология для автоматизированной сегментации первичных внемозговых объемных образований 130

Павлов В.Н., Урманцев М.Ф., Гильманова Р.Ф., Королев В.В.
Дифференциальная диагностика мышечно-инвазивного и мышечно-неинвазивного рака мочевого пузыря с помощью спектроскопии комбинационного рассеяния света (раман-спектроскопии) 131

Абашин С.Ю., Иванников В.В., Хабаров А.С.
Возможности ПЭТ/КТ в уточняющей диагностике впервые выявленных новообразований лёгкого 132

Максимова Н.А., Агаркова Е.И., Ильченко М.Г., Арзамасцева М.А.
Применение комплексной ультразвуковой диагностики у пациентов с опухолевым поражением почек 133

Нишанова Ю.Х., Исмаилова М.Х.
Результаты мультимодальных лучевых методов диагностики и клинико-патологическая корреляция рака молочной железы 134

Филимонова Е.С., Алешкевич А.И.
Нефрометрическая оценка степени сложности выполнения энуклеорезекции, выполненная на основании результатов мультиспиральной компьютерной томографии 136

Геращенко Я.Л.
Опыт использования классификации ACR BI-RADS® в работе онколога-маммолога 137

Брагина О.Д., Чернов В.И., Толмачев В.М., Деев С.М.
Направленная радионуклидная визуализация Her-позитивного рака молочной железы: оптимизация подходов к назначению таргетной терапии 138

Куваев Р.О., Никонов Е.Л., Кашин С.В., Coron E., Dobru D., Dekker E., Bisschops R.
Современные стандарты обучения эндоскопической диагностике раннего рака верхних отделов пищеварительного тракта: результаты консенсуса европейского общества га оинтестинальной эндоскопии (ESGE) 140

Султанбаев А.В, Меньшиков К.В., Султанбаева Н.И., Мусин Ш.И., Минниахметов И.Р.
Определение герминальных мутаций и первичная профилактика рака 141

Черногубова Е.А., Коган М.И., Чибичян М.Б.
Предикторы развития рецидива рака предстательной железы при гормонолучевой терапии 142

КОЛОРЕКТАЛЬНЫЙ РАК

Леушина Е.А.
Ранний скрининг колоректального рака у пациентов гастроэнтерологического профиля 146

Лазарев А.Ф., Петрова В.Д., Лазарев С.А., Марчков В.А., Покорняк В.П.
Новые цифровые технологии в ранней диагностике колоректального рака 147

Ко омицкий Д.Н., Дроздов Е.С., Добродеев А.Ю., Афанасьев С.Г., Тарасова А.С.
Влияние лапароскопических операций на отдаленные результаты у больных раком ободочной кишки 147

Ситковская А.О., Новикова И.А., Златник Е.Ю., Ульянова Е.П., Шульгина О.Г., Кит О.И.
Наличие циркулирующих опухолевых клеток является более значимым, чем стадия, для характеристики клеточного локального иммунитета при колоректальном раке ... 149

Томенко К.Н., Поликарпов А.А.
Гипертермическая аблация при метастатическом поражении печени 150

Щаева С.Н., Эфрон А.Г., Волынец Л.И., Казанцева Е.А., Гордеева Е.В.
Безрецидивная выживаемость у больных осложненным раком правой и левой половины ободочной кишки 151

Леушина Е.А.
Ранний скрининг колоректального рака у пациентов гастроэнтерологического профиля 152

Холопов Д.В., Лялина Л.В., Хижа В.В., Топузов Э.Э.
Эпидемиологические особенности рака ануса и анального канала в Санкт-Петербурге в 2011-2018 гг. 154

Гатауллин Б.И., Хасанов Р.Ш., Гатауллин И.Г.
Влияние пола пациентов на результаты лечения больных колоректальным раком 155

Шелехов А.В., Дворниченко В.В., Расулов Р.И., Радостев С.И., Мориков Д.Д., Медведников А.А., Ушакова И.В., Козьмин С.В., Пленкин С.М., Захаров А.Г., Николаева Н.А., Литвинцев А.А.
Использование циторедуктивной хирургии и внутрибрюшной химиогипертермии при лечении колоректального рака в условиях перитонеального карциноматоза 157

Кочкина С.О., Мамедли З.З., Гордеев С.С.
Неоадъювантная химиотерапия без химиолучевой терапии у больных раком прямой кишки промежуточного риска 158

Мошуров И.П., Знаткова Н.А., Головков Д.А., Цурикова А.В.
Результаты тактики «наблюдай и жди» («watch and wait») у группы пациентов с полным клиническим ответом на неоадъювантную терапию местно-распро аненного рака прямой кишки 159

Кит О.И., Геворкян Ю.А., Солдаткина Н.В., Харагезов Д.А., Колесников В.Е., Дашков А.В., Каймакчи Д.О., Петров Д.С.
Конверсия лапароскопического доступа при колоректальном раке 160

Малашенко В.Н., Бакурков М.Л., Ширяев Н.П.
Формирование группы риска по раку толстой кишки на доврачебном этапе с помощью компьютерного анкетирования 161

Быканова А.М, Хвостовой В.В.
Исследование окислительного есса и антиоксидантной активности в сыворотки крови у пациентов с колоректальным раком 162

Афанасьев С.Г., Августинович А.А., Старцева Ж.А., Плаксеева Д.А.
Органосохраняющее лечение «дистального» рака прямой кишки 164

Тур Г.Е., Прохоров А.В., Барьяш В.В., Сагателян А. Б., Полонейчик А.Н.
Результаты лечения пациентов с метастазами колоректального рака в печень 165

Щаева С.Н., Волынец А.А., Трус А.А., Ким В.Л., Степанова С.Н.
Факторы риска, влияющие на непосредственные результаты лечения больных, перенесших эк енные хирургические вмешательства по поводу рака ободочной кишки, осложненного непроходимостью и перфорацией 166

ОПУХОЛИ КОСТЕЙ И МЯГКИХ ТКАНЕЙ

Черногоров П.В., Ващенко Л.Н., Барашев А.А., Луганская Р.Г., Аушева Т.В., Босенко Е.С., Сафорьян Н.С.
Двухэтапное замещение обширных по езекционных костных дефектов 170

Цнобиладзе Э.Д., Хвостовой В.В., Станоевич У.С., Быченко С.В., Клементьева А.И.
Использование сетчатых эндопротезов в рекон укции сложных дефектов после хирургического лечения сарком 171

ЛУЧЕВАЯ ТЕРАПИЯ

Сарычева М.М., Мозерова Е.Я., Ложков А.А., Максимовская А.Ю., Тимохина Д.М., Карабут Р.Ю., Сабельникова Ж.Е.
Результаты лечения пациентов с трансформацией низко злокачественных глиом головного мозга в высоко злокачественные в зависимости от прогностических факторов 174

Пархоменко Л.Б., Крутилина Н.И.
Анализ поздних лучевых реакций при разнофракционной химиолучевой терапии рака органов головы и шеи 175

Виноградова Ю.Н., Рябчикова В.В., Чумаченко А.И., Карягина Е.В., Медведева Н.В., Лучинин А.С., Минаева Н.В., Шнейдер Т.В., Ходжибекова М.М., Ильин Н.В.
Пути оптимизации терапии больных первичной медиастинальной В-клеточной крупноклеточной лимфомой (ПМВКЛ) 176

Мошуров И.П., Коротких Н.В., Каменев Д.Ю., Знаткова Н.А., Васильев М.Б., Куликова И.Н., Цыганова Д.Д., Коротких К.Н.
HDR - брахитерапия в плане комбинированного лечения рака молочной железы в условиях COVID19 178

Некласова Н.Ю., Улитин А.М., Виноградова Ю.Н
Использование ПЭТ/КТ с 68Ga-PSMA для топометрического планирования лучевой терапии больных раком предстательной железы с рецидивами после радикальной простатэктомии 179

Шатёнок М.П., Толкачёв К.В., Моисеев А.Н., Кислякова М.В., Казанцев П.В.
Анализ результатов ТЛД/РФЛД аудитов МАГАТЭ дистанционного радиотерапевтического оборудования в России за последние 20 лет 180

Мартынова В.В., Акулиничев С.В., Яковлев И.А., Коконцев Д.А., Кулинич Т.М., Поженько Н.С., Шишкин А.М., Боженко В.К.
Сравнение выживаемости опухолевых и нормальных клеток человека после протонной терапии во флэш и конвенциональном режимах 182

Жабагина А.С., Адылханов Т.А., Сандыбаев М.Н., Белихина Т.И., Сабеков Е.О., Салыкбаева К.С. , Мусина А.Д. , Беккали Г.Б., Омарбаева А.С.
Анализ показателей токсичности лучевой терапии с расширенным полем облучения 183

Михайловский Н.В., Демьянович А.В., Санин Д.Б., Борышева Н.Б., Севрюков Ф.Е., Иванов С.А.
Аддитивные технологии в брахитерапии. Опыт применения в МРНЦ ИМ. А. Ф. ЦЫБА 184

Татарченко М.А., Сутыгина Я.Н., Сухих Е.С., Сухих Л.Г.
Обеспечение гарантии качества системы СВСТ в сочетании с системой активного контроля дыхания АВС 185

Н.Г.Семикоз, И.И.Фефелова, С.Ю.Ермилова, Теряник В.Г, Тюменцева Ю.В, Бондарь А.В.
Опыт применения фторафура в комбинированном лечении опухолей головы и шеи 187

Новиков С.Н., Антипов Ф.Е., Мельник Ю.С., Канаев С.В., Арсеньев А.И., Пономарева О.И.
Синхронизация дыхания при стереотаксической лучевой терапии первичных опухолей олигометастазов в легких 187

Арсеньев А.И., Канаев С.В., Новиков С.Н., Гагуа К.Э., Барчук А.А., Антипов Ф.Е., Нефедов А.О., Тарков С.А., Аристидов Н.Ю.
Послеоперационная лучевая терапия в лечении местнораспро аненного немелкоклеточного рака легкого 188

Арсеньев А.И., Канаев С.В., Новиков С.Н., Гагуа К.Э., Барчук А.А., Антипов Ф.Е., Нефедов А.О., Тарков С.А., Аристидов Н.Ю.
Высокодозная внутрипросветная брахитерапия, дистанционная лучевая терапия и системное лечение при опухолях центральных бронхов и трахеи 189

Черниченко А.В., Мещерякова И.А., Плавник Р.Н.
Стереотаксическая лучевая терапия при периферическом раке легких 191

Андреева О.Б., Адылханов Т.А., Закирова Р.Т. , Сабеков Е.О., Карнакова Н.Ю., Беккали Г., Жумаканова Н.С., Камзина Г.С.
Анализ ранней и поздней токсичности при применении 3D-планирования на этапе брахитерапии рака шейки матки. Основы идентификации, профилактики и терапии 192

Каменев Д. Ю., Мошуров И.П., Знаткова Н.А., Коротких Н.В., Куликова И. Н.
Высокомощностная брахитерапия рака предстательной железы промежуточного и неблагоприятного прогноза в плане сочетанного лучевого лечения 193

Белихин М.А., Жоголев П.Б., Исмаилова А.А., Пряничников А.А., Чашурин В.И., Черняев А.П., Шемяков А.Е.
Метод экспериментального исследования влияния интрафракционного движения целевого объема на дозовые распределения в протонной терапии сканирующим пучком 194

Беседина Е.Л., Мошуров И.П., Знаткова Н.А., Ханина Л.Е., Садчикова Д.С., Саприна И.А., Цыганова Д.Д.
Сравнительная оценка эффективности конформной и конвенциональной лучевой терапии в самостоятельном режиме у больных раком вульвы 196

Кит О.И., Геворкян Ю.А., Солдаткина Н.В., Гусарева М.А., Харагезов Д.А., Дашков А.В., Полуэктов С.И.
Полный клинический ответ рака прямой кишки на химиолучевое лечение 197

Конин В.А., Вальков М.Ю., Ружникова А.А., Литинский С.С.
Последовательная химиолучевая терапия неоперабельного местно-распро аненного рака желудка: отдалённые результаты рандомизированного исследования II фазы 198

Садыков Р.Р., Каримов М.А., Усмонов У.Д.
Возможности короткоимпульсной лазерной де укции в лечении гемангиом ротовой полости 199

Потапенко В.Г., Белоусова И.Э., Петунова Я.Г., Келехсаева К.А., Улитин А.М., Ильин Н.В., Виноградова Ю.Н.
Опыт применения лучевой терапии в лечении болезни Розаи-Дорфмана (клиническое наблюдение) 201

Корытов О.В., Корытова Л.И., Филатова Е.И.
Результаты использования гидрогелевых композиций для профилактики и лечения лучевых циститов у пациентов, получавших лучевую терапию органов малого таза .. 202

ОПУХОЛИ КОЖИ

Орлов А.Е., Каганов О.И., Козлов С.В., Кассиров Д.А., Морятов А.А.
Новый способ лазерной де укции базально-клеточного рака кожи 206

Козлов С.В., Захаров В.П., Каганов О. И., Морятов А.А., Орлов А.Е., Кассиров Д.А., Братченко И.А., Артемьев Д.Н.
Неинвазивные методы диагностики новообразований кожи 207

Хвостовой В.В., Силина Л.В., Зубцов М.С., Клементьева А.И, Цнобиладзе Э.Д., Станоевич У.
Клинико-морфологические особенности при сублокализации меланомы в области головы и шеи 208

Абрамова О.Э., Кудрявцев Д.В., Курильчик А.А., Кудрявцева Г.Т., Стародубцев А.Л., Иванов В.Е.
Морфологические характеристики первичной меланомы как предикторы множественного поражения регионарных лимфатических узлов 209

НЕЙРОХИРУРГИЯ

Кит О.И., Попов И.А., Шихлярова А.И., Росторгуев Э.Е., Франциянц Е.М., Розенко Л.Я., Гусарева М.А., Атмачиди Д.П., Жукова Г.В., Протасова Т.П.
К вопросу о повышении эффективности комплексного лечения злокачественных глиальных опухолей головного мозга 214

ОНКОЛОГИЧЕСКАЯ ПОМОЩЬ

Соснина С.Ф., Окатенко П.В., Сокольников М.Э.
Материнское облучение до зачатия и солидные раки у потомков 218

Соснина С.Ф., Юркин А.М., Окатенко П.В., Рогачева С.А., Груздева Е.А., Сокольников М.Э.
Лейкозы в когорте персонала производственного объединения «Маяк»: характеристика бластных клеток в предлейкозный период 219

Осипов М.В., Сокольников М.Э., Аксенова И.А., Доможирова А.С.
Ретроспективная оценка заболеваемости злокачественными новообразованиями среди жителей города атомной промышленности, обследованных при помощи компьютерной томографии 221

Москвичева Л.И., Болотина Л.В., Корниецкая А.Л.
Применение HIFU-терапии в рамках комбинированного лечения больных раком поджелудочной железы 223

Ахметгареева К.Т, Меньшиков К.В., Султанбаев А.В. , Липатов Д.О.
Заболеваемость гепатоцеллюлярным раком в Республике Башкортостан 224

Рыков М.Ю., Манерова О.А., Турабов И.А., Козлов В.В., Решетников В.А.
Повышение ранней выявляемости злокачественных новообразований у детей: результаты организационного эксперимента 226

Рыков М.Ю.
Медико-социальное исследование мнений родителей (законных представителей) о проблемах организации медицинской помощи детям с онкологическими заболеваниями в Российской Федерации 227

Рыков М.Ю.
Оценка результатов внедрения электронной базы данных детей с онкологическими заболеваниями: медико-социальное исследование мнений врачей детских онкологов 228

Ноев А.Н., Морозова Н.Б., Грин М.А., Панкратов А.А.
Разработка и валидация модели in vivo для оценки местноанестезирующего действия по методу «tail flick» с использованием лазера ближнего ИК-диапазона 228

Мамарасулова Д.З., Валидова А.Ф., Усмонов У.Д., Мамарасулова С.Р., Туланов Д.Ш.
Онкологическая ситуация первично выявленных нозологических форм со злокачественными патологиями 230

Москвичева Л.И., Петрова И.А.
Оценка уровня правовых компетенций практикующих врачей в Российской Федерации на основе анкетирования 100 респондентов 232

Сеньков Р.Э., Романенков Н.С., Мовчан К.Н., Ботян А.Ю., Бахтин М.Ю., Жарков А.В., Яковенко О.И., Гедгафов Р.М., Русакевич К.И.
Значение анализа показателей потерянных лет потенциальной жизни по причине рака молочных желез при оценке эффективности онкологической помощи 233

Поповкина О.Е.
Применение мезенхимальных омальных клеток в кардиоонкологии 235

Женило О. Е., Франциянц Е. М., Никитина В. П., Вереникина Е. В.
Некоторые аспекты гормонального гомеостаза больных распространенным раком яичников 236

Никитина В.П., Женило О.Е., Вереникина Е.В.
Оценка отдельных параметров гипофизарно-надпочечниковой системы больных раком тела матки 237

Иванова В. А., Никитина В. П., Женило О. Е., Вереникина Е.В.
Фотодинамическая терапия преинвазивного рака шейки матки 238

Мыциков А.В., Николаева Н.Н.
Эффективность цитологического скрининга и раннего выявления рака шейки матки 239

Гущина Е.Е., Вернюк М.А., Червонцева А.М., Черкашина И.В., Хайруллина Л.С., Лунин В.В., Феденко А.А.
Брентуксимаб ведотин при рефрактерных/рецидивирующих лимфомах Ходжкина (собственный опыт) 240

Авторы: Ушакова М.С., Гребенкина Е.В., Гамаюнов С.В.
Организация работы онкологической службы Нижегородской области в условиях коронавирусной инфекции 242

Шадрова О.М., Гребенкина Е.В., Гамаюнов С.В.
Организация работы канцер-реги а Нижегородской области по учету онкологических больных с COVID-19 244

Клуниченко А.А., Серяков А.П., Серякова А.А., Демидо С.М.
Саркопения как предиктор анемии при проведении химиотерапии у пациентов с раклм поджелудочной железы 245

Мамарасулова Д.З., Усмонов У.Д., Исакова Д.Б., Туланов Д.Ш., Исаев З.Н.
Анализ показателей заболеваемости злокачественными новообразованиями населения Андижанской области за последние 10-летней период наблюдения (2007-2018г.) 246

Палехов А.В., Введенская Е.С.
Поиск путей оптимизации терапии хронического болевого синдрома в онкологии 247

Киселев И.Л., Хвостовой В.В., Долгин В.И., Станоевич У., Клементьева А.И.
Анализ знаний по общей онкологической настороженности у медицинских работников первичного звена 248

Палехов А.В., Введенская Е.С.
Рациональный выбор опиоидных анальгетиков для терапии пациентов, адающих хроническим болевым синдромом 249

Комарова А.Н., Величко Я.И.
Реабилитационноя терапия коморобидных онкологических пациентов в условиях амбулаторного приема 251

Рустамова Х.Е., Муяссарова М.М., Бобоев Ж.
Злокачественные новообразования среди мужского населения 253

Лазарев А.Ф., Покорняк В.П., Марчков В.А., Петрова В.Д.
Метод вторичной профилактики злокачественных новообразований в условиях пандемия COVID-19 254

РАК МОЛОЧНОЙ ЖЕЛЕЗЫ

Ровенских Д.Н., Усов С.А.
Применение сетчатого полипропиленового имплантата при одномоментной препекторальной рекон укции молочной железы после мастэктомии по поводу рака 258

Блиндарь В. Н., Добровольская М. М., Хагажеева М. Н.
Основные показатели феррокинетики у пациенток раком молочной железы до лечения 259

Султанбаев А.В., Насретдинов А.Ф., Меньшиков К.В., Султанбаева Н.И., Пушкарев А.В., Пушкарев В.А., Мусин Ш.И.
Спектр герминальных мутаций у больных раком молочной железы в Республике Башкортостан 260

Киселева М.В., Жарикова И.А., Доронина И.В.
Осложнения при одномоментной и отсроченной маммопластике в комбинированном лечении раннего рака молочной железы 261

Васильева И.Я., Городнова М.А., Даскалова И.Г.,Дудинец А.Ю., Хадарцева М.П. Либсон Е.И.
МР – ассистированная биопсия молочных желез как неотъемлемый метод диагностики раннего рака молочной железы 262

Зубарева Е.Ю., Сеньчукова М.А., Шидловская О.В., Вирич Е.В., Зубарев М.Р
Связь уровней HIF-1α и TGF-β1 в сыворотке крови у пациенток раком молочной железы с клинико-морфологическими и молекулярно-биологическими характеристиками опухоли 263

Бандовкина В.А., Франциянц Е.М., Черярина Н.Д., Саманева Н. Ю., Владимирова Л.Ю., Сторожакова А.Э.
Ответ на химиотерапию у больных раком молочной железы может зависеть не только от биологического подтипа опухоли, но и от содержания тропных гормонов в крови пациентки 265

Бандовкина В.А., Франциянц Е.М., Черярина Н.Д., Саманева Н. Ю., Владимирова Л.Ю., Сторожакова А.Э.
Изменение уровня половых гормонов в крови больных раком молочной железы различных подтипов в ответ на неоадьювантную химиотерапию 266

Бандовкина В.А., Франциянц Е.М., Салатова А.М., Черярина Н. Д.
Особенности тиреоидного и глюкокортикоидного статуса у больных с первичными злокачественными опухолями и их метастазами в головной мозг 268

Франциянц Е.М., Бандовкина В.А., Салатова А.М. , Бабенков О.Ю.
Влияние злокачественного процесса на тиреоидный и глюкокортикоидный статус у больных с разными локализациями опухоли 269

Алиев К.А., Малый К.Д.
Анализ в ечаемости восьми мутаций генов встречаемости восьми мутаций BRCA1 и BRCA2 у больных раком молочной железы в Крымском регионе 271

Исмагилов А.Х., Мошуров И.П., Васильев М.Б., Азаров Г.А., Овсянников А.А.
Обоснование результатов дооперационного прогнозирования метастатического поражения регионарных лимфоузлов у больных раком молочной железы 272

Ганусевич О.Н., Федоркевич И.В
Результаты лечения пациенток с раком молочной железы, перенесших рекон уктивно-пластические операции 273

Туржанова Д.Е., Шаназаров Н.А., Рахимжанова Р.И., Ташпулатов Т.Б.
Эффективность фотодинамической терапии при внутрикожных метастазах рака молочной железы 275

Максимова Н.А. Арзамасцева М.А., Ильченко М.Г., Агаркова Е.И.
Возможности сонографии в ранней диагностике новообразований молочной железы 276

Аминов Г.Г., Киселева М.В, Гулидов И.А., Жарикова И.А.
Роль высокомощностной брахитерапии в лечении локализованного рака молочной железы 277

Рассказова Е.А., Зикиряходжаев А.Д., Хакимова Ш.Г.
Рецидивы после радикальных подкожных/кожесохранных мастэктомий с одномоментной рекон укцией при раке 278

Захарова М.Л., Козырева А.В.
Субъективная оценка качества жизни у пациенток со злокачественными новообразованиями молочной железы и метастазами в головной мозг 278

Зюзюкина А.В., Dassie J.P., Giangrande P.H., Боякова Н.В., Кичкайло А.С., Замай Т.Н., Зуков Р.А.
Циркулирующие опухолевые клетки у больных с люминальным потипом рака молочной железа 280

Рассказова Е.А. , Зикиряходжаев А.Д., Ортабаева Д.Р.
Варианты лечения больных раком молочной железы после органосохраняющих операций при R1 281

РАТРО

Богатырева Т.И., Фалалеева Н.А., Гривцова Л.Ю., Терехова А.Ю., Данилова М.А., Афанасов А.О.
Лимфопения в периферической крови прогнозирует неблагоприятный исход лечения у больных лимфомой Ходжкина III-IV стадий с Международным прогностическим индексом ≥4 балла 284

Белова Е.А., Белов А.Д., Моисеенко А.В., Шевцов И.В., Поликарпов А.А.
Возможности эмболизации опухоли перед лапароскопической резекцией почки по поводу рака почки 285

ЭНДОВАСКУЛЯРНАЯ ХИРУРГИЯ

Звездкина Е.А, Кедрова А.Г., Лебедев Д.П., Астахов Д.А., Косый В.В., Степанова Ю.А., Панченков Д.Н.
Роль селективной химиоэмболизации печеночных артерий в лечении пациентов с нерезектабельными метастазами печени 288

ТОРАКОАБДОМИНАЛЬНАЯ ХИРУРГИЯ

В.Ю. Скоропад, С.Г. Афанасьев, С.В. Гамаюнов, П.В. Соколов, С.А. Иванов, А.Д. Каприн
Многоцентровое рандомизированное клиническое исследование 2 фазы: неоадъювантная химиолучевая терапия с последующей гастрэктомией d2 и адъювантной химиотерапией у больных местно-распространенным раком желудка 292

Скоропад В.Ю., Афанасьев С.Г., Гамаюнов С.В., Соколов П.В., Иванов С.А., КапринА.Д. Хасанов Д.Ш., Усмонов У.Д., Хакимов Т.А.
Комбинированное лечение рака желудка с канцероматозом брюшины 293

Альмяшев А.З., Ульянкина Р.А.
Четыре линии химиотаргетной терапии рака желудка в региональном онкодиспансере 294

Кудрявцев Д.Д., Скоропад В.Ю., Гулидов И.А., Титова Л.Н., Силантьева Н.К.
Итоги II фазы клинического исследования: неоадъювантная химиолучевая терапия в режиме ускоренного гиперфракционирования в комплексном лечении больных раком желудка 295

Арсеньев А.И., Нефедов А.О., Тарков С.А., Новиков С.Н., Барчук А.А., Костицын К.А., Гагуа К.Э., Нефедова А.В., Аристидов Н.Ю.
Видеоторакоскопические торакальные операци из однопортового доступа 298

Суббот В.С., Семенков А.В.
Систематический обзор современных тенденций в предоперационном планировании резекций печени при её очаговых заболеваниях 299

Каприн А.Д., Иванов С.А., Кучеров В.В., Петросян А.П., Майоров К.В., Марков Н.В., Петров Л.О., Давыдов Г.А., Сигов М.А, Силантьева Н.К., Березовская Т.П., Усачева А.Ю., Санин Д.Б.
Радиоэмболизация печени. Новая глава в отечественной онкологии 300

Урмонов У.Б., Добродеев А.Ю., Афанасьев С.Г., Августинович А.В.
Новые возможности комбинированного лечения местнораспро аненного рака пищевода 301

А.М. Амиралиев, А.Б. Рябов, О.В. Пикин, В.В. Бармин, З.М. Салимов
Сегметэктомия при периферическом немелкоклеточном раке легкого IA стадии 303

Смоленов Е.И., Усачев В.С., Афонин Г.В., Гоголин Д.В., Амиралиев А.М.
Оценка переносимости одновременного курса химиолучевой терапии неоперабельного рака легкого 304

Рябов А.Б., Пикин О.В., Амиралиев А.М., Александров О.А., Салимов З.М.
Субксифоидальная тимэктомия у больных миастенией 305

Бармин В.В., Пикин О.В., Щербакова Н.И., Рябов А.Б., Багров В.А., Александров О.А., Мартынова Д.Е.
Ретимэктомии: опыт МНИОИ им. П.А. Герцена 306

Александров О.А., Пикин О.В., Степанов С.О.
Алгоритм диагностики и выбора лечебной тактики у больных с опухолями средостения 307

Долгов И.Ю., Долгов О.Ю., Квасов С.Г., Григорьев А.Ф., Прокопьев С.А., Квасова Н.И.
Метастазы рака молочной железы в толстую кишку и желудок: наши клинические наблюдения 308

Шепетько М.Н., Щаюк А.Н., Захарова В.А., Михаленко Е.П., Жилинский Н.С., Кильчевский А.В.
Взаимосвязь метастазирования немелкоклеточного рака легкого с морфологическими характеристиками и полиморфизмом матриксных металлопротеина3 310

Тур Г.Е., Прохоров А.В., Шепетько М.Н., Колобухов А.Э.
Результаты лечения больных раком поджелудочной железы I стадии 311

Аллахвердян А.С., Анипченко А.Н., Анипченко Н.Н., Рябчунов И.В.
Хирургическое лечение злокачественных опухолей в период пандемии COVID-19 313

ОНКОУРОЛОГИЯ

Пасов В.В.
Применение полимерного геля у больных поздним лучевым циститом 316

Канукоев К.Ю., Сергеева Н.С., Кармакова Т.А., Алентов И.И., Маршутина Н.В., Нюшко К.М., Алексеев Б.Я.
Молекула повреждения почек 1 (KIM-1) – потенциальный уринологический маркер рака почки 317

Пасов В.В., Коротков В.А., Касымов М.Р., Аферкина Л.В.
Реабилитация больных поздним лучевым язвенно-некротическим циститом,осложнённым камнями мочевого пузыря 318

Кельн А.А., А.В. Пономарев А.В., Сальников М.А., Глупова А.И., Суриков А.С.
Дифференцированный подход в определении показаний для повторной биопсии III градации PI-RADSv2 319

Петросян Г.С., Кельн А.А., Лыков А.В., Купчин А.В., Вайрадя А.В.
Модифицированная методика формирования V-образного илеокондуита 320

Хасанов Д.Ш., Усмонов У.Д., Жалолов О.К.
Ранние послеоперационные осложнения и летальность после радикальной цистэктомии 322

Меньшиков К.В., Султанбаев А.В., Меньшикова И.А., Липатов Д.О.
Зависисмость распростанения рака вульвы от сроков анамнеза заболевания 323

Чуприк-Малиновская Т.П., Виноградова Н.Н., Денисов Д.Б., Заев С.Н.
Chuprik-Malinovskaya T.P., Vinogradova N. N., Denisov D.B., Zaev S.N.
Интегральная оценка результатов лечения больных раком предстательной железы по данным канцер-реги а в медицинских организациях в УДП РФ 324

Демченко Н.С., Димитриади С.Н., Франциянц Е.М., Иозефи Д.Я., Винидченко М.А., Гончаров С.И.
«3D-когнитивная биопсии на основе МРТ в диагностике рака предстательной железы» 325

Пасевич К.Г., Черенков В.Г., Барулин А.А.
Радиочастотная абляция при выполнении органосохранных операций рака почек 326

Молчанов О.Е., Розенгауз Е.В., Альдеров З.А., Май енко Д.Н.
Псевдопрогрессирование у больных почечно-клеточным раком на фоне иммунотерапии 327

Коровин О.А., Ариоуа Х., Шумилова С.В., Алясова А.В., Новиков В.В.
Экспрессия мРНК FOXP3 в крови и ткани опухоли у больных раком простаты и доброкачественными гиперплазиями 328

Павлов В.Н., Казихинуров Р.А., Урманцев М.Ф., Гильманова Р.Ф.
Двухбригадный метод выполнения расширенных операций у больных с местно-распро аненным раком органов малого таза. Опыт одного центра 329

Павлов В.Н., Урманцев М.Ф., Гильманова Р.Ф., Королев В.В.
Дифференциальная диагностика мышечно-инвазивного и мышечно-неинвазивного рака мочевого пузыря с помощью спектроскопии комбинационного рассеяния света (раман-спектроскопии) 330

Устинова Т.В., Болотина Л.В., Харченко Н.В., Пайчадзе А.А., Алексеев Б.Я., Качмазов А.А., Феденко А.А., Каприн А.Д.
Результаты лечения пациентов лимфогенно-диссеминированным раком предстательной железы с применением неоадъювантной химиогормональной терапии. Собственный опыт 331

Бенберин В.В., Шаназаров Н.А., Сейдалин Н.К., Жумакаев А.М., Муратов Т.М., Давранов А.Ж., Жумакаева А.М., Касымов Б.Г.
Замена однонуклеотидных оснований у больных раком предстательной железы в казахской популяции ассоциированных с неблагоприятным течением заболевания 332

Полторацкий А. Н., Богданова Е. А., Османов З. Х., Комаров Ю. И.
Заболеваемость и смертность населения от злокачественного новообразования надпочечника (С74) в Северо-Западном Федеральном округе России в 2000-2018гг. 334

Крашенинников А.А., Алексеев Б.Я., Нюшко К.М., Воробьев Н.В., Каприн А.Д.
Локализация метастазов в лимфатических узлах, выявленных при плановом гистологическом исследовании, у больных раком предстательной железы после хирургического лечения 335

Андрианов А.Н., Калпинский А.С., Нюшко К.М., Головащенко М.П., Воробьев Н.В., Красная Я.Л., Ширукова И.Х., Усанова Е.Ю., Мыслевцев И.В.
Иммунотерапия у больных метастатическом раком почки 336

ФОТОДИНАМИЧЕСКАЯ ТЕРАПИЯ

Творогов Д.А., Распереза Д.В., Накатис Я.А., Добрун М.В. , Жарков А.В.
Возможности профилактики кровотечения из неоперабельных опухолей пищеварительного тракта посредством внутрипросветной эндоскопической фотодинамической терапии 338

Ярославцева-Исаева Е.В., Зубарев А.Л., Курильчик А.А., Каплан М.А., Иванов В.Е., Стародубцев А.Л., Капинус В.Н., Спиченкова И.С.
Интраоперационная фотодинамическая терапия с хлорином Е6 в комбинированном лечении местно-распро аненных сарком мягких тканей 339

Церковский Д.А., Протопович Е.Л., Козловский Д.И., Суслова В.А., Адаменко Н.Д.
Противоопухолевая эффективность брахитерапии в комбинации с фотосенсибилизаторомхлоринового ряда в эксперименте на опухолевой моделе лимфосаркомы плисса 340

Церковский Д.А.1, Протопович Е.Л.1, Адаменко Н.Д.
Противоопухолевая эффективность ультразвуковой терапии в комбинации с фотосеснсибилизатором хлоринового ряда на опухолевой модели альвеолярного рака печени РС1 341

Боргуль О.В, Каплан М.А. Ярославцева-Исаева Е.В., Капинус В.Н. Спиченкова И.С.
Контактная фотодинамическая терапия внутрикожных метастазов диссеминированной меланомы кожи с хлорином Е6. 342

Иванова В.А., Никитина В.П., Женило О.Е., Женило О.Е.
Фотодинамической терапии преинвазивного рака шейки матки 343

Морозова Н.Б., Плютинская А.Д., Плотникова Е.А., Панкратов А.А., Захарко М.А., Панченко П.А., Федорова О.А., Притьмов Д.А., Миронов А.Ф., Грин М.А.
Коньюгаты нафталоимидных красителей и бактериохлорина – как тераностики для флуоресцентной диагностики и фотодинамической терапии злокачественных новообразований 344

Абрамова О.Б., Каплан М.А., Южаков В.В., Дрожжина В.В., Чурикова Т.П., Береговская Е.А., Бандурко Л.Н., Яковлева Н.Д., Севанькаева Л.Е, Цыганова М.Г.
Действие фотодинамической терапии с фотосенсибилизатором диметиловый эфир хлорина Е6 на саркому М-1 крыс 346

Абрамова О.Б., Каплан М.А., Южаков В.В., Дрожжина В.В., Бандурко Л.Н., Яковлева Н.Д., Чурикова Т.П., Береговская Е.А., Цыганова М.Г., Севанькаева Л.Е.
Действие фотодинамической терапии с фотосенсибилизатором Е6 на карциному Эрлиха мышей 348

Токарева Я.Д., Конин Ю.А., Коннов К.А., Дмитриев А.А., Варжель С.В., Годовалов А.П., Быкова Л.П. , Яковлев М.В., Батог К.А.
Изучение влияния излучения оптоволоконного рассеивателя на жизнеспособность и функциональную активность прокариотических и эукариотических клеток 349

Токарева Я.Д., Конин Ю.А., Коннов К.А., Дмитриев А.А., Варжель С.В., Годовалов А.П., Быкова Л.П. , Яковлев М.В. , Батог К.А.
Разработка волоконно-оптического рассеивателя для применения фотодинамической терапии и оценка его влияния на буккальный эпителий 351

Севрюков Ф.Е., Панасейкин Ю.А., Каплан, Капинус В.Н., Спиченкова И.С. М.А., Полькин В.В., Исаев П.А., Дербугов Д.Н., Васильков С.В., Медведев В.С.
Фотодинамическая терапия при раке слизистой оболочки полости рта 352

Штин В.И., Новиков В.А., Чойнзонов Е.Ц., Меньшиков К.Ю., Черемисина О.В.
Лечение и реабилитация больных с опухолями средней зоны лица 353

Шаназаров Н.А., Ташпулатов Т.Б., Туржанова Д.Е.
Фотодинамическая терапия в лечении базальноклеточного рака кожи в Казахстане 354

Шаназаров Н.А., Сарсебеков Е.К., Шолох П.И., Ташпулатов Т.Б., Туржанова Д.Е.
Фотодинамическая терапия при комплексном лечении поверхностных форм рака мочевого пузыря 355

Козлов С.В, Каганов О. И., Морятов А.А., Орлов А.Е. , Кассиров Д.А. , Копылов А.В.
Флуоресцентная диагностика и фотодинамическая терапия злокачественной меланомы кожи 356

Козлов С.В, Каганов О. И., Морятов А.А., Орлов А.Е. , Круглова И.И., Файнштен В.И. , Нагорнов А.Н.
Малоинвазивные методы лечения рака легкого 357

Бенберин В.В., Шаназаров Н.А.
Фотодинамическая терапия в паллиативной онкологии: 4 летний опыт в Казахстане 358

ЭКСПЕРИМЕНТАЛЬНАЯ ОНКОЛОГИЯ

Тищенко В.К., Петриев В.М., Михайловская А.А., Екатова Т.Ю., Федорова А.В.
Фармакокинетика производного аминоглюкозы, меченного 68Ga, в норме и при некоторых патологических процессах 362

Колпаков С.А., Колпакова Е.П., Ситковская А.О., Златник Е.Ю., Филиппова С.Ю., Бондаренко Е.С., Кит О.И.
Генерация дендритных клеток с помощью вирусного лизата опухолевых клеток in vitro 363

Ситковская А.О., Златник Е.Ю., Тимофеева С.В., Ващенко Л.Н., Кечеджиева Э.Э., Позднякова В.В.
Экспансия лимфоцитов, полученных от больных раком молочной железы Исследование in vitro 364

Ситковская А.О., Златник Е.Ю., Филиппова С.Ю., Ващенко Л.Н., Кечеджиева Э.Э.
Исследование возможности применения интерлейкина-7 и интерлейкина-15 для генерации лимфокин-активированных киллеров. Культуральный этап 365

Ситковская А.О., Златник Е.Ю., Шамова Т.В., Бондаренко Е.С., Ващенко Л.Н., Кечеджиева Э.Э.
Применение метода иммуномагнитной сепарации при генерации лимфокин-активированных киллеров, полученных от больных раком молочной железы in vitro 366

Колпаков С.А., Колпакова Е.П., Ситковская А.О., Златник Е.Ю., Филиппова С.Ю., Межевова И.В., Бондаренко Е.С., Росторгуев Э.Е., Игнатов С.Н.1, Кит О.И.
Неклассифицированные ротавирусы группы К оказывают цитотоксическое действие на культуры клеток глиобластом T98G И U87MG in vitro 367

Коровкина Э.П., Бирюков А.П., Орлов Ю.В., Арчегова М.Г.
Структура заболеваемости и смертности от злокачественных образований среди пациентов учреждений здравоохранения ФМБА России 369

Шкурников М. Ю.
Различия в работе ферментов Drosha и Dicer в образцах клеточных моделей кишечного барьера и лимфатического узла 370

Шкурников М. Ю.
Способ получения клеточной модели для исследования вируса SARS-CoV-2 на основе клеток линии колоректального рака 372

Ибрагимова М.К., Цыганов М.М., Литвяков Н.В.
Полнотранскриптомный анализ экспрессии генов в опухоли молочной железы с амплификацией длинного плеча 8 хромосомы 373

Литвинова Т.М., Церковский Д.А., Косенко И.А., Пранович И.М.
Сравнительная оценка влияния двух видов лазерных технологий на рост и метастазирование экспериментальных опухолей 374

Замулаева И.А., Абрамова М.Р., Матчук О.Н., Липунов Н.М., Мкртчян Л.С., Крикунова Л.И.
Влияние высокомолекулярной гиалуроновой кислоты на популяцию стволовых клеток рака молочной железы линии MCF-7 376

Матчук О.Н., Замулаева И.А.
Экспериментальные и клинические подходы к элиминации и повышению радиочувствительности опухолевых стволовых клеток 377

Филиппова С.Ю., Ситковская А.О., Позднякова В.В.
Стерилизация раствора альгината автоклавированием подавляет пролиферацию инкапсулированных клеток 378

Мурунова Ю. Н., Абунагимов В.М.
Сравнительный анализ эффективности неоадъювантной системной терапии HER2-позитивного рака молочной железы с оценкой лечебного патоморфоза 380

Горошинская И.А., Качесова П.С., Франциянц Е.М., Сурикова Е.И., Немашкалова Л.А., Медведева Д.Е., Маслов А.А., Кит О.И.
Глутатионовая система в ткани опухоли разных гистотипов рака желудка и при регрессе опухолей в эксперименте 381

Круглова И.А., ДенисенкоА.Н. , Уткин О.В., Зиновьев С.В.
Взаимосвязь уровня ЦОК с морфологической формой опухоли: экспериментальное исследование 382

Шаназаров Н.А., Сейдалин Н.К., Жаппаров Е.И., Арипжанова Г.О.
Замена однонуклеотидных оснований у больных раком молочной железы в казахской популяции 383

Гельм Ю.В., Пасова И.А., Абакушина Е.В.
Влияние клеточной иммунотерапии на цитокинопродукцию лимфоцитов онкологических больных 384

Кулинич Т.М., Крастелев Е.Г., Быков Ю.А., Смирнов В.П., Шишкин А.М., Иванов А.В., Боженко В.К.
Исследование воздействия фотонного излучения сверхвысокой мощности на опухолевые в условиях in vitro 386

НЕРАСПРЕДЕЛЁННЫЕ ТЕЗИСЫ

Никитина В. П. Женило О. Е. Вереникина Е. В.
Оценка отдельных параметров гипофизарно-надпочечниковой системы больных раком тела матки 390

Ахметзянов Ф.Ш., Саетгараев А.К., Шаймарданов И.В., Егоров В.И., Садыков К.К., Ахметзянова Ф.Ф.
УЗИ Ччетырехглавой мышцы бедра для прикроватного скрининга недостаточности питания и дефицита белка у гериатрических больных с колоректальным раком,осложненным о ой кишечной непроходимостью 390

Ахметзянов Ф.Ш., Балтаева Д.А., Ахметзянова Ф.Ф., Кхан М.А.
Уровень альбуминов и общего белка у пациентов после гастрэктомии 391

Ахметзянов Ф.Ш., Рувинский Д.М., Богоутдинова Ф.М., Розенгартен М.В., Минияров И.Р., Тимерзянов А.И., Садыков К.К., Ахметзянова Ф.Ф.
Опыт минилапоротомной правосторонней гемиколэктомии 392

Ахметзянов Ф.Ш., Шакиров Р.Р., Ахметзянова Р.Ф., Ахметзянова Ф.Ф.
Сравнительный анализ раннего постманипуляционного периода у пациентов с раком поджелудочной железы, осложненного механической желтухой 393

Секция: онкогинекологии

ЗНАЧЕНИЕ ПЦР ИССЛЕДОВАНИЯ В ОПРЕДЕЛЕНИИ ХРОНИЧЕСКОЙ ИНФЕКЦИИ И ЕЕ ВЛИЯНИЕ НА ФОРМИРОВАНИЕ КЛИНИКО-МОРФОЛОГИЧЕСКИХ ВАРИАНТОВ РАКА ТЕЛА МАТКИ

Моисеенко Татьяна Ивановна
ФГБУ «НМИЦ онкологии» Минздрава РФ
г. Ростов-на-Дону, ул.14 линия 63.
Франциянц Елена Михайловна
ФГБУ «НМИЦ онкологии» Минздрава РФ
г. Ростов-на-Дону, ул.14 линия 63.
Непомнящая Евгения Марковна
ФГБУ «НМИЦ онкологии» Минздрава РФ
г. Ростов-на-Дону, ул.14 линия 63.
Черникова Наталья Викторовна
(chernicova@rambler.ru 8 (918) 554 77 33)
ФГБУ «НМИЦ онкологии» Минздрава РФ
г. Ростов-на-Дону, ул.14 линия 63.
Мягкова Татьяна Юрьевна
ФГБУ «НМИЦ онкологии» Минздрава РФ
г. Ростов-на-Дону, ул.14 линия 63.
Порываев Юрий Алексеевич
ФГБУ «НМИЦ онкологии» Минздрава РФ
г. Ростов-на-Дону, ул.14 линия 63.

Ключевые слова:
ПЦР исследование ткани рака эндометрия.

SIGNIFICANCE OF PCR ASSAY IN DETERMINING CHRONIC INFECTION AND ITS EFFECT ON THE FORMATION OF CLINICAL AND MORPHOLOGICAL TYPES OF ENDOMETRIAL CANCER

Tatiana I. Moiseenko,
National Medical Research Centre for Oncology,
Rostov-on-Don, 14 liniya, 63.
Elena M. Frantsiyants,
National Medical Research Centre for Oncology,
Rostov-on-Don, 14 liniya, 63.
Evgenia M. Nepomnyashchaya,
National Medical Research Centre for Oncology,
Rostov-on-Don, 14 liniya, 63.
Natalia V. Chernikova
(chernicova@rambler.ru 8(918)554 77 33),
National Medical Research Centre for Oncology,
Rostov-on-Don, 14 liniya, 63.
Tatiana Yu. Myagkova,
National Medical Research Centre for Oncology,
Rostov-on-Don, 14 liniya, 63.
Yuriy A. Poryvaev,
National Medical Research Centre for Oncology,
Rostov-on-Don, 14 liniya, 63.

Key words:
PCR assay of endometrial cancer tissue

Цель исследования: определить значимость хронический инфекции гениталий в формировании клинико-морфологических вариантов рака тела матки.

Материалы и методы: в исследование включены данные анамнеза, клинического течения и морфологических особенностей рака тела матки у 180 больных разных возрастных групп, в зависимости от характера инфицирования ткани карциномы эндометрия по результатам ПЦР. По возрастным категориям: менопаузальных больных было 75%; перименопаузальных – 18,3%; больных репродуктивного возраста – 6,7%. Преимущественным гистотипом рака эндометрия в 87% случаев оказалась эндометриоидная аденокарцинома; в 13% установлены агрессивные светлоклеточная, серозно-папиллярная и аденоплоскоклеточная карциномы.. Методом ПЦР определяли наличие в опухоли инфекционного агента бактериального и/или вирусного происхождения.

Результаты исследования. По результатам ПЦР – исследования ткани рака эндометрия в 62% случаев было установлено инфицирование опухоли микроорганизмами: хламидиями, цитомегаловирусами и вирусами простого герпеса. Из указанного числа смешанная (бактериальная и вирусная) инфекция обнаружена в 83% опухолей; комбинированная вирусная – в единичных случаях; моноинфекция (бактериальная или вирусная) – в 16% образцов. Опухоли с отсутствием инфекционного агента были обнаружены у больных в пери- и менопаузе. Макроскопически инфицированные опухоли эндометрия у менопаузальных больных были представлены инфильтративно-язвенными процессами с глубоким инвазивным ростом и преимущественно G2-3, дифференцировкой. Аналоги-

ческого характера инфицированные опухоли у больных репродуктивного возраста имели экзофитный рост и отличались меньшей агрессивностью (G1-2, дифференцировка). У больных репродуктивного возраста с выявленной моноинфекцией в 43% случаев обнаружены наиболее благоприятные варианты РЭ; очаги G1- эндометриоидной аденокарциномы на фоне атипической железистой гиперплазии эндометрия. Следует отметить, что у больных в глубокой менопаузе с опухолью, инфильтрированной вирусными агентами, на фоне атрофичного эндометрия развивались агрессивные гистотипы РТМ.

Заключение. Сопутствующая хроническая инфекция в карциноме эндометрия оказывает прямое влияние на формирование морфологического типа и агрессивность опухоли. Выявлена зависимость и от возраста пациентки. Отсутствие инфекции в карциноме эндометрия, по данным ПЦР, особенно у пациенток постменопаузального возраста возможно, свидетельствует о недостаточной информативности ПЦР метода и побуждает осваивать дополнительные методы исследований инфекционного агента.

ТОТАЛЬНАЯ ТАЗОВАЯ ПЕРИТОНЭКТОМИЯ ПРИ РАКЕ ЯИЧНИКОВ IIB СТАДИИ

[1]Доломанова Е.В., [2]Трухан А.В., [1]Мавричев С.А.
[1] Республиканский научно-практический центр онкологии и медицинской радиологии им. Н.Н Александрова,
[2] Белорусская медицинская академия последипломного образования
[1,2] аг. Лесной, Минский район, Минская область, Беларусь

Трухан А.В. – annavladimir@rambler.ru, +375291985715

TOTAL PELVIC PERITONECTOMY IN OVARIAN CANCER IIB

E. Dalamanava, H. Trukhan, S. Mavrichev
1 N.N. Alexandrov National Cancer Center,
2 Belarusian Medical Academy of Postgraduate Education
1,2 p. Lesnoy, Minsk district, Minsk region, Belarus

Key words:
total pelvic peritonectomy, ovarian cancer IIB

Ключевые слова:
тотальная тазовая перитонэктомия, рак яичников IIB

Актуальность: IIB стадия рака яичников характеризуется метастатическим поражением или вовлечением париетальной и/или висцеральной брюшины таза и/или вовлечением в опухолевый процесс клетчатки таза, мочевого пузыря, прямой, ободочной кишки в пределах таза. Усовершенствование циторедуктивных операций с использованием тотальной тазовой перитонэктомии при раке яичников представляется весьма актуальным в современной онкогинекологии.

ДРАЙВЕРНЫЕ МУТАЦИИ ПРИ ПЛОСКОКЛЕТОЧНОМ РАКЕ НАРУЖНЫХ ЖЕНСКИХ ПОЛОВЫХ ОРГАНОВ В МНОГОНАЦИОНАЛЬНОМ РЕГИОНЕ, РАСПОЛОЖЕННОМ НА ЮГО-ВОСТОКЕ ЕВРОПЕЙСКОЙ ЧАСТИ РОССИИ

А.В. Султанбаев[1,2], К.В. Меньшиков [1,3], И.Р. Минниахметов[2], Н.И. Султанбаева[1], Ш.И. Мусин1, К.Т. Ахметгареева[3]

ГАУЗ «Республиканский клинический онкологический диспансер» МЗ РБ, г. Уфа, РФ[1]
ГБУЗ «Республиканский медико-генетический центр» МЗ РБ, г. Уфа, Россия[2]
ФГБОУ «Башкирский государственный медицинский университет» МЗ РФ, г. Уфа, РФ[3]

Ключевые слова
Плоскоклеточный рак вульвы, драйверные мутации, TP53, BFAF, KRAS, MSIh.

Аннотация
Рак вульвы (РВ) характеризуется агрессивным течением, склонностью к раннему метастазированию и определенными трудностями в лечении. В канцерогенезе РВ, как и других злокачественных новообразований, важную роль играют генетические факторы и внешние канцерогены. Драйверные мутации влияют на канцерогенез (РВ), чувствительность к противоопухолевым препаратам, и являются одним из важных факторов прогноза. РВ ассоциирован с возрастом, имеет многофакторную природу развития.
Целью нашего исследования явилось определение частоты различных видов драйверных мутаций при плоскоклеточном раке женских наружных половых органов.

Материалы и методы.
В работе оценивались результаты исследования драйверных мутаций – TP53, BFAF, KRAS, MSIh среди пациенток с плоскоклеточным инвазивным РВ, проживающих в регионе расположенной на юго-востоке Европейской части России. В исследование включено 52 пациентки в период с 2019-2020 годы. У всех пациенток верифицирован инвазивный плоскоклеточный РВ. Средний возраст пациенток 66,6 лет, первичные опухоли в 45 (86,5%) случаях, рецидивные в 7 (13,5%). Все пациентки перенесли хирургическое лечение. Материалом для исследования служили парафиновые блоки опухолевой ткани. Исследование диагностического материала выполнялось путем молекулярно-генетического секвенирования по Сэнгеру. Всего было протестировано 52 образца опухолевой ткани. Из них мутация в гене BFAF не была выявлена ни в одном случае. Мутация в гене KRAS была выявлена в 3 (5,8%) случаях. Микросателитная нестабильность MSIh выявлена у 32 пациенток (62,7%). Мутация в гене TP53 выявлена в 33 случаях (63,5%), из них 19 (57,6%) P72R в гомозиготном состоянии, 11 (33,3%) P72R в гетерозиготном состоянии, 3 (9,1%) R248Q в гетерозиготном состоянии.

Заключение.
Определение драйверных мутаций при плоскоклеточном раке женских наружных половых органов позволяет сформировать более точный молекулярный подтип опухоли и позволяет персонифицировать подход к лечению данной категории больных. Наличие драйверных мутаций является важным прогностическим и предиктивным фактором.
Учитывая высокую эффективность терапии препаратами ингибиторами контрольных точек иммунитета, при выявлении микросателитной нестабильности для пациентов открываются новые перспективы в лечении.

ЭПИДЕМИОЛОГИЧЕСКИЕ АСПЕКТЫ РАКА ЯИЧНИКА В АНДИЖАНСКОЙ ОБЛАСТИ

Мамарасулова Д.З., Валидова А.Ф., Усмонов У.Д., Мамарасулова С.Р., Туланов Д.Ш.

Андижанский государственный медицинский институт, Андижан, Узбекистан,
170127, Республика Узбекистан,
город Андижан, улица Ю.А.Атабекова, 1.
e-mail: dilya2580559@gmail.com.
Tel.: +998902580559

Ключевые слова:
рак яичника, эпидемиология.

Актуальность. Известно, что злокачественные новообразования яичников являются одной из актуальных проблем в онкогинекологии. Это объясняется как частотой опухолевого процесса этой локализации в структуре новообразований женской половой системы, так и высокой летальностью. В Республике Узбекистан злокачественные новообразования яичников занимает третье место среди злокачественных опухолей женской репродуктивной системы и являются ведущей причиной смерти у онкогинекологических больных. Наибольший удельный вес в структуре онкологической заболеваемости женского населения в Андижанской области имеют злокачественные новообразова-

ния молочной железы. Рак яичников среди онкогинекологических патологий находится на втором месте после рака шейки матки. Но, в последние 3 года отмечается незначительное снижение данной патологии. В связи вышеизложенным данным, назрела необ необходимость проанализировать эпидемиологическую обстановку рака яичника по материалам архива Андижанского областного онкологического диспансера.

Цель. Изучить эпидемиологическую обстановку заболеваемости рака яичников в Андижанской области в разрезе районов.

Пациенты и методы. Материалом изучения и обработки служили отчетные данные и амбулаторные карты больных раком яичника за период 2016 по 2018 годы по области.

Результаты. При анализе статистических данных и амбулаторных карт больных раком яичника по районам Андижанскую области получены следующие результаты. В 2016 году всего было выявлено 66 больных раком яичников, из них основную массу составили больные из г.Андижана 12 (18,1%), в Андижанском районе выявлено 10 (15,5%) больных, во всех других районах кроме Улугнарского выявлены разные количества больных. За период 2017 года выявлено 63 больных, что на 3 больных меньше предыдущего года. В разрезе районов, было обнаружено высокая заболеваемость в Асакинском раойне, 7 (11,11%), а в Жалакудукском, Избосканском районах выявлено по 6 (9,57%) больных. В Ханабадском и Улугнарском районах было взято на учет по одному больному 1 (1,5%). В 2018 году выявлено всего 61 больная. Наибольшее количество больных в Андижанском районе 12 (19,6%). Кроме Бузского района во всех других районах выявлены разные количества больных.

Заключение. За период 2016-2018 годы имеется незначительная тенденция снижения показателей заболеваемости раком яичников в целом по Андижанской области. Но отсутствие выявляемости рака яичников в Улугнарском и Бузском районах диктует о необходимости более детального изучения причин низких показателей данной патологии в этих районах и улучшить работу, как среди населения, так и среди медицинских работников на уровне первичного звена по своевременной диагностике рака яичников.

ТОТАЛЬНАЯ ТАЗОВАЯ ПЕРИТОНЭКТОМИЯ ПРИ РАКЕ ЯИЧНИКОВ IIB СТАДИИ

[1]Доломанова Е.В., [2]Трухан А.В., [1]Мавричев С.А.

[1] Республиканский научно-практический центр онкологии и медицинской радиологии им. Н.Н Александрова,
[2] Белорусская медицинская академия последипломного образования
[1,2] аг. Лесной, Минский район, Минская область, Беларусь

Трухан А.В. – annavladimir@rambler.ru, +375291985715

TOTAL PELVIC PERITONECTOMY IN OVARIAN CANCER IIB

E. Dalamanava, H. Trukhan, S. Mavrichev

[1] N.N. Alexandrov National Cancer Center,
[2] Belarusian Medical Academy of Postgraduate Education
[1,2] p. Lesnoy, Minsk district, Minsk region, Belarus
Key words: total pelvic peritonectomy, ovarian cancer IIB

Ключевые слова: тотальная тазовая перитонэктомия, рак яичников IIB

Актуальность: IIB стадия рака яичников характеризуется метастатическим поражением или вовлечением париетальной и/или висцеральной брюшины таза и/или вовлечением в опухолевый процесс клетчатки таза, мочевого пузыря, прямой, ободочной кишки в пределах таза. Усовершенствование циторедуктивных операций с использованием тотальной тазовой перитонэктомии при раке яичников представляется весьма актуальным в современной онкогинекологии.

Целью работы являлась оценка результатов

лечения пациенток, страдающих раком яичников IIB стадии, с использованием метода тотальной тазовой перитонэктомии.

Пациенты и методы. В ретроспективную (контрольную группу) вошли все пациентки, страдающие РЯ IIB стадии, пролеченные с января 2003 по декабрь 2008 годы в онкогинекологическом отделении РНПЦ ОМР им. Н.Н. Александрова до внедрения метода тотальной тазовой перитонэктомии (n=33). В исследуемую группу с использованием метода, вошли 79 пациенток. Медиана возраста пациенток исследуемой группы составила 53 года (от 20 до 84 лет), медиана возраста пациенток контрольной группы составила 55 лет (от 21 до 84 лет) (p=0,37). Оценка выживаемости проводилась методом Каплан-Майера.

Результаты. Всем пациенткам исследуемой группы выполнялась тотальная тазовая перитонэктомия в дополнение к пангистерэктомии и оментэктомии. В ходе циторедуктивной операции данный объем мог быть дополнен регионарной лимфодиссекцией или резекцией смежных органов. Так 5 пациенткам из 79 исследуемой группы выполнена комбинированная операция, при которой дополнительно к пангистерэктомии и тазовой перитонэктомии выполнена резекция ректо-сигмоидного соединения. В данной группе отмечено 2 осложнения IIIB степени, согласно классификации Клавьена (несостоятельность межкишечного анастомоза). Так же необходимо выделить группу из 11 пациенток, которым кроме тазовой перитонэктомии выполнена тазовая и забрюшинная ЛАЭ, в данной группе отмечено 4 случая осложнений II степени (лимфоррея), одно осложнение IIIA степени (лимфокиста с необходимостью ее дренирования) и 1 осложнение IIIB степени (некроз стенки мочеточника).

В группе пациенток с пангистерэктомией и только тазовой перитонэктомией отмечено всего 6 случаев осложнений II степени (гипопротеинемия и анемия с необходимостью гемотрансфузии), при этом тяжелых осложнений III, IV, V степени не отмечено.

В результате анализа непосредственных результатов лечения пациенток, страдающих раком яичников IIB стадии установлено, что при использовании разработанного метода клинически значимые осложнения отсутствуют.

5-летняя выживаемость до прогрессирования в исследуемой группе составила 71,7% (SE 5,1%), в контрольной – 51,5% (SE 8,7%), разница в 5-летней выживаемости без прогрессирования отмечена более 20%. Общая выживаемость различается клинически значимо и с уровнем статистической значимости p=0,066: 5-летняя общая выживаемость составила соответственно 88,3% (SE 3,7%) и 66,7% (SE 8,2%). Следует указать, что 30,1 % пациенток из контрольной группы в последующем были выполнены вторичные циторедукции с выполнением тазовой перитонэктомии по поводу рецидивов в малом тазу.

Скорректированная 5-летняя выживаемость пациентов с РЯ II стадии, которые пролечены с 2008 по 2013 годы в условиях РНПЦ составила 93,4±3,2%, в других учреждениях Республики - 76,0±2,1%, при этом, различия статистически значимы (Z=4.55, p <0.001).

Поскольку тотальная тазовая перитонэктомия при IIB стадии в рамках исследования выполнялась только в РНПЦ ОМР, представленные данные выживаемости отличаются, различия для 5-летней скорректированной выживаемости составляют 17,6%.

Заключение.

Использование данного метода позволит повысить эффективность хирургического метода лечения пациентов, страдающих раком яичников IIB стадии, повысить показатель 5-летней выживаемости без прогрессирования более, чем на 20% и 5-летнюю скорректированную выживаемость на 17,6%.

ЗАВИСИМОСТЬ РАСПРОСТРАНЕНИЯ РАКА ВУЛЬВЫ ОТ СРОКОВ АНАМНЕЗА ЗАБОЛЕВАНИЯ

Меньшиков К.В.[1], Султанбаев А.В.[2], Меньшикова И.А.[1], Липатов Д.О.[1]

e-mail kostik06@bk.ru

[1]ФГБОУ ВО «Башкирский государственный медицинский университет» Минздрава России, Россия, г. Уфа, ул. Ленина, 3
[2]ГАУЗ «Республиканский клинический онкологический диспансер» Минздрава Республики Башкортостан, Россия, г. Уфа, Проспект Октября, 73/1

THE DEPENDENCE OF THE SPREAD OF VULVAR CANCER FROM THE TERMS OF THE DISEASE HISTORY

Menshikov K.V[1]., Sultanbaev A.V[2]., Menshikova I.A.[1], Lipatov D.O.[1]
e-mail kostik06@bk.ru

[1]Bashkir state medical University of the Ministry of health of Russia, Ufa, Lenin street, 3
[2]Republican clinical oncological dispensary of the Ministry of health of the Republic of Bashkortostan, Russia, Ufa, October Ave., 73/1

Ключевые слова: рак вульвы, анамнез заболевания, неинвазивная форма рака вульвы.

Keyword: vulva cancer, history of the disease, non-invasive form of vulva cancer.

Опухолевый процесс, поражающий область наружных гениталий – рак вульвы (РВ) чаще диагностируется у женщин старше 60 лет и его удельный вес среди злокачественных опухолей половых органов за последние годы увеличивается. В России заболеваемость РВ составляет 2,6 случая на 100 тыс. женщин. Основной причиной неудовлетворительных отдаленных результатов при РВ является позднее обращение большинства пациенток в клинику, несмотря на то, что эта патология относится к опухолям наружной локализации.

Цель исследования: изучить зависимость распространения рака вульвы от сроков обращаемости пациентов в специализированные клиники.

Пациенты и методы. Изучен анамнез развития рака вульвы у 324 больных, находившихся на стационарном лечении в ГБУЗ РКОД МЗ РБ (г. Уфа) в 2015-2019 годах.

Результаты. Ежегодно в Республике Башкортостан диагностируется около 60 случаев заболевания раком вульвы. В период проведенного исследования (2015-2019 г.) было выявлено 324 пациента с РВ. У 75% пациенток возраст был старше 60 лет. Важным аспектом в диагностике этой патологии является раннее обращение пациентов с жалобами в клинику. Так, была установлена закономерная связь между сроками постановки диагноза РВ и длительностью анамнеза заболевания. В основном, женщины с симптомами РВ обращались за медицинской помощью в ранние сроки, от 3 до 6 месяцев. У 85% женщин с «коротким» анамнезом заболевания были диагностированы неинвазивная форма и I стадия РВ. В более поздние сроки обращения к врачу наблюдалось увеличение степени распространенности опухоли: в 90% случаев были установлены III-IV стадии заболевания.

Заключение. Таким образом, более раннее обращение больных при появлении первых симптомов и жалоб дает возможность осуществить раннюю диагностику и провести полноценное и своевременное лечение.

ОПЫТ ПРОВЕДЕНИЯ РАДИКАЛЬНОЙ ТРАХЕЛЭКТОМИИ С ТРАНСПОЗИЦИЕЙ МАТКИ В КОМБИНИРОВАННОМ ОРГАНОСОХРАНЯЮЩЕМ ЛЕЧЕНИИ ИНВАЗИВНОГО РАКА ШЕЙКИ МАТКИ IБ СТАДИЙ

[1]Чернышова А.Л., [2]Антипов В.А., [1]Коломиец Л.А.

[1] Научно-исследовательский институт онкологии, Томский национальный исследовательский медицинский центр Российской академии наук, г. Томск, Россия, 634009, г. Томск, пер. Кооперативный, 5. E-mail: alacher@list.ru

[2] Городская клиническая больница №24 Департамента здравоохранения города Москвы

Россия, 127015, г. Москва, Писцовая, д. 10, E-mail: gkb24@zdrav.mos.ru

Чернышова Алена Леонидовна

доктор медицинских наук, профессор РАН, ведущий научный сотрудник отделения гинекологии, НИИ онкологии, Томский НИМЦ (г. Томск, Россия), E-mail: alacher@list.ru, тел. 89138246072

Ключевые слова: рак шейки матки, трахелэктомия, транспозиция матки.

EXPERIENCE OF PERFORMING RADICAL TRACHELECTOMY WITH UTERINE TRANSPOSITION IN ORGAN-PRESERVING TREATMENT OF STAGE IB INVASIVE CERVICAL CANCER

[1]Chernyshova A.L., [2]Antipov V.A., [1]Kolomiets L.A.,

[1] Cancer Research Institute, Tomsk National Research Medical Center, Russian Academy of Sciences, 5, Kooperativny Street, 634009-Tomsk, Russia, e-mail: alacher@list.ru

[2] Municipal Clinical Hospital №24, Moscow Health Department, 10, Pistsovaya Street, 127015-Moscow, Russia, e-mail: gkb24@zdrav.mos.ru

Key words: cervical cancer, trachelectomy, reproductive function.

Приоритетным направлением современной онкологии является разработка и внедрение органосохраняющих методов лечения у больных репродуктивного возраста. В настоящее время разработан целый ряд новых технологий, которые позволяют улучшить как онкологические, так и репродуктивные результаты органосохраняющего лечения у больных инвазивным раком шейки матки I стадии в репродуктивном возрасте.

Основная цель разрабатываемой методики лечения– расширение показаний для проведения органосохраняющего лечения у больных инвазивным раком шейки матки I Б- II стадий. А также сохранение и улучшение условий для осуществления репродуктивной функции за счет разработки новых технологичных подходов.

В настоящее время авторами из Латинской Америки представлены единичные сообщения, касающиеся транспозиции матки у пациенток со злокачественными опухолями шейки матки, влагалища и прямой кишки. В данной публикации представлена техника транспозиции матки для сохранения фертильности у пациентов, которым требуется лучевая терапия таза. Транспозиция матки была разработана на основе адаптации хорошо зарекомендовавших себя хирургических

методов с целью удержания матки и придатков вне поля лучевой терапии, чтобы сохранить их функцию. Техника транспозиции матки представлена шаг за шагом, с обсуждением литературы, которая послужила основой для разработки методики. Технические детали, касающиеся возможных осложнений и их последствий, также обсуждаются. Хотя его основы определены, необходимость в улучшении остается. Результаты методики ожидают рассмотрения и требуют дальнейшего изучения.

В представленной работе описан опыт проведения радикальной трахелэктомии с транспозицией матки в составе комбинированного лечения больных раком шейки матки IБ2 стадий. Предлагаемая комбинация лечебных мероприятий позволяет обеспечить функциональную сохранность матки и придатков у пациенток с инвазивными формами рака шейки матки нуждающихся в проведении комбинированного лечения, т.е. выполнении расширенной операции с последующим лучевым или химиолучевым воздействием на область малого таза. Основным техническим приемом является транспозиция матки с придатками, выполняемая в составе радикальной абдоминальной (или лапароскопической) трахелэктомии, позволяющая вывести маточно-овариальный комплекс из зоны лучевой нагрузки. По завершении лучевого лечения матку с придатками «возвращают» в малый таз и формируют маточно-влагалищный анастомоз при помощи имплантат из никелида титана. Самостоятельная беременность, а так же использование вспомогательных репродуктивных технологий разрешаются по прошествии наиболее вероятного срока реализации отдаленных метастазов.

Данное исследование показывает достаточно большие перспективы совершенствования органосохраняющего лечения в онкогинекологии, при этом актуальность практического применения предложенных медицинских технологий не вызывает сомнений. На основании уже известных опубликованных исследований и результатов нашей работы можно однозначно сделать вывод о необходимости тесной консолидации врачей акушеров-гинекологов, онкологов и репродуктологов для решения вопросов о способах достижения и вынашивания беременности.

ТРОМБОЦИТОЗЫ КАК КРИТЕРИЙ РИСКА ОСЛОЖНЕНИЙ В ПРОЦЕССЕ КОМБИНИРОВАННОГО ЛЕЧЕНИЯ ОПУХОЛЕЙ ЖЕНСКОЙ РЕПРОДУКТИВНОЙ СИСТЕМЫ

Полуэктова М.В., Глебова С.Е., Крикунова Л.И., Чиркова Т.В., Быкова Е.А.

Медицинский радиологический научный центр им. А.Ф.Цыба – филиал ФГБУ «НМИЦ радиологии» Минздрава России
249036, Россия, Калужская область, Обнинск, ул. Королева,4
E-mail: poluaktova@mrcc.obninsk.ru

THROMBOCYTOSIS AS A CRITERION OF RISK FOR COMPLICATIONS INDUCED BY COMBINED THERAPY FOR WOMEN WITH MALIGNANT DISEASES

Poluektova M.V., Glebova S.Y., Krikunova L.I., Chirkova T.V., Bykova E. A.

A.F. Tsyb Medical Radiological Research Center – Branch of the Federal State Budget Institution “National Medical Research Center of Radiology” of the Health Ministry of the Russian Federation 4, Koroleva street, Obninsk, Kaluga,s region, 249036, Russia
E-mail: poluaktova@mrcc.obninsk.ru

Ключевые слова: онкология, тромбоцитоз, гиперкоагуляция, опухоли женской репродуктивной системы.
Key words: oncology, thrombocytosis, hypercoagulability, tumors of the female reproductive system.

Цель. Изучить клиническую значимость тромбоцитарного звена системы гемостаза у больных онкозаболеваниями репродуктив-

ной системы.

Пациенты и методы. Проведен ретроспективный анализ показателей тромбоцитарного звена (ТЗ) и плазменной коагуляции (ПК) у 325 женщин: 225 больных, прошедших противоопухолевое лечение в клинике МРНЦ с 2013 по 2016 гг. Медиана возраста 56 лет (20,87). По морфологии первичной опухоли пациенты распределились: гинекологический рак (ГР) (рак тела и шейки матки, рак яичников), n=75; рак молочной железы (РМЖ), n=75; доброкачественные новообразования органов репродуктивной системы (гиперплазия эндометрия, миомы, мастопатии) , n=75. По той же схеме обследованы здоровые женщины, n=100. Медиана возраста 64 года (38,81). Из показателей ТЗ использовали количество, общий и средний объем тромбоцитов, гистограммы их распределения по объему, морфологические признаки тромбоцитов. Из показателей ПК: растворимые фибрин-мономерные комплексы и активность фибринолиза. Больные ГР, РМЖ (n=150) разделены на 3 группы: 1-я имеет нормальные показатели ТЗ и ПК(ТР ≤250 Г/л), 2-я группа - ТР 250≤ 400 Г/л и повышенные показатели ПК), 3-я группа - ТР >400Г/л и повышенные значения показателей ПК. Каждой группе присвоена степень риска: низкая, умеренная, высокая соответственно, которая оценивалась по прогрессированию основного заболевания (рецидивы, метастазы), по наличию воспалительных, тромботических и геморрагических осложнений. Для статистической обработки использовали непараметрический критерий Манна-Уитни, параметрический Т-критерий Стьюдента в рамках статистической программы SPSS, версия 17.

Результаты Анализ полученных результатов показал статистически значимые различия по выбранным показателям между больными злокачественными новообразованиями и контрольной группой: по тромбоцитам – медиана 415 Г/л (173,599) и 202 Г/л (180,244) соответственно (Т= 8, p<0,001). , РФМК - 13*10-2 г/л (5, 28) и 7,5* 10-2 г/л (4,5, 19) (Т=5,8, p<0,001), АФ - 340 мин (240, 420) и 300 мин (280,380) (Т= 5,4, p<0,001). Статистически значимые различия выявлены и при сравнении выбранных показателей между здоровыми и больными доброкачественными, доброкачественными и злокачественными новообразованиями (p<0,001). Показано, что в 1-ю группу риска вошли 28 % всех больных злокачественными новообразованиями, во вторую – 20% , 3-ю – 51%. По структуре третью группу риска составили больные ГР - 44% и РМЖ - 36%. Первоочередное значение имел уровень тромбоцитов. Медианы тромбоцитов соответственно по группам риска - 278 Г/л (172,398), 350 Г/л(210, 394) и 480 Г/л (406,957) Различия статистически значимы относительно значений первой группы (Т2 =4,7, Т3=7,9, p<0,001). Коэффициент корр корреляции между выбранными показателями во всех группах риска указывает на их взаимосвязь (rs=0,47). Сопоставление показателей нарушения системы гемостаза с клиническими данными, свидетельствующими о прогрессировании заболевания и воспалительных осложнениях, выявило прямую зависимость этих факторов. У больных третьей группы (высокий риск) осложнения распределились следующим образом: прогрессирование основного заболевания составило – 57%, воспалительные осложнения - 13%, тромботические осложнения – 3%, геморрагические осложнения – 3%, сочетанные осложнения – 24%.

Заключение. Показано, что параметры тромбоцитарного звена и плазменной коагуляции больных раком женщин по сравнению с данными, полученными у здоровых лиц, больных доброкачественными новообразованиями демонстрируют повышение тромбогенной активности крови. Тромбоцитозы можно рассматривать как критерий риска прогрессирования опухолевого процесса, снижение эффективности лечения, наличия воспалительных осложнений в процессе противоопухолевого лечения злокачественных новообразований женской репродуктивной системы.

АНАЛИЗ РЕЗУЛЬТАТОВ ЛЕЧЕНИЯ ОВАРИАЛЬНОГО РАКА, ОСЛОЖНЕННОГО ПЕРИТОНЕАЛЬНЫМ КАНЦЕРОМАТОЗОМ

[1,2,3]Шелехов А.В., [1,2,3]Дворниченко В.В., [1,2,3]Расулов Р.И., [1]Радостев С.И., [1]Мориков Д.Д., [1,2]Медведников А.А., [1,3]Ушакова И.В., [1]Козьмин С.В., [1]Пленкин С.М., [1]Захаров А.Г., [1]Николаева Н.А., [1]Литвинцев А.А.

[1]Государственное Бюджетное Учреждение Здравоохранения «Областной диспансер» 664032, г. Иркутск, ул. Фрунзе, д. 32

[2]Федеральное государственное бюджетное образовательное учреждение высшего образования «Иркутский государственный медицинский университет» Кафедра онкологии и лучевой терапии 664022, г. Иркутск, ул. 3 июля, д. 8

[3]Филиал ФГБОУ ДПО «Российская медицинская академия непрерывного профессионального образования» Министерства здравоохранения Российской Федерации 664049, г. Иркутск, микрорайон Юбилейный, д. 100

Шелехов Алексей Владимирович

avshirkru@yandex.ru

Цель работы: внедрение в практику применения циторедуктивных оперативных пособий с методом гипертермической интраоперационной интраперитонеальной химиотерапии (ГИИХ) при раке яичников 3С стадии.

Пациенты и методы: Исследование выполнено на базе ГБУЗ ООД г. Иркутска, период работы 2013 — 2019 гг. В исследование было включено 121 пациент, с диагнозом рак яичников 3С стадии, которые были распределены на 2 группы:

Группа клинического сравнения (ГКС): пациентки с диагнозом рак яичников III С стадии - 53 человека, где выполнена интервальная субоптимальная циторедуктивная операция в объеме экстирпации матки с придатками, резекции большого сальника..

Основная группа (ОГ) - пациентки с диагнозом рак яичников III С стадии (n = 68), где выполнялась циторедуктивное вмешательство в объеме полной или оптимальной циторедукции, включающее не только экстирпацию матки с придатками, оментэктомию, но и удаление части органов, вовлеченных в опухолевый процесс. Основная группа подразделялась на основную группу 1 (ОГ 1) и основную групп 2 (ОГ 2).

Основная группа 1 - пациентки с диагнозом рак яичников III С стадии (n = 39), при индексе перитонеального канцероматоза более 14, где выполнялась схема интервальной циторедукции.

Основная группа 2 – пациентки, с диагнозом рак яичников III С стадии, (n = 29), при индексе перитонеального канцероматоза менее 14, где выполнялась схема первичной циторедукции с технологией ГИИХ и 6 курсов адьювантной химиотерапии.

Результаты: При анализе продолжительности операции, медианы ИПК, количества послеоперационных дней, в последовательности ГКС – ОГ 1 – ОГ 2, происходит увеличение медианы продолжительности операции (p=0,005), индекса перитонеального канцероматоза (p=0,009), послеоперационного периода (p=0,011), что свидетельствует о более затруднительных условиях для выполнения циторедукции в ОГ 2 и продолжительной процедуре ГИИХ, более продолжительном периоде реабилитации. Рецидив в послеоперационном периоде в контрольной группе наступал на 10 ± 1,3 месяц, в то время как в ОГ 1 и ОГ 2 на 13 ± 1,5 месяц и 19 ± 6,3 месяц соответственно. При попарном анализе полученных результатов по критерию Breslow (Generalized Wilcoxon) p=0,059 (ГКС/ОГ 2) и p=0,046 (ГКС/ОГ 1).

В случае же удаления из результатов исследования пациентов с платинорезистентным раком в ОГ 1 и ОГ 2, анализ безрецидивной выживаемости показал, что в первые 6 месяцев в группах ГКС – ОГ 1 – ОГ 2 этот показатель составил соответственно 63,2% - 88,0% - 90,4%. Одногодичная безрецидивная выживаемость соответственно равнялась 37,5% - 63,2% - 60,1%, что в абсолютных числах составило 32 человека в группе контроля (у 62,5% в группе рецидив возник в первый год) и 11 +

7 человек в ОГ 1 и ОГ 2.
Сравнительный анализ результатов показал статистические различия по трем параметрам по всем парам в сравнении с группой контроля: Log Rank (Mantel-Cox) p=0,013 (ГКС/ОГ 2) и p=0,048 (ГКС/ОГ 1) Breslow (Generalized Wilcoxon) p=0,004 (ГКС/ОГ 2) и p=0,003 (ГКС/ОГ 1) Tarone-Ware p=0,006 (ГКС/ОГ 2) и p=0,009 (ГКС/ОГ 1).
Заключение: Индекс перитонеального канцероматоза является важным показателем, определяющим лечебную тактику и прогноз при распространенном раке яичников.
Выполнение полной циторедукции с применением процедуры ГИИХ как на 1-м этапе комплексного лечения рака яичников, так и в режиме интервальной циторедукции, достоверно увеличивает процент безрецидивной выживаемости в сравнении с выполнением интревальной субоптимальной циторедукции. Однако, процент послеоперационных осложнений и койко-день достоверно увеличивается при выполнении первичной полной циторедукции. Общей выживаемость имеет тенденцию к увеличению при использовании первичной полной циторедукции, однако данное предположение нуждается в увеличении.

СКРИНИНГ РАКА ЯИЧНИКОВ: МЕЖДУ НАДЕЖДОЙ И ОТЧАЯНИЕМ (ОБЗОРНЫЙ ДОКЛАД)

Сергеева Н.С.[1, 2], Маршутина Н.В.[1]
[1]МНИОИ им. П.А. Герцена - филиал ФГБУ «Национальный медицинский исследовательский центр радиологии» Министерства здравоохранения Российской Федерации, Российская Федерация, 125284, г. Москва, 2-ой Боткинский проезд, д.3
[2]ФГБОУ ВПО «Российский национальный исследовательский медицинский университет имени Н.И. Пирогова» Министерства здравоохранения Российской Федерации
Автор, ответственный за связь с редакцией: *Сергеева Наталья Сергеевна,*
e-mail: prognoz.01@mail.ru,

OVARIAN CANCER SCREENING: BETWEEN DESPAIR AND HOPE (REVIEW)

Sergeeva N.S.[1, 2], Marshutina N.V.[1]

[1]P.A. Hertsen Moscow Oncology Research Institute – Branch of the FSBI National Medical Research Radiological Centre, Ministry of Health of the Russia
Russia, 125284 Moscow, 2nd Botkinsky pas., 3.
[2]N.I. Pirogov Russian National Research Medical University, Ministry of Health of the Russia
Russia, 117997 Moscow, Ostrovityanova St., 1

Важнейшей составляющей противораковой борьбы, способной значимо улучшить выживаемость онкологических больных, считается раннее выявление злокачественных новообразований путем скрининга. Скрининговые программы целесообразно разрабатывать для новообразований, удельный вес которых в структуре заболеваемости и смертности высок, и для которых имеются эффективные методы лечения на ранних стадиях заболевания. Рекомендованные протоколы скрининга должны иметь доказанную эффективность и охватывать не менее 70% целевой группы обследуемых лиц.
В России показатель заболеваемости РЯ за последние 10 лет увеличился на 7,1%, и до настоящего времени 70-80% первичных пациенток имеют распространенный опухолевый процесс. Данное обстоятельство является одной из главных причин низкой 5-летней выживаемости больных РЯ.
Изучение возможности проведения скрининга, направленного на выявление РЯ с использованием опухолевых маркеров и/или ультразвукового исследования (УЗИ), было начато около 20 лет назад. Однако и сегодня нет строго доказанного снижения смертности от РЯ, выявленного в результате проведения скрининговых программ. Активно дискутируется в литературе вопрос о соотношении пользы и вреда от скрининга. В докладе обсуждаются основные протоколы скрининга и их результаты.

Исторически первый блок протоколов скрининга РЯ основан на комбинации исследования CA125 и одного из вариантов трансабдоминального УЗИ (ТАУЗИ), трансвагинального УЗИ (ТВУЗИ) или, позднее, цветного допплеровского картирования (ЦДК). На основе анализа динамики изменения CA125 были разработаны два алгоритма – ROC (Risk of Ovarian Cancer) и PEB (Parametric Empirical Bayes), а в сочетании с формализованными данными УЗИ – алгоритм RMI (Risk of Malignancy Index). В рамках двух крупных рандомизированных исследований – PLCO (Prostate, Lung, Colorectal, Ovarian; США) и UKCTOCS (United Kingdom Collaborative Trial of Ovarian Cancer Screening; Великобритания) более чем у 300 тысяч женщин в менопаузе было проведено исследование CA125 в сочетании с ТВУЗИ. Значимого снижения смертности в группе пациенток, у которых опухоли были обнаружены в ходе скрининга, выявлено не было. При этом в группе скрининга отмечено существенное возрастание количества инвазивных медицинских вмешательств и связанных с ними осложнений. Тем не менее, вопрос о сочетании исследования CA125 и одного из вариантов УЗИ (ТАУЗИ, ТВУЗИ, ЦДК), а также их последовательности, находится на стадии обсуждения. В частности, активно дискутируется целесообразность включения в протоколы скрининга ЦДК, как метода дающего качественные и количественные характеристики патологического процесса. Общим является мнение о том, что скрининг целесообразно проводить в «целевой» группе – у молодых женщин с семейной историей РЯ или рака молочной железы, включая все BRCA ½ – положительные случаи. Другим направлением поиска новых форматов скрининга РЯ является включение в протоколы исследования дополнительных опухолеассоциированных маркеров. В частности, в США разработан групповой классификатор IVDMIA (In Vitro Diagnostic Multivariate Index Assay) с торговым названием OVA-1, который предполагает анализ нескольких белков – CA125, преальбумина, аполипротеина A1, β2-микроглобулина и трансферрина. К этой группе протоколов относится и ROMA (Risk of Ovarian Malignancy Algoritm), основанный на комбинации двух маркеров – CA125 и HE4, предназначенный для использования после ТВУЗИ у обследуемых женщин с образованиями в малом тазу. Одной из новых тенденций в скрининге РЯ является использование чиповых технологий, в частности OVA dx-test (Ovarian Cancer Diagnostic test), включающего исследование более 100 протеомных маркеров.Таким образом, протоколы эффективного скрининга РЯ пока остаются в стадии активной разработки.

Ключевые слова: рак яичников, скрининг
Keywords: ovarian cancer, screening

ДИНАМИКА КЛИНИКО-МОРФОЛОГИЧЕСКИХ ИЗМЕНЕНИЙ У БОЛЬНЫХ РАКОМ ШЕЙКИ МАТКИ НА ФОНЕ ПРОВЕДЕНИЯ ХИМИОИММУНОТЕРАПИИ

Меньшенина А.П.[1] (anna.menshenina.00@mail.ru), Непомнящая Е.М.[1], Моисеенко Т.И.[1], Франциянц Е.М.[1], Вереникина Е.В.[1], Чалабова Т.Г.[1], Адамян М.Л.[1]

[1]ФГБУ «Национальный медицинский исследовательский центр онкологии» Минздрава России, Ростов-на-Дону, Россия, 14-я линия, 63

DYNAMICS OF CLINICAL AND MORPHOLOGICAL CHANGES IN PATIENTS WITH CERVICAL CANCER RECEIVING CHEMOIMMUNOTHERAPY

Menshenina A.P.[1] (anna.menshenina.00@mail.ru), Nepomnyashchaya E.M.[1], Moiseenko T.I.[1], Frantsiyants E.M.[1], Verenikina E.V.[1], Chalabova T.G.[1], Adamyan M.L.[1]

[1]National Medical Research Centre for Oncology, Rostov-on-Don, Russia, 14-th liniya, 63

Ключевые слова
Рак шейки матки, химиоиммунотерапия, не-

посредственные результаты лечения, лечебный патоморфоз

Keywords
Cervical cancer, chemoimmunotherapy, immediate treatment outcomes, therapeutic pathomorphosis

Рак шейки матки остается ведущей онкогинекологической патологией.

Целью исследования явилось изучение непосредственных результатов лечения и морфологических изменений под действием неоадъювантной химиотерапии (НАПХТ) с применением плазмафереза (ПА), химиотерапии (ХТ) и иммунотерапии препаратом Аллокин-альфа (АА).

Пациенты и методы. Средний возраст больных составил 39,5 лет. В большинстве случае (68 больных – 86%) первичный статус опухоли оценен как T2b, в 11% (9 больных) как T2a, в 3% (2 больные) – как T3a. У всех больных верифицирован плоскоклеточный ороговевающий и неороговевающий рак, из них низкодифференцированная опухоль у 19 больных (24%), умереннодифференцированная – у 48 больных (61%), высокодифференцированная – у 12 больных 15%). В 12% (9 пациенток) отмечен экзофитный рост опухоли, в 15% (12 больных) – эндофитный рост, в 73% (58 больных) – смешанная форма поражения.

Пациентки контрольной и основной групп были сопоставимы по первичному статусу опухоли. Набор в группы осуществлялся методом «случай-контроль». После планирования тактики лечения ex consilio, все пациентки были детально информированы о способе и особенностях предстоящего лечения. На внедрение нового варианта неоадъювантной химиотерапии получено разрешение этического комитета ФГБУ «НМИЦ онкологии» МЗ РФ. Первичное обследование выполнялось согласно клиническим рекомендациям.

Результаты. Проведение НАПХТ оказывало влияние на опухоль во всех случаях. Прогрессирования заболевания на фоне НАПХТ не отмечено ни в одном случае.

При оценке непосредственных результатов лечения в группе больных, получавших сочетание ПА, НАПХТ и АА, полная регрессия опухоли достигнута в 26% случаев, частичная регрессия опухоли в 68% случаев, что превышает аналогичные показатели в контрольной группах (4% и 60% соответственно).

Наступление возможности и сроки выполнения оптимальной операции в разных группах больных имели существенные отличия. В основной группе больных, которым перед ХТ проведен сеанс ПА, более чем в 2/3 случаев (73-76%) понадобилось проведение 1-2 курсов НАПХТ, тогда как в контрольной группе практически в половине случаев проведено 3 курса НАПХТ. Т.о., количество курсов химиотерапии, а следовательно, и раковых клеток – патоморфоз III-IV ст. Более выраженный эффект был достигнут в группе больных, получавших ПА в сочетании с химиоиммунотерапией. В контрольной группе (после стандартной НАПХТ) изменения в опухоли были незначительными (патоморфоз I ст.).

Таким образом, клинико-морфологический анализ проведенных исследований с применением неоадъювантной химиотерапии, плазмафереза и иммунотерапии (аллокин-альфа) при раке шейки матки позволяет считать, что данный способ лечения обоснован и может быть применен в специализированных онкологических учрежденияхкумулятивная доза химиопрепаратов, необходимых для перевода опухоли в резектабельное состояние, после проведения плазмафереза было достоверно меньше.

Лекарственный патоморфоз (ЛП) в опухоли отмечен у всех прооперированных больных, при этом в контрольной группе ЛП III степени отмечен только в одном случае, при сочетании ПА и НАПХТ ЛП III-IV ст отмечен в 23% случаев, тогда как при добавлении АА ЛП III-IV ст выявлен у 41% прооперированных больных. Также у больных основной группы, получавших сочетание ПА, ХТ и неспецифической иммунотерапии, отмечено достоверно более низкое выявление метастазов в регионарных лимфоузлах.

Признаки лечебного патоморфоза имели следующие характеристики: выраженные дистрофические изменения в раковых клет-

ках, обширные очаги некроза, признаки апоптоза. При патоморфозе IV степени опухоль практически отсутствовала, на ее месте определяли бесструктурные, местами гиалинизированные массы.

Заключение. Проведенное исследование дает основание считать, что под действием неоадъювантной химиотерапии в сочетании с ПА с добавлением иммуномодуляторов (АА) в опухоли развивается ответная реакция, приводящая к гибели раковых клеток – патоморфоз III-IV ст. Более выраженный эффект был достигнут в группе больных, получавших ПА в сочетании с химиоиммунотерапией. В контрольной группе (после стандартной НАПХТ) изменения в опухоли были незначительными (патоморфоз I ст.).

Таким образом, клинико-морфологический анализ проведенных исследований с применением неоадъювантной химиотерапии, плазмафереза и иммунотерапии (аллокин-альфа) при раке шейки матки позволяет считать, что данный способ лечения обоснован и может быть применен в специализированных онкологических учреждениях.

СРАВНИТЕЛЬНАЯ ОЦЕНКА ЭФФЕКТИВНОСТИ И ТОКСИЧНОСТИ РАЗЛИЧНЫХ СХЕМ НЕОАДЪЮВАНТНОЙ ХИМИОТЕРАПИИ МЕСТНО-РАСПРОСТРАНЕННОГО РАКА ШЕЙКИ МАТКИ

Меньшенина А.П.[1] (anna.menshenina.00@mail.ru), Моисеенко Т.И.[1], Франциянц Е.М.[1], Вереникина Е.В.[1], Чалабова Т.Г.1, Адамян М.Л.[1]

[1]ФГБУ «Национальный медицинский исследовательский центр онкологии» Минздрава России, Ростов-на-Дону, Россия, 14-я линия, 63

COMPARATIVE ASSESSMENT OF EFFICACY AND TOXICITY OF DIFFERENT NEOADJUVANT CHEMOTHERAPY REGIMENS FOR LOCALLY ADVANCED CERVICAL CANCER

Menshenina A.P.[1] (anna.menshenina.00@mail.ru), Moiseenko T.I.[1], Frantsiyants E.M.1, Verenikina E.V.[1], Chalabova T.G.[1], Adamyan M.L.[1]

[1]National Medical Research Centre for Oncology, Rostov-on-Don, Russia, 14 liniya, 63

Ключевые слова
Рак шейки матки, химиотерапия, токсичность при химиотерапии

Keywords
Cervical cancer, chemotherapy, chemotherapy toxicity

В последние годы стандарты лечения определили препараты платины основными цитотоксическими агентами в лекарственном лечении большинства больных с солидными опухолями, а их сочетание с паклитакселом стало схемой выбора. Однако, при лечении больных с местнораспространенными формами рака шейки матки (МРРШМ) и с различными вариантами роста опухоли эта схема не всегда оказывается эффективной.

Целью исследования явилось сравнительная оценка эффективности и токсичности различных схем неоадъювантной химиотерапии (НАХТ) в лечении МРРШМ.

Пациенты и методы. В исследование включены больные с местно-распространенными формами плоскоклеточного рака шейки матки, которым проведена НАХТ: 25 больным - по схеме: цисплатин, паклитаксел, 25 больным – по схеме: цисплатин, блеомицетин. Внутри групп проведено сравнение эффективности и оценены нежелательные явления, на основании чего выбран оптимальный режим. Пациентки обеих групп были сопоставимы по первичному статусу опухоли. Анализ токсич-

ности проводили по критериям NCI CTC.

Результаты.

При сравнении общей пятилетней выживаемости у больных РШМ T2a-2bN0-1M0 стадий с различными вариантами НАХТ не выявлено статически значимых различий. При применении схемы «цисплатин, блеомицетин» общая пятилетняя выживаемость (ОВ) составила 50,6±6,6%, при назначении схемы «цисплатин, паклитаксел» ОВ равна 51,3±6,2%. Т.о., назначаемые схемы можно считать равноэффективными. Важно отметить, что у больных с экзофитной формой роста опухоли для достижения резектабельности было достаточно проведения 2 курсов НАХТ с включением блеомицетина, тогда как использование схемы «паклитаксел и цисплатин» требовало проведения 3 курсов НАХТ.

В группе больных, получавших сочетание цисплатина и паклитаксела, отмечена более выраженная гематологическая токсичность, в основном, за счет развития лейкопении и тромбоцитопении. Лейкопения 2-3 степени отмечена у 52% больных. В 20% наблюдений введение таксанов сопровождалось снижением тромбоцитов ниже 80х109/л, что требовало проведения симптоматической терапии и приводило к отсрочке следующего курса химиотерапии в среднем на 5-7 дней. При назначении химиотерапии по схеме: цисплатин, блеоцин – у 28% отмечена лейкопения 1-2 степени, тромбоцитопении не зарегистрировано ни в одном случае.

Гастроинтестинальная токсичность, в основном, за счет введения цисплатина, не имела достоверных различий в обеих группах. Тошнота 2-3 степени составила 28% в группе с блеомицетином и 32% в группе с паклитакселом, рвота 1 степени в 16% и 20% соответственно, 2 степени – в 12% и 8% соответственно. Необходимо отметить, что введение паклитаксела диктует необходимость премедикации дексаметазоном, что особенно важно у больных с сахарным диабетом, артериальной гипертензией и эрозивно-язвенными поражениями желудочно-кишечного тракта. У данной категории больных введение паклитаксела требовало проведение дополнительной симптоматической и патогенетической терапии.

Главным нежелательным явлением в группе больных с паклитакселом являлась нейротоксичность (88% больных). Основными проявлениями гриппоподобного синдрома были артралгии, усталость, недомогание, миалгия 2-3 степени. Данный вид токсичности в группе больных с блеомицетином не зарегистрирован ни в одном случае.

Аллопеция была более выраженной в группе в паклитакселом - 92% больных против 64% в группе с блеомицетином. Кожная токсичность в виде локальной пигментации на коже наблюдаюсь у 50% больных в группе с блеомицетином и была клинически незначимой.

Нефротоксичности в данном исследовании не зарегистрировано ни в одном случае.

Заключение. Проведенное исследование дает основание считать, обе схемы химиотерапии эффективны при лечении рака шейки матки. При этом платиносодержащие схемы лечения с включением блеомицетина, по сравнению с паклитакселом, обладают меньшей токсичностью, не требуют нарушения интервального режима и премедикации дексаметазоном и оказывают более выраженное действие при экзофитных формах роста опухоли.

ФАКТОРЫ РИСКА ОСТРОГО ПОЧЕЧНОГО ПОВРЕЖДЕНИЯ ПРИ ГИПЕРТЕРМИЧЕСКОЙ ИНТРАПЕРИТОНЕАЛЬНОЙ ХИМИОТЕРАПИИ У БОЛЬНЫХ РАКОМ ЯИЧНИКА

Важенин А.В. [1,2], *Харламова У.В.* [1,2] *(top120@yandex.ru),*
Саевец В.В. [1,2], *Курченкова О.В.* [2], *Самодуров С.И.* [1,2]

ФГБОУ ВО ЮУГМУ Минздрава России, г. Челябинск[1]
ГБУЗ «Челябинский областной клинический центр онкологии и ядерной медицины»,

г. Челябинск[2]

RISK FACTORS FOR ACUTE KIDNEY INJURY IN HYPERTHERMAL INTRAPERITONEAL CHEMOTHERAPY IN PATIENTS WITH OVARIAN CANCER

Vazhenin A.V. [1,2], Kharlamova U. V. [1,2], Saevetc V. V. [1,2], Kurchenkova O.V. [2], Samodurov S.I.[1,2]

South Ural state medical university[1]
Chelyabinsk Regional Clinical Centre of Oncology and Nuclear Medicine[2]

Ключевые слова: острое почечное повреждение, интраперитонеальная химиотерапия, рак яичника
Keywords: acute kidney injury, hyperthermic intraperitoneal chemotherapy, ovarian cancer

Актуальность. Большинство авторов оценивают гипертермическую интраперитонеальную химиотерапию (HIPEC) как достаточно безопасный метод, по сравнению с системной химиотерапией. Вместе с тем, в ходе HIPEC применяются потенциально нефротоксичные цитостатики, вследствие чего представляется актуальным оценка функционального состояния почек у пациенток с раком яичника, в лечении которых применялась HIPEC.

Цель исследования. Оценить факторы риска острого почечного повреждения (ОПП) при HIPEC у больных раком яичника.

Материалы и методы. Обследовано 20 пациенток (48,55 [44,50; 57,00] лет) с раком яичника, получавших HIPEC на базе ГБУЗ ЧОКЦО и ЯМ, г. Челябинска. Всем пациенткам проводили комплекс клинико-лабораторных исследований, включавших определение систолического и диастолического артериального давления (САД, ДАД), индекса массы тела (ИМТ), индекс коморбидности Charlson (ИК), концентрации креатинина, общего белка, гемоглобина, мочевины.

Статистическая обработка выполнена с использованием пакета статистических прикладных программ SPSS for Windows. Критический уровень значимости (p) при проверке статистических гипотез принимали равным 0,05.

Результаты. После проведения HIPEC в обследуемой группе пациенток выявлено достоверное нарастание показателей креатинина (76,21 [69,05; 83,65] и 118,60 [78,50; 147,50], мкмоль/л p=0,0003), мочевины (4,52 [3,40; 5,09] и 6,64 [4,70; 8,50] ммоль/л, p=0,005), сопровождающееся статистически значимым снижением общего белка (72,80 [69,00; 77,00] и 62,34 [53,00; 67,00], г/л, p=0,0001). На 2 сутки после проведения HIPEC у 9 пациенток (45%) были выявлены признаки ОПП I, II стадии.

В группе пациенток с ОПП число случаев ХБП оказалось достоверно выше, чем в группе больных без острого почечного повреждения (5 и 1 соответственно, p=0,02). Уровень САД (150,0 [130,0;168,0] 130,0 [120,0;140,0] мм рт. ст., p=0,06), показатель ИК (5,0 [4,0; 6,0] и 4,0 [3,0;5,0], p=0,06) имели тенденцию к увеличению в группе с диагностированным острым почечным повреждением.

Наиболее важными из изучаемых факторов, ассоциированных с развитием острого почечного повреждения, оказались наличие ХБП – ОШ 11,25 [0,97; 130,27], уровень САД - ОШ 1,1 [0,97; 1,1], показатель индекса коморбидности Charlson - ОШ 2,16 [0,85; 5,46].

Выводы. 1. После проведения HIPEC в обследуемой группе пациенток выявлено достоверное нарастание показателей креатинина, мочевины, сопровождающееся статистически значимым снижением общего белка 2. На 2 сутки после проведения HIPEC у 9 пациенток (45%) были выявлены признаки острого почечного повреждения I, II стадии 3. Наиболее важными из изучаемых факторов, ассоциированных с развитием острого почечного повреждения, оказались наличие ХБП, уровень САД, показатель индекса коморбидности Charlson.

ИЗУЧЕНИЕ ПОКАЗАТЕЛЕЙ ЛОКАЛЬНОГО СТЕРОИДОГЕНЕЗА, ФАКТОРОВ НЕОАНГИОГЕНЕЗА И ИХ ВЗАИМОСВЯЗИ В ТКАНЯХ ОПУХОЛИ ШЕЙКИ МАТКИ ПРИ ЭНДОФИТНОМ И ЭКЗОФИТНОМ ВАРИАНТАХ РОСТА РАКА

Франциянц Е.М., Никитина В.П., Спиридонова Д.А., Шейко Е.А.

ФБГУ «НМИЦ онкологии» Минздрава России, Ростов-на-Дону, Россия, 14 линия 63
Связь с редакцией:esheiko@inbox.ru,

THE STUDY OF INDICATORS OF LOCAL STEROIDOGENESIS, ANGIOGENESIS FACTORS AND THEIR INTERRELATIONSHIPS IN THE TUMOR TISSUES OF THE CERVIX IN ENDOPHYTIC AND EXOPHYTIC VARIANTS OF CANCER GROWTH

Frantsiyants E.M., Nikitina V.P., Spiridonova D.A., Sheiko E.A.

FSBI “NMRC of Oncology”, Rostov-on-Don, Russia, 14 line 63

Ключевые слова: половые гормоны, ростовые факторы ангиогенеза, экзофитный и эндофитный вариант роста РШМ
Keywords: sex hormones, growth factors of angiogenesis, cervical cancer, exophytic and endophytic cervical growth variant

Целью исследования явилось изучение локального стероидогенеза, факторов неоангиогенеза и их взаимосвязи в тканях шейки матки при эндофитном и экзофитном вариантах роста рака.

Пациенты и методы. Использованы результаты обследования 32 больных РШМ T1b2-2bNxM0 (возрастом от 31 до 52 лет), включенных в это исследование. Женщины находились во второй фазе менструального цикла или были перименопаузального возраста. В зависимости от варианта роста опухоли подразделялись на эндофитную и экзофитную форму. Изучали: ткани опухоли РШМ, полученные при оперативном лечении, интактную ткань шейки матки, от пациенток, оперированных по поводу миомы матки. Методом ИФА определяли уровень Е1, Е2, Е3 и их метаболитов 2ОНЕ1 и 16α-ОНЕ1, Р4, VEGA, EGF при помощи стандартных тест-систем: (Е1)– (DBC, Канада); (Е2), (Е3), (Р4) - (Хема, Россия); 2-ОНЕ1 и 16α-ОНЕ1- (IBL, InternationalGmbh, Германия); (VEGF-A), (EGF)-(Biosource, США). Использовали программу Statistica (версия 10). Достоверность оценивали по t-критерию Стьюдента для малых выборок. Анализ корреляции между параметрами определяли по коэффициенту линейной корреляции Пирсона (r).

Результаты. В ткани злокачественной опухоли шейки матки при обоих вариантах роста содержание суммарных эстрогенов, а также эстрадиола и эстриола было в 3 раза ниже относительно интактной ткани шейки матки (P≤0,05), а уровень эстрона в 2 раза ниже контрольных значений (P≤0,05). Коэффициент соотношения 2-ОНЕ/16α-ОНЕ1 в ткани злокачественной опухоли шейки матки оказался сниженным при эндофитном росте на 44% (p≤ 0,05), а при экзофитном росте на 26,7%(p≤ 0,05). В опухолях шейки матки наблюдается прогестероновый дефицит. Так, по отношению к контрольным показателям содержание прогестерона при эндофитном варианте роста было ниже в 4,3 раза, а при экзофитном росте в 2,8 раза (p≤ 0,05). Значения показателей факторов неоангиогенеза по отношению к нормальным значениям стали выше: VEGF при эндофитном варианте роста в 7,1 раза, при экзофитном варианте роста в 19,9 раз (p≤ 0,05); EGF в 2,3 раза только при экзофитной форме рака (p≤ 0,05). При сравнении этих показателей между группами с экзофитной и эндофитной формой роста опухоли отчетливо видно увеличение значений VEGF в 2,8 раз (p≤ 0,05), а EGF в 1,8 раза, при экзофитном варианте роста опухоли. Значения показателей факторов неоангиогенеза по отношению к нормальным значениям стали выше : VEGF приэндофитном варианте роста в 7,1

раза, при экзофитном варианте роста в 19,9 раз (p≤ 0,05); EGF в 2,3 раза только при экзофитной форме рака (p≤ 0,05). При сравнении этих показателей между группами с экзофитной и эндофитной формой роста опухоли отчетливо видно увеличение значений VEGF в 2,8 раз (p≤ 0,05), а EGF в 1,8 раза, при экзофитном варианте роста опухоли. Были выявлены положительные корреляции VEGF с уровнем эстрадиола, эстрона; отрицательные корреляции 16α-OHE1 с уровнем EGF. Именно эстрадиол является более мощным регулятором, чем прогестерон. Нами было показано, что при экзофитном варианте роста опухоли коррялятивные связи между эстадиолом и ведущем фактором неоангиогенеза VEGF выше и прочнее, чем при эндофитном росте карциномы.

Заключение. Таким образом, у больных РШМ без предоперационной терапии эстрадиол является более мощным регулятором уровня VEGF, чем прогестерон. В тоже время стероидные гормоны не оказывают выраженного влияния на уровень EGF. Дальнейшее изучение точных механизмов гормон-индуцированной неоваскуляризации вероятно позволит лучше понять один из механизмов, участвующий в канцерогенезе РШМ.

ВОЗМОЖНОСТИ ОПТИМИЗАЦИИ ЛЕЧЕНИЯ БОЛЬНЫХ РАКОМ ШЕЙКИ МАТКИ С ПОМОЩЬЮ ОПТИЧЕСКИХ ИЗЛУЧЕНИЙ

Родионова О. Г., Гусарева М.А., Франциянц Е.М., Триандафилиди Е.И., Быкадорова О.В., Васильева Е О., Шейко Е.А.

ФБГУ «НМИЦ онкологии» Минздрава России, Ростов-на-Дону, Россия, 14 линия 63
Связь с редакцией:esheiko@inbox.ru,

OPPORTUNITIES FOR OPTIMIZATION OF TREATMENT OF CERVICAL CANCER PATIENTS BY USING OPTICAL RADIATION

Rodionova O.G., Gusareva M.A., Frantsiyants E.M., Triandafilidi E.I., Bykadorova O.V., Vasileva E.O, Sheiko E.A.

Ключевые слова: оптическое излучение синего, зеленого, красного спектра; рак шейки матки.

Keywords: optical radiation of blue, green, red spectrum; cervical cancer.

Проблема злокачественных опухолей женской репродуктивной системы, в том числе рака шейки матки (РШМ) продолжает оставаться актуальной в связи с отсутствием значимой динамики со стороны показателей эффективности лечения и выживаемости, а также четкой тенденцией омоложения данного контингента больных.

Цель настоящего исследования: установить эффективность фототерапии (ФХТ) общего и локального характера в сочетании с лечением местно-распространенного РШМ.

Пациенты и методы. Использованы результаты обследования и лечения12 больных РШМ cT3бNxMo, St IIIб , кл.гр.2. (возраст от 31 до 52 лет), включенных в это исследование. Все больные проходили стандартную дистанционную лучевую терапию РОД 2 Гр до СОД 46Гр на фоне еженедельной радиомодификации цисплатином 40мг/м2 на фоне внутриполостной терапии РОД 7 Гр. Суммарно дозы на область первичного очага составила 80 Гр; на пути лимфооттока СОД 50Гр. При необходимости проводили гемостатическую, противовоспалительную терапию, коррекцию общесоматической патологии. Основная группа, включала 6 человек. Этим больным проводилась ХЛТ и ФХТ путем сочетания общего и локального воздействия. Для локального воздействия использовали оптические излучения синего (λ=450нм) спектра на шейку матки и красного (λ=640 нм) спектра на надлобкнадлобковую область. Общее воздействие ФХТ осуществляли на зоны: гру-

дины, шейный, грудной и поясничный отделы позвоночника, подвздошные и седалищные кости путем воздействия матрицы зеленого (λ=540нм) света, а также на область кубитальной вены -красного (λ=640 нм) спектра. Процедуры проводили ежедневно в течении 10 дней. Весь курс сочетанной лучевой терапии проведен за 7 недель. Общая продолжительность светотерапии - 30 минут.

В контрольной группе- 6 человек, получавших только стандартное сочетанное лучевое лечение, на фоне терапии сопутствующей патологии. Изучали показатели общих неспецифических адаптационных реакций, динамику показателей клинического анализа крови, SCC (общего числа лейкоцитов, формулу крови, гемоглобин). Данные RRS, МРТ, ультразвукового исследования. Для статистического анализа использовали t критерий С

Результаты. Исходно в обеих группах анемия различной степени выраженности имела место у 2/3 больных. В контрольной группе ХЛТ сопровождалась усугублением анемии на 30 %, в то время как в основной группе отмечено восстановление показателей до нормативных значений. Перед началом лечения у больных обеих групп регистрировался нормальный уровень лейкоцитов. Во время ХЛТ лейкопения 2-3 степени у больных основной и контрольной группы наблюдалась 10% и 50% больных соответственно. В основной группе не отмечено усугубления гастроинтестинальной и общей токсичности в сравнении с исходным состоянием, в то время как среди больных контрольной группы такие симптомыкак тошнота, диарея, явления цистита, ощущение дискомфорта внизу живота к завершению ХЛТ встречались в 3 раза чаще. Вероятно, полученный эффект связан с радиопротекторным действием ФХТ. В основной группе регрессия опухолевого инфильтрата, по данным МРТ, была на 20% выше, чем в контрольной.

Заключение. Таким образом, использование у больных РШМ ФХТ совместно с стандартным лечением позволило значительно повысить эффективность противоопухолевой терапии, снизить общую и гастроинтестинальную токсичность.

АНАЛИЗ РАСПРЕДЕЛЕНИЯ АЛЛЕЛЯ Е4 APOE (RS 429358) У ПАЦИЕНТОК С ДИАГНОЗОМ РАК ЯИЧНИКОВ

Иванова Т.И., Сыченкова Н.И., Хорохорина В.А., Шинкаркина А.П., Мурзаева А. В., Крикунова Л.И.

Медицинский радиологический научный центр им. А.Ф.Цыба – филиал ФГБУ «Национальный медицинский исследовательский центр радиологии» Министерства здравоохранения Российской Федерации

249036, Российская Федерация, Калужская область, г. Обнинск, ул. Королева, д. 4,
E-mail: ivanovati@mrrc.obninsk.ru

ANALYSIS OF THE E4 APOE (RS 429358) DISTRIBUTION IN OVARIAN CANCER PATIENTS

Ivanova T.I., Sychenkova N.I., Khorokhorina V.A., Shinkarkina A.P., Murzaeva A.V., Krikunova L.I.

Tsyb Medical Radiological Research Center – branch of the National Medical Research Radiological Center of the Ministry of Health of the Russian Federation
4, Korolev str., Kaluga region, Obninsk, 249036, Russian Federation ivanovati@mrrc.obninsk.ru

APOE, ПОЛИМОРФИЗМ, РАК ЯИЧНИКОВ

Рак яичников (РЯ) является причиной самой высокой смертности из всех злокачественных опухолей женской репродуктивной системы, среди которых самый распространённый – эпителиальный рак. Риск возникновения РЯ возрастает в случае мутаций в генах системы репарации ДНК BRCA1/2, причём в России мутация 5382 ins (rs80357906) вместе с 4154 del A (rs80357711) составляют около 80% наследственного РЯ. Однако, у большинства женщин

опухоли яичников развиваются в отсутствие этих мутаций, и причины возникновения неизвестны. Поэтому важно определить аллели генов, ассоциированных с РЯ. Нами ранее было показано, что аллель ε4 гена APOE (rs429358) сопряжён с развитием РЯ (P=0,003, OR=1,94) (Иванова Т.И. с соавт., 2017). Белок аполипопротеин Е (APOE) – один из основных липопротеинов плазмы с антиоксидантными, противовоспалительными, антиатерогенными свойствами, участвует в распространении, пролиферации и выживании опухолевых клеток. Он представлен тремя изоформами (ε3, ε2, ε4). Гаплотип ε4 характеризуется совместными позициями аргининов 158 и 112 в аминокислотной последовательности белка APOE, обусловленным однонуклеотидным полиморфизмом (SNP rs429358) в соответсвующем кодоне: T (тимин) или C (цитозин). Генотип T/T – референтный, T/C – гетерозигота, C/C – гомозиготный генотип по минорному аллелю.

Целью работы было оценить распределение аллеля ε4 APOE у пациенток с разными гистологическими типами опухолей яичников при негативном статусе трёх распространённых мутаций гена BRCA1.

Материал и методы. В исследование включена группа пациенток (201 человек) с гистологически подтверждённым диагнозом РЯ, проходивших лечение в МРНЦ им. А.Ф. Цыба – филиале ФГБУ «НМИЦ Радиологии» Минздрава России. Медианный возраст составлял 53 года, с разбросом от 16 до 72 лет. Пациентки с неэпителиальными опухолями (12 человек) были значимо моложе тех, у кого диагностирован эпителиальный гистотип (n=185, 94%) (медианы 47 и 54 года соответственно; P=0,01; двусторонний критерий Манн-Уитни). От каждой пациентки перед забором периферической крови получено информированное согласие на проведение исследований. Геномную ДНК выделяли с помощью набора «Wizard Genomic DNA Purification Kit» («Promega») в соответствии с протоколом производителя. Генотипирование APOE проводили с помощью полимеразной цепной реакции с последующей обработкой ампликонов специфической рестриктазой Cfo1(Promega) и определением длин фрагментов рестрикции. Определение мутаций 5382insC, 4154delA, 300T>G (C61G) гена BRCA1 проводили методом аллель-специфичной ПЦР в реальном времени с использованием комплекта реагентов “Онко-Генетика BRCA” фирмы ”ДНК Технология ” в ходе ПЦР в режиме реального времени с анализом кривых плавления на амплификаторе ”ДТ-Прайм” (ДНК Технология). Для верификации положительных образцов использовали секвенирование по Сэнгеру. У 175 (87%) человек подтверждён негативный статус трёх мутаций: 5382insC, 4154delA, 300T>G (C61G) гена BRCA1; у 183 (91%) определён негативный статус 2 мутаций: 5382insC, 4154delA; у 188 (93,5%) выявлен негативный статус мутации 5382insC BRCA1.

Статистическую обработку данных проводили стандартными методами при помощи программы STATISTICA 6.0. Сравнение частот аллелей и генотипов оценивалось с помощью χ2 теста и точного критерия Фишера. Для обнаружения возрастных различий между выборками использовали тест Манн-Уитни.

Результаты. У 163 (83% от суммарной выборки и 88% среди эпителиальных раков) женщин диагностирована серозная аденокарцинома (СА) яичников. Среди них 7 (4%) гомозигот по минорному аллелю (C/C, ε4/ε4), 37 (23%) гетерозигот (T/C) и 119 (73%) человек являются носительницами гомозиготного генотипа T/T. По возрасту эти группы значимо не отличаются между собой (P>0,05). Частота аллелей T и C (ε4) 84% и 16% соответственно.

Как эндометриоидная, так и муцинозная аденокарциномы выявлены у 10 пациенток, среди которых три женщины (15%) – носительницы гетерозиготного генотипа T/C, частота аллеля C составляет 7,5%. У 12 (6%) пациенток с опухолями неэпителиального происхождения выявлено 17% гетерозигот T/C и 83% гомозиготы T/T, частота аллеля C - 8%. Частота изоформы ε4 (16%) у пациенток с СА выше по сравнению с суммарной группой пациенток с другими гистологическими типами (неэпителиальные опухоли, муцинозная, эндометриоидная, светлоклеточная аденокарциномы) (7%; P=0,049, односторонний критерий Фишера). Анализ распределения минорного аллеля ε4 между этими двумя группами пациенток, но

с подтверждённым негативным (neg) статусом хотя бы одной (5382insC) из трёх мутаций BRCA1 гена, выявил усиление значимости различий (частота 16,78% против 7,58%, P=0,038, односторонний точный критерий Фишера).
Заключение. Таким образом, можно предположить, что аллель ε4 APOE ассоциирован со спорадической серозной аденокарциномой яичников.

ИЗМЕНЕНИЕ ЛОКАЛЬНОГО СОДЕРЖАНИЯ ПОЛОВЫХ СТЕРОИДОВ И ПРОЛАКТИНА В ЯИЧНИКАХ У БОЛЬНЫХ РАКОМ ЯИЧНИКОВ В ЗАВИСИМОСТИ ОТ ЭФФЕКТИВНОСТИ ПРОВОДИМОЙ ХИМИОТЕРАПИИ

Франциянц Е.М.[1], Бандовкина В.А.[1], Моисеенко Т.И.[1], Якубова Д.Ю.[1], Черярина Н.Д.[1], Меньшенина А.П.[1], Вереникина Е.В.[1], Адамян М.Л.[1]

E-mail: super.gormon@yandex.ru
Тел. 8(905)425-7627
[1] ФГБУ «Национальный медицинский исследовательский центр онкологии» Минздрава России, Ростов–на–Дону, Россия, 14-я линия, 63, 344037

CHANGES IN LOCAL LEVELS OF SEX STEROIDS AND PROLACTIN IN THE OVARIES OF PATIENTS WITH METASTATIC AND NON-METASTATIC OVARIAN CANCER DEPENDING ON THE CHEMOTHERAPY EFFICACY

Frantsiyants E.M.[1], Bandovkina V.A.[1], Moiseenko T.I.[1], Yakubova D.Yu.[1], Cheryarina N.D.[1], Menshenina A.P.[1], Verenikina E.V.[1], Adamyan M.L.[1]

E-mail: super.gormon@yandex.ru
Tel. 8(905)425-7627
[1] National Medical Research Centre for Oncology, Rostov-on-Don, Russia, 14-th liniya, 63, 344037

Ключевые слова
рак яичников, химиотерапия, ткань опухоли, ткань контралатерального яичника, половые стероиды, пролактин
Key word
ovarian cancer, chemotherapy, tumor tissue, contralateral ovarian tissue, sex steroids, prolactin

Резистентность к препаратам на основе платины является основным препятствием в терапии больных серозным раком яичников. Предполагают, что метаболизм стероидов значительно отличается между чувствительными к карбоплатину и резистентными клетками серозного рака яичников.
Цель: изучение изменения содержания половых гормонов и пролактина в опухоли яичников в зависимости от эффективности лечения платиносодержащими препаратами.
Материалы и методы: В исследовании участвовали 51 больная раком яичников. Средний возраст больных составил 60,3±1,9 лет. Все пациентки находились в менопаузе. Гистологическая структура опухоли – цистаденокарцинома G2-G3, T3cN0-1M0-1. В качестве контроля использован биологический материал, полученный от 17 женщин аналогичного возраста прооперированных по поводу миомы матки. Все больные подписали обязательное информированное добровольное согласие на использование биоматериалов в научных целях. В образцах злокачественного и контралатерального
яичника без признаков неоплазмы, с помощью стандартных ИФА методов определяли содержание эстрона (E1) (DBC, Канада), эстрадиола (E2), прогестерона (P4), общей и свободной форм тестостерона (Тобщ, Тсв.) и пролактина (ХЕМА, Россия). Статистическая обработка материала проводилась с помощью программы Statistica 10,0.
Результаты: В опухоли яичника до лечения повышено содержание E2 в 28,3 раза, P4 в 11,7 раза, Тобщ в 3,1 раза, Тсв в 1,6 раза, ПРЛ в 3,5 раза по сравнению с показателями контрольной группы. Уровень E1 в опухоли яичника не имел значимых различий с контро-

лем. Контралатеральный яичник у больных до лечения обладал повышенным в 14,7 раза содержанием Е2, в 12,3 раза Р4, в 4,3 раза Тобщ, в 1,7 раза Тсв и в 3,2 раза ПРЛ, по сравнению с показателями контроля. Статистически значимые отличия по сравнению с показателями в опухолевом яичнике были установлены в отношении Е2 – ниже в 1,9 раза и Тобщ – выше в 1,4 раза. После эффективной химиотерапии в ткани яичников, пораженных злокачественной опухолью снизилось в 1,6 раза содержание Е2, но не изменился уровень Е1, Р4, Тобщ и Тсв, ПРЛ по сравнению с показателями в опухоли до лечения. При отсутствии эффекта от ХТ выявлено резкое повышение в опухолевой ткани концентрации Е1 в 42,8 раза, Е2 в 3 раза, Р4 в 14,3 раза, Тобщ в 11 раз, Тсв 4,3 раза и ПРЛ в 3,8 раза по сравнению с показателями до лечения. Уровень исследованных половых стероидов и пролактина в ткани яичника у больных с эфф эффективной химиотерапией оказался статистически значимо ниже, чем в образцах у больных с резистентностью к химиотерапии. При эффективном лечении уровень Е1 был ниже в 46,8 раза, Е2 в 5,8 раза, Р4 в 16 раз, Тобщ в 9,8 раза, Тсв в 4 раза, ПРЛ в 3,2 раза, по сравнению с содержанием гормонов в опухолевой ткани при отсутствии эффекта лечения.

При эффективном лечении в контралатеральном яичнике снизилось в 1,7 раза лишь содержание Р4, остальные показатели не отличались от значений в непораженном яичнике до лечения. При неэффективной химиотерапии в контралатеральном яичнике повысились концентрации всех исследованных гормонов, по сравнению с показателями в контралатеральном яичнике до лечения: Е1 в 23,2 раза, Е1 в 4 раза, Р4 в 13 раз, Тобщ в 4,6 раза, Тсв в 5,5 раза и ПРЛ в 2,6 раза.

Заключение: Несмотря на отсутствие выявленных злокачественных клеток, контралатеральный яичник обладает таким же измененным метаболизмом, как и пораженный злокачественной опухолью, что свидетельствует о системном поражении при РЯ. Высокое содержание стероидных гормонов и пролактина в тканях яичников у больных РЯ указывает на их роль в патогенезе данного заболевания. Изменение исследованных гормонов в зависимости эффективности химиотерапии отражают агрессивность заболевания. Даже при эффективной химиотерапии уровень исследованных гормонов у больных РЯ превышал показатели контроля.

эффективной химиотерапией оказался статистически значимо ниже, чем в образцах у больных с резистентностью к химиотерапии. При эффективном лечении уровень Е1 был ниже в 46,8 раза, Е2 в 5,8 раза, Р4 в 16 раз, Тобщ в 9,8 раза, Тсв в 4 раза, ПРЛ в 3,2 раза, по сравнению с содержанием гормонов в опухолевой ткани при отсутствии эффекта лечения.

При эффективном лечении в контралатеральном яичнике снизилось в 1,7 раза лишь содержание Р4, остальные показатели не отличались от значений в непораженном яичнике до лечения. При неэффективной химиотерапии в контралатеральном яичнике повысились концентрации всех исследованных гормонов, по сравнению с показателями в контралатеральном яичнике до лечения: Е1 в 23,2 раза, Е1 в 4 раза, Р4 в 13 раз, Тобщ в 4,6 раза, Тсв в 5,5 раза и ПРЛ в 2,6 раза.

Заключение: Несмотря на отсутствие выявленных злокачественных клеток, контралатеральный яичник обладает таким же измененным метаболизмом, как и пораженный злокачественной опухолью, что свидетельствует о системном поражении при РЯ. Высокое содержание стероидных гормонов и пролактина в тканях яичников у больных РЯ указывает на их роль в патогенезе данного заболевания. Изменение исследованных гормонов в зависимости эффективности химиотерапии отражают агрессивность заболевания. Даже при эффективной химиотерапии уровень исследованных гормонов у больных РЯ превышал показатели контроля.

ИЗМЕНЕНИЕ ЛОКАЛЬНОГО СОДЕРЖАНИЯ ПОЛОВЫХ СТЕРОИДОВ И ПРОЛАКТИНА В БРЮШИНЕ У БОЛЬНЫХ РАКОМ ЯИЧНИКОВ С НАЛИЧИЕМ И ОТСУТСТВИЕМ МЕТАСТАЗОВ В ЗАВИСИМОСТИ ОТ ЭФФЕКТИВНОСТИ ПРОВОДИМОЙ ХИМИОТЕРАПИИ

Франциянц Е.М.[1], Бандовкина В.А.[1], Моисеенко Т.И.[1], Якубова Д.Ю.[1], Черярина Н.Д.[1], Меньшенина А.П.[1], Вереникина Е.В.[1], Адамян М.Л.[1]
E-mail: super.gormon@yandex.ru
Тел. 8(905)425-7627

[1] ФГБУ «Национальный медицинский исследовательский центр онкологии» Минздрава России, Ростов–на–Дону, Россия, 14-я линия, 63, 344037

CHANGES IN LOCAL LEVELS OF SEX STEROIDS AND PROLACTIN IN THE PERITONEUM OF OVARIAN CANCER PATIENTS WITH AND WITHOUT METASTASES DEPENDING ON THE CHEMOTHERAPY EFFICACY

Frantsiyants E.M.[1], Bandovkina V.A.[1], Moiseenko T.I.[1], Yakubova D.Yu.[1], Cheryarina N.D.[1], Menshenina A.P.[1], Verenikina E.V.[1], Adamyan M.L.[1]
E-mail: super.gormon@yandex.ru
Tel. 8(905)425-7627

[1] National Medical Research Centre for Oncology, Rostov-on-Don, Russia, 14-th liniya, 63, 344037

Ключевые слова. Рак яичника, ткань брюшины, химиотерапия, перитонеальные метастазы, половые стероиды, пролактин
Keyword. Ovarian cancer, peritoneal tissue, chemotherapy, peritoneal metastases, sex steroids, prolactin

Злокачественные опухоли яичника демонстрируют склонность к брюшной полости как месту метастазирования. Успешная имплантация злокачественных клеток возможна только тогда, когда метаболический фон и микроокружение определенных сайтов будет для них оптимально.

Цель: изучение участия половых гормонов и пролактина в ответе перитонеальных метастазов рака яичников на химиотерапию платиносодержащими препаратами.

Материалы и методы: В исследовании участвовали 51 больная раком яичников. Средний возраст больных составил 60,3±1,9 лет. Все пациентки находились в менопаузе. Гистологическая структура опухоли – цистаденокарцинома G2-G3, T3cN0-1M0-1. В качестве контроля был использован биологический материал, полученный от 17 женщин аналогичного возраста прооперированных по поводу миомы матки. Все больные подписали обязательное информированное добровольное согласие на использование биоматериалов в научных целях. В образцах брюшины пораженной и не пораженной метастазами в зависимости от эффективности проводимого химиотерапевтического лечения препаратами платины, с помощью стандартных ИФА методов определяли содержание эстрона (Е1) (DBC, Канада), эстрадиола (Е2), прогестерона (Р4), общей и свободной форм тестостерона (Тобщ, Тсв.), пролактина (ХЕМА, Россия). Статистическая обработка материала проводилась с помощью программы Statistica 10,0, Существенными считали различия при $p<0,05$. Соблюдались общие рекомендации для медицинских исследований.

Результаты: Установлено, что до лечения уровень исследованных гормонов в образцах брюшины у больных РЯ был повышен вне зависимости от наличия или отсутствия метастазов. Так, не пораженная метастазами брюшина содержала больше, по сравнению с показателями контроля: Е2 в 33,3 раза, Р4 в 5 раз, Тобщ в 2,2 раза, Тсв в 2,1 раза, ПРЛ в 1,8 раза. Брюшина с метастазами отличалась по своему гормональному фону как от контроля, так и от непораженного органа. Установлено, что по сравнению с контролем уровень Е1 был выше в 2,6 раза, Е2 в 76,9 раза, Р4 в 13,3 раза, Т общ в 2,5 раза, Тсв в 1,9 раза и ПРЛ в

2 раза. По сравнению с показателями в органе без метастазов уровень Е1 был выше в 3,9 раза, Е2 в 2,3 раза, Р4 в 2,7 раза, а содержание Тобщ и свободного и пролактина не имели значимых отличий. В случае эффективной химиотерапии уровень ряда исследованных гормонов в непораженной метастазами брюшине снижался, по сравнению с показателями до лечения: Р4 в 1,9 раза, Тобщ в 1,9 раза, Тсв в 1,8 раза, ПРЛ в 1,4 раза, в результате чегосодержание Тобщ, Тсв и ПРЛ в непораженной метастазами брюшине не отличалось от показателей контроля. Уровень Е1 и Е2 не имел статистически значимых отличий от показателей до лечения. При неэффективном лечении в брюшине не пораженной метастазами резко возросло содержание ПРЛ в 4,6 раза по сравнению с показателями до лечения, но снизилось содержание Т общ в 1,5 раза, Тсв в 2,2 раза, Р4 в 1,6 раза, не изменился уровень Е1 и Е2. В брюшине с метастазами при эффективной ХТ снизилось содержание Е1 в 5,2 раза, Е2 в 1,5 раза, Р4 в 3,6 раза, Т общ в 1,5 раза, Тсв в 4,1 раза, ПРЛ в 1,7 раза, по сравнению с показателями до лечения. При неэффективной ХТ в брюшине с метастазами напротив, повысился уровень Е2 в 1,3 раза, Тобщ в 3,6 раза, Тсв в 2,1 раза и ПРЛ в 2,8 раза, но снизилось содержание Р4 в 3,6 раза, по сравнению с показателями до лечения.

Заключение: Повышенное содержание стероидных гормонов и пролактина в брюшине у больных раком яичников свидетельствует об изменении гормонального фона в возможном сайте метастазирования. Изменения исследованных гормонов в зависимости от наличия или отсутствия метастазов или эффективности химиотерапии отражают агрессивность заболевания.

РОЛЬ ФАКТОРОВ РОСТА СЕМЕЙСТВА VEGF, IGF И TGF-B1 В ТКАНИ САЛЬНИКА ПРИ РАКЕ ЯИЧНИКОВ

Бандовкина В.А.[1], Франциянц Е.М.[1], Моисеенко Т.И.[1], Якубова Д.Ю.[1], Черярина Н.Д.[1], Меньшенина А.П.[1], Вереникина Е.В.[1], Адамян М.Л.[1]
E-mail: super.gormon@yandex.ru
Тел. 8(905)425-7627

[1] ФГБУ «Национальный медицинский исследовательский центр онкологии» Минздрава России, Ростов–на–Дону, Россия, 14-я линия, 63, г. Ростов–на–Дону, 344037

Bandovkina V.A.[1], Frantsiyants E.M.[1], Moiseenko T.I.[1], Yakubova D.Yu.[1], Cheryarina N.D.[1], Menshenina A.P.[1], Verenikina E.V.[1], Adamyan M.L.[1]
E-mail: super.gormon@yandex.ru
Tel. 8(905)425-7627

[1] National Medical Research Centre for Oncology, Rostov-on-Don, Russia, 14-th liniya, 63, 344037

Ключевые слова. Рак яичников, метастазы, сальник, VEGF-A, IGF-1, TGF-β
Key word. Ovarian cancer, metastases, omentum, VEGF-A, IGF-1, TGF-β

Рак яичников (РЯ) агрессивное злокачественное новообразование, характеризующееся диссеминированным перитонеальным метастазированием. Для РЯ характерен метастатический тропизм к большому сальнику, богатому высоким содержанием жиров. IGF-1 является эндокринным и аутокринным/паракринным пептидом, экспрессирующимся в большинстве типов клеток. При развитии опухолевого процесса IGF-1 и IGFBP-3 участвуют в клеточной пролиферации, дифференцировке и апоптозе. TGF-β является плейотропным цитокином, который контролирует пролиферацию, дифференцировку, эмбриональное развитие, ангиогенез, заживление ран и другие функции во многих типах

клеток. Предполагают, что факторы роста в большом сальнике могут выполнять важную роль в создании микроокружения для метастатической опухоли в брюшной полости.

Цель: изучить содержание факторов роста семейства VEGF, IGF и TGF-β1 у больных раком яичников в сальнике в зависимости от наличия или отсутствия метастатического поражения. Материалы и методы: У 51 больной РЯ менопаузального возраста в образцах сальника стандартыми ИФА методами определяли уровень VEGF-A, VEGF-C, VEGF-R3, IGF-I, IGF-II, IGFBP3, TGFβ1. У больных РЯ 1 группы (n=14) метастазы в сальник не выявлены, у пациенток группы 2 (n=37) установлено наличие метастатического поражения большого сальника. В качестве контроля использовали образцы, полученные от 16 больных с неонкологической патологией.

Результаты: Установлено, что у больных РЯ 1 группы уровень VEGF-A в сальнике превышал норму в 2,6 раза, но был ниже в 2,5 раза, по сравнению с показателями группы 2. При этом содержание VEGF-R1 у больных без метастатического поражения сальника не отличалось от показателей контроля и было в 2,7 раза ниже, чем в образцах сальника с метастатическим поражением. Уровень VEGF-C в сальнике без метастазов был в 5,5 раз ниже, чем в контроле и в 43,3 раза ниже, чем при метастатическом поражении. При этом содержание VEGF-R3 в сальнике больных 1 группы было в 2,2 раза выше, чем в контроле, но в 1,6 раз ниже, чем у больных 2 группы. Содержание IGF-I у больных 1 группы превышало норму в 2 раза, но было ниже, чем во 2 группе в 2,5 раза, тогда как уровень IGF-II в 1 группе не отличался от показателей контроля и был ниже уровня в группе 2 в 2,2 раза. Концентрация IGFBP3 в сальнике у больных без метастазов не отличалась от показателей контроля, но была ниже в 3,6 раза, чем у пациенток 2 группы. Уровень TGFβ1 в сальнике больных 1 группы превышал показатели и в контроле – в 2,9 раза и в образцах группы 2 в 1,3 раза. Исследования показали, что VEGF-A является перспективным ангиогенным маркером при метастатическом раке яичников. Экспрессия VEGF-A была выше не только в метастатически пораженном большом сальнике, но и в сальнике без морфологических признаков метастазирования, инициируя в нем процесс ангиогенеза. Повышение экспрессии VEGF-C и VEGFR3 инициирует процесс лимфангиогенеза в уже пораженном сальнике. Однако в большом сальник, еще не пораженном метастазами, у больных РЯ лимфангиогенез, вероятно, подавлен для снижения дренирующей функции. Для повышения эффективности противоопухолевого лечения полезно блокировать как ангиогенный, так и лимфангиогенный пути при раке яичников.

Заключение: Результаты данного исследования свидетельствуют о том, что взаимодействие между VEGF-A, IGF-1 и TGF-β может служить регулятором метаболического состояния органов для вторичных опухолей, маркируя преметастатическую нишу и обеспечивая мезенхимально-эпителиальный переход цикрулирующих опухолевых клеток. Понимание тонких механизмов взаимодействия данных факторов в предопухолевых нишах приблизит фармакологов и онкологов к повышению эффективности лечения больных раком яичников – заболевания с чрезвычайно высокой тропностью к имплантационному метастазированию.

СОДЕРЖАНИЕ БЕЛКА HE4 В ЗЛОКАЧЕСТВЕННО ПЕРЕРОЖДЕННЫХ И МОРФОЛОГИЧЕСКИ НЕИЗМЕНЕННЫХ ТКАНЯХ ЯИЧНИКОВ, САЛЬНИКА И БРЮШИНЫ У БОЛЬНЫХ РАКОМ ЯИЧНИКОВ ПРИ ПОЛИХИМИОТЕРАПИИ С ПРЕПАРАТАМИ ПЛАТИНЫ

Франциянц Е.М.[1], Моисеенко Т.И.[1], Якубова Д.Ю.[1], Сурикова Е.И.[1], Черярина Н.Д.[1], Меньшенина А.П.[1], Вереникина Е.В.[1], Адамян М.Л.[1]
E-mail: super.gormon@yandex.ru
Тел. 8(904)501-8362

[1] ФГБУ «Национальный медицинский исследовательский центр онкологии» Минздрава России, Ростов–на–Дону, Россия, 14-я линия, 63, г. Ростов–на–Дону, 344037

HE4 PROTEIN CONTENT IN MALIGNANT AND MORPHOLOGICALLY UNCHANGED TISSUES OF THE OVARIES, OMENTUM AND PERITONEUM IN PATIENTS WITH OVARIAN CANCER DURING CHEMOTHERAPY WITH PLATINUM PREPARATIONS

Frantsiyants E.M.[1], Moiseenko T.I.[1], Yakubova D.Yu.[1], Surikova El.[1], Cheryarina N.D.[1], Menshenina A.P.[1], Verenikina E.V.[1], Adamyan M.L.[1]
E-mail: super.gormon@yandex.ru

[1] FSBI National Medical Research Centre for Oncology of the Ministry of Health of Russia, Rostov-on-Don, Russia, 14 liniya str., 63, Rostov-on-Don, 344037

Ключевые слова. Рак яичников; метастазы; полихимиотерапия; препараты платины; HE4
Keywords. Ovarian cancer; metastases; chemotherapy; platinum preparations; HE4

Устойчивость к химиотерапии является сложной проблемой при лечении больных раком яичников. Несмотря на то, что большинство женщин первоначально реагируют на химиотерапию производными платины и таксанами первой линии, рецидив заболевания встречается у достаточно большого процента больных (Foley O.W. et al., 2013). При эпителиальном раке яичников в последнее время уделяется большое внимание белку HE4 из-за его диагностических и прогностических способностей. Изучение функциональных эффектов этого маркера показало его участие в патогенезе рака яичников, опосредованное влиянием на пролиферацию, адгезию, инвазию и миграцию клеток, а также химиорезистентность, устойчивость к анти-эстрогенам. Цель: изучить содержание HE4 в злокачественно перерожденных и морфологически неизмененных тканях яичников, сальника и брюшины у больных раком яичников в зависимости от эффективности полихимиотерапии с препаратами платины.

Пациенты и методы: Исследовали образцы опухоли яичников, метастатически пораженных сальника и брюшины и не пораженных опухолевым ростом тканей (контралатеральный яичник, сальник, брюшина) 93 больных раком яичников (серозная цистаденокарцинома G2-G3, T3cN0-1M0-1, 60±1,9 лет). Все больные получили комплексное лечение по стандартной программе, включающей операцию и полихимиотерапию с препаратами платины (ПХТ Pt). В зависимости от клинического варианта заболевания и исходной операбельности больных в оптимальном объеме у 51 пациентки первым этапом был хирургический, далее послеоперационная ПХТ Pt, у 42 пациенток первый этап - 3 курса неоадъювантной НАПХТ Pt, а затем – операция. По результатам неоадъювантной ПХТ Pt выделены группы: больные с признаками полной/частичной регрессии - группа с положительным эффектом, больные со стабилизацией или прогрессированием – группа «без эффекта». Контроль эфполучено добровольное информированное согласие на использование биоматериала в научных целях. В цитозольных фракциях образцов тканей с использованием стандартных ИФА-тест-систем определяли содержание белка HE4 (ХЕМА, Россия). Статистическую значимость различий оценивали с помощью критерия Вилкоксона, уровень значимости 5%.

Результаты: В группе пациентов с эффективной НАПХТ Pt содержание HE4 было ниже по сравнению с уровнем до химиотерапии: в опухоли яичников в 5,5 раза, в ткани контралатерального яичника - в 3,9 раза, в тканях метастатически пораженных сальника и брюшины - в 2,1 и 3,4 раза, соответственно, а в тканях сальника и брюшины, не пораженных метастазами - в 7,6 и 17,5 раза. В группе пациентов без эффекта НАПХТ Pt уровень HE4, наоборот, был выше по сравнению с уровнем до химиотерапии: в опухоли яичников в 1,9 раза, в тканях метастатически пораженных сальника и брюшины - в среднем в 3,4 раза. При этом в не пораженных метастазами тканях (контралатеральный яичник, сальник и брюшина) содержание HE4 оставалось без изменения – на уровне до химиотерапии.

Заключение: Результаты показали, что изменения маркера HE4 в злокачественно перерожденных и морфологически неизменен-

ных тканях яичников, сальника и брюшины у пациенток с раком яичников отражают чувствительность первичной опухоли и метастатических отсевов к проводимой полихимиотерапии с препаратами платиныфективности лечения проводили по системе RECIST 1.1. У всех больных было получено добровольное информированное согласие на использование биоматериала в научных целях. В цитозольных фракциях образцов тканей с использованием стандартных ИФА-тест-систем определяли содержание белка HE4 (ХЕМА, Россия). Статистическую значимость различий оценивали с помощью критерия Вилкоксона, уровень значимости 5%.

Результаты: В группе пациентов с эффективной НАПХТ Pt содержание HE4 было ниже по сравнению с уровнем до химиотерапии: в опухоли яичников в 5,5 раза, в ткани контралатерального яичника - в 3,9 раза, в тканях метастатически пораженных сальника и брюшины - в 2,1 и 3,4 раза, соответственно, а в тканях сальника и брюшины, не пораженных метастазами - в 7,6 и 17,5 раза. В группе пациентов без эффекта НАПХТ Pt уровень HE4, наоборот, был выше по сравнению с уровнем до химиотерапии: в опухоли яичников в 1,9 раза, в тканях метастатически пораженных сальника и брюшины - в среднем в 3,4 раза. При этом в не пораженных метастазами тканях (контралатеральный яичник, сальник и брюшина) содержание HE4 оставалось без изменения – на уровне до химиотерапии.

Заключение: Результаты показали, что изменения маркера HE4 в злокачественно перерожденных и морфологически неизмененных тканях яичников, сальника и брюшины у пациенток с раком яичников отражают чувствительность первичной опухоли и метастатических отсевов к проводимой полихимиотерапии с препаратами платины.

СОДЕРЖАНИЕ БЕЛКА HE4 И VEGFA В ПЕРВИЧНОЙ ОПУХОЛИ И МЕТАСТАЗАХ РАКА ЯИЧНИКОВ И В МОРФОЛОГИЧЕСКИ НЕИЗМЕНЕННЫХ ТКАНЯХ ЯИЧНИКОВ, САЛЬНИКА И БРЮШИНЫ

Франциянц Е.М.[1], Моисеенко Т.И.[1], Якубова Д.Ю.[1], Сурикова Е.И.[1], Черярина Н.Д.[1], Меньшенина А.П.[1], Вереникина Е.В.[1], Адамян М.Л.[1]
E-mail: super.gormon@yandex.ru
Тел. 8(904)501-8362

[1] ФГБУ «Национальный медицинский исследовательский центр онкологии» Минздрава России, Ростов–на–Дону, Россия, 14-я линия, 63, г. Ростов–на–Дону, 344037

CONTENT OF HE4 AND VEGFA IN THE PRIMARY TUMOR AND METASTASES OF OVARIAN CANCER AND IN MORPHOLOGICALLY UNCHANGED TISSUES OF THE OVARIES, OMENTUM AND PERITONEUM

Frantsiyants EM.[1], Moiseenko T.I.[1], Yakubova D.Yu.[1], Surikova E.I.[1], Cheryarina N.D.[1], Menshenina A.P.[1], Verenikina E.V.[1], Adamyan M.L.[1]
E-mail: super.gormon@yandex.ru
[1] FSBI National Medical Research Centre for Oncology of the Ministry of Health of Russia, Rostov-on-Don, Russia, 14 liniya str., 63, Rostov-on-Don, 344037

Ключевые слова
рак яичников; метастазы; HE4; VEGFA

Keywords
ovarian cancer; metastases; HE4; VEGFA

Рак яичников является гинекологическим злокачественным новообразованием с высоким уровнем смертности (45%), выявляемостью на поздних стадиях, обширным метастазированием по всей брюшной полости.

Молекулярный механизм патогенеза рака яичников изучен недостаточно для улучшения ранней диагностики. Результаты исследований роли опухолевого маркера HE4 в биологическом поведении рака яичников противоречивы, а о функции и механизме его действия известно мало. Ангиогенез - характерное патогномоничное явление при раке, обуславливает диссеминацию опухоли. Ключевую роль в его регуляции играет фактор роста эндотелия сосудов (VEGF).

Цель: изучить содержание HE4 и VEGFA в злокачественно перерожденных и морфологически неизмененных тканях яичников, сальника и брюшины. Пациенты и методы: Исследовали образцы опухоли яичников, метастатически пораженного сальника и метастатически пораженной брюшины и не пораженных опухолевым ростом тканей (контралатеральный яичник, сальник, брюшина) 51 больной раком яичников (серозная цистаденокарцинома G2-G3, T3cN0-1M0-1, 60±1,9 лет). Ткани условно интактных яичников, сальников и брюшины были получены при хирургическом лечении 17 пациенток с миомой матки. У всех больных было получено добровольное информированное согласие на использование биоматериала в научных целях. В цитозольных фракциях образцов с использованием стандартных ИФА-тест-систем определяли содержание белка HE4 (ХЕМА, Россия) и васкуло-эндотелиального фактора роста VEGFA (BenderMedSystem, Австрия). Статистическую значимость различий оценивали с помощью критерия Вилкоксона, уровень значимости 5%.

Результаты: В ткани рака яичников и контралатерального яичника содержание HE4 было выше в 16 и 4,6 раза соответственно, чем в условно интактных яичниках. В метастатически измененном сальнике и в не пораженном злокачественным процессом сальнике содержание HE4 было выше в 25,5 и 14,3 раза соответственно, чем в интактных сальниках. В метастатически измененной брюшине и в не пораженной злокачественным процессом брюшине содержание HE4 было выше в 11,1 и 6,3 раза соответственно, чем в интактной брюшине. Содержание VEGFA в ткани рака яичников было выше в 17,5 раз, в метастатически измененном сальнике - выше в 6 раз, в метастатически измененной брюшине - выше в 6,2 раза по сравнению с уровнем в соответствующих интактных тканях. При этом в ткани контралатерального яичника и в не пораженных злокачественным процессом сальнике и брюшине уровень VEGFA не отличался от уровня в соответствующих интактных тканях.

Заключение: У больных раком яичников в злокачественно перерожденных тканях яичника, сальника, брюшины содержание HE4 значительно увеличено. При этом его повышение и в морфологически неизмененных тканях, находящихся в организме больной раком яичников, свидетельствует о метаболической подготовленности их к развитию злокачественного процесса, предшествующей морфологическим признакам злокачественности. Увеличение содержания VEGFA в злокачественно перерожденных тканях яичника, сальника, брюшины при отсутствии его изменения в морфологически неизмененных тканях можно считать след

АЛЬТЕРНАТИВНЫЙ ПОДХОД ВОССТАНОВИТЕЛЬНОЙ ТЕРАПИИ МОЛОДЫХ ЖЕНЩИН С ОНКОЛОГИЧЕСКИМИ ЗАБОЛЕВАНИЯМИ РЕПРОДУКТИВНОЙ СИСТЕМЫ

Вереникина Е.В.[1], Попова Н.Н.[1], Шихлярова А.И.[1], Франциянц Е.М.[1], Моисеенко Т.И.[1], Меньшенина А.П.[1], Жукова Г.В.[1], Протасова Т.П.[1], Ващенко Л.Н.[1], Кит О.И.[1]

[1] ФГБУ «НМИЦ онкологии» Минздрава России, 344037, Российская Федерация, г. Ростов-на-Дону, ул. 14-я линия, д. 63
e-mail: shikhliarova.a@mail.ru,

ALTERNATIVE APPROACH TO REHABILITATION THERAPY FOR YOUNG WOMEN WITH REPRODUCTIVE CANCERS

Verenikina E.V.[1], Popova N.N.[1], Shikhliarova A.I.[1], Frantsiyants E.M.[1], Moiseenko T.I.[1], Menshenina A.P.[1], Zhukova G.V.[1], Protasova T.P.[1], Vashchenko L.N.[1], Kit O.I.[1]

[1] National Medical Research Centre for Oncology, Rostov-on-Don, Russia, 14 liniya str., 63, Rostov-on-Don, 344037 e-mail: shikhliarova.a@mail.ru,

Ключевые слова: рак шейки матки, гормонпозитивный (люминальный) рак молочной железы, посткастрационный синдром, ксенонотерапия

Key words: cervical cancer, hormone-positive (luminal) breast cancer, postcastration syndrome, xenon therapy

Актуальность. Опухоли репродуктивной системы занимают лидирующие позиции в структуре онкологических заболеваний у женщин, составляя более 40% . Рак шейки матки (РШМ) уступает первенство раку молочной железы (РМЖ). Однако в обоих случаях, особенно при гормонпозитивном РМЖ с патологией гениталий, необратимая утрата репродуктивных органов у женщин моложе 45 лет сопряжена с развитием преждевременной менопаузы и посткастрационного синдрома. Симптомы формирования этой патологической системы проявляются в ранние сроки после операции в виде тяжелых поливалентных нарушений нейро-эндокринной системы, психологического срыва и дезадаптации. Такой синдром остро развивается у 50-100% больных РШМ и РМЖ, что актуализирует поиск альтернативных путей восстановительной терапии для этого социально значимого контингента. Высоким потенциалом в коррекции функциональных нарушений систем регуляции обладает ксенон. Цель работы состояла в изучении возможности ингибирования посткастрационного синдрома у молодых женщин при раке репродуктивных органов с помощью низкодозной ксенонотерапии. Пациенты и методы. В исследование включено 156 онкологических больных раком шейки матки (РШМ) pT1B2N0M0 и раком молочной железы (РМЖ) pT2N1M0 репродуктивного возраста (29-45 лет) после радикального лечения, включая вынужденную хирургическую кастрацию при гормонпозитивном РМЖ с сопутствующей гинекологической патологией. В раннем послеоперационном периоде применяли 1 курс (5 процедур) ингаляционной низкодозной ксенонотерапии (КсТ) по разработанному экспоненциальному алгоритму незначительного повышения доз ксенона при снижении экспозиции воздействия с учетом персонализированного подхода. Наряду с общеклиническими и лабораторными исследованиями использовали международные шкалы оценки степени тяжести состояния по менопаузальному индексу (ММИ) Kupperman, ESAS, качества жизни (MOS-SF-36), в модификации Российского Межнационального Центра боли (ВАШ), идентифицировали тип общих адаптационных реакций по Л.Х.Гаркави.

Результаты. После проведения КсТ в ранний послеоперационный период были установлены важные преимущества нового метода, связанные с быстрым регрессом патологической психосоматической симптоматики со стороны нейровегетативных нарушений. Прежде всего удалось нормализовать уровень артериального давления, снизить частоту эпизодов аритмии, головной боли и головокружения в 2 раза, вегетативных кризов – в 3 раза, снизить частоту тревожности в 2,5 раза, нарушения сна в 2,3 раза, апатии в 3 раза, психоэмоциональных жалоб в 3,5 раза, повышенной утомляемости в 6 раз. Значительно снизились показатели ММИ ($p<0,05$), 96,8% пациенток отметили полное купирование болевых ощущений при нагрузке, достоверно снизились проявления нейровегетативных нарушений ($p=0,02–0,04$), увеличилось соотношение антистрессорных реакций к стрессу, что совпадало с данными индивидуальной и объективной оценки повышения качества жизни.

Заключение. Высокая эффективность используемой технологии демонстрирует

возможность предупреждения развития хирургической менопаузы с клиническим проявлением посткастрационного синдрома для улучшения качества жизни и социальной реабилитации пациенток молодого возраста с онкопатологией репродуктивных органов.

КЛИНИКО-МОРФОЛОГИЧЕСКИЕ ОСОБЕННОСТИ БИМОРФНОГО РАКА ЭНДОМЕТРИЯ

Моисеенко Т.И.[1], Адамян М.Л.[1] (adamyan.meri@mail.ru),
Непомнящая Е.М.[1], Меньшенина А.П.[1], Вереникина Е.В.[1], Корниенко С.В.[2]

[1]ФГБУ «Национальный медицинский исследовательский центр онкологии» Минздрава России, Ростов-на-Дону, Россия, 14-я линия, 63
[2]ФГБОУ ВО «Ростовский государственный медицинский университет» Минздрава России, г. Ростов-на-Дону, пер. Нахичеванский, 29

CLINICAL AND MORPHOLOGICAL CHARACTERISTICS OF BIMORPHIC ENDOMETRIAL CANCER

Moiseenko T.I.1, Adamyan M.L. (adamyan.meri@mail.ru, Nepomnyashchaya E.M.[1], Menshenina A.P.1, Verenikina E.V.1, Kornienko S.V.2

[1]National Medical Research Centre for Oncology, Rostov-on-Don, Russia, 14-th liniya, 63
[2]Rostov State Medical University, Rostov-on-Don, Russia, Nakhichevanskiy, 29

Ключевые слова. Рак эндометрия, железисто-плоскоклеточный, клиника, морфология
Keywords. Endometrial cancer, glandular squamous cell carcinoma, clinical picture, morphology

Изменения морфологической структуры опухоли влечет за собой изменение клинического течения заболевания. В последние годы отмечено увеличение частоты карциномы эндометрия с плоскоклеточной метаплазией до 25%, коррелирующее со снижением возраста заболевших. Цель исследования: анализ клинических и морфологических особенностей биморфного железисто-плоскоклеточного рака эндометрия (РЭ).

Материалы и методы: За последние 5 лет в гинекологическом отделении Ростовского НМИЦ онкологии пролечены 1475 больных РЭ. Средний возраст больных – 65,2 года. У 281 (19%) больной с возрастной медианой 58,5 лет, после хирургического лечения морфологически установлен биморфный железисто-плоскоклеточный РЭ. 70% больных проживали в городах Ростовской области и Северного Кавказа.

Результаты. В 80% случаев заболевание установлено в течение 3-6 месяцев в связи с малосимптомнным течением. У 85% больных биморфным РЭ отмечены I и IIa стадии заболевания. Биморфные опухоли у больных в глубокой менопаузе отмечаются локальной агрессивностью: в 47% случаев макроскопически в удаленном препарате обнаруживается инфильтративно-язвенное поражение всей полости матки с глубокой инвазией. Преимущественная степень дифференцировки биморфного рака – G2 (70%); G1 выявлена в 7% случаев; G3 – в 23%. При низкой степени дифференцировки железисто-плоскоклеточного рака наиболее часто выявлялось метастатическое поражение придатков матки и тазовых лимфатических узлов и распространение опухоли на цервикальный канал. Поражение тазовых и парааортальных лимфатических узлов при биморфном РЭ G1 – G2 не отмечалось от регионарного распространения при железисто-плоскоклеточном РЭ.

Заключение. Биморфный рак эндометрия встречается более молодом возрасте, чем железистая карцинома; отмечается аберрантной клиникой и благоприятным течением. Инвазивный потенциал биморфного РЭ увеличивается в глубокой менопаузе. У этого контингента больных на фоне разноо-

бразной коморбидной патологии в течение первых 3 лет после радикального лечения отмечается отдаленное метастазирование. Биологическая природа биморфного РЭ требует углубленного изучения.

ФИЗИЧЕСКИЙ СТАТУС ВИРУСА ПАПИЛЛОМЫ ЧЕЛОВЕКА В ПРОГНОЗЕ РЕЦИДИВИРОВАНИЯ ЦЕРВИКАЛЬНЫХ ИНТРАЭПИТЕЛИАЛЬНЫХ НЕОПЛАЗИЙ РАЗЛИЧНОЙ СТЕПЕНИ ТЯЖЕСТИ И РАКА ШЕЙКИ МАТКИ IN SITU

Е.В. Кокорина[1], М.К. Ибрагимова[1], М.М. Цыганов[1], Н.В. Литвяков[1]

[1]Научно-исследовательский институт онкологии, Томский национальный исследовательский медицинский центр Российской академии наук, 634009, г. Томск, пер. Кооперативный, 5, Россия
imk1805@yandex.ru

PHYSICAL STATUS OF HUMAN PAPILLOMAVIRUS IN THE PROGNOSIS OF RECURRENT CERVICAL INTRAEPITHELIAL NEOPLASIA AND CERVICAL CANCER IN SITU

E.V. Kokorina[1], M.K. Ibragimova[1], M.M. Tsyganov[1], N.V. Litviakov[1]

[1]Cancer Research Institute, Tomsk National Research Medical Center, Russian Academy of Sciences; 5, Kooperativny Street, 634050, Tomsk, Russian Federation

Ключевые слова: Вирус папилломы человека, вирусная нагрузка, физический статус ВПЧ, рак шейки матки in situ
Keywords: Human papillomavirus, viral load, physical status of HPV, cervical cancer in situ

Актуальность. В настоящее время роль вируса папилломы человека (ВПЧ) в развитии рака и предраковых патологий шейки матки, таких как цервикальные интраэпителиальные неоплазии различной степени и рак шейки матки in situ, достоверно доказана. При этом, стандартным показателем тяжести инфекции является уровень вирусной нагрузки, однако, согласно результатам собственных предыдущих исследований, с ее помощью нельзя прогнозировать течение заболевания, в частности, безрецидивную выживаемость. В качестве прогностического критерия в настоящее время рассматривается физический статус вируса. ВПЧ в клетке может находиться в эписомальной (свободной), интегрированной (встроенной в геном хозяина) и смешанной формах. Ранее показано, что у больных с РШМ определение физического статуса ВПЧ позволяет прогнозировать исход заболевания. Было предположено, что физический статус будет иметь прогностическую значимость и при предраковых патологиях шейки матки.
Цель исследования. Поиск молекулярно–вирусологического критерия для прогнозирования риска рецидивирования у больных с цервикальными интраэпителиальными неоплазиями различной степени тяжести и раком шейки матки in situ.
Материал и методы. Проанализированы данные от 367 пациенток, разделенных на три группы исследования согласно наличию/отсутствию морфологических изменений шейки матки – 150 женщин, не имеющих морфологических изменений шейки матки, 168 пациенток с цервикальными интраэпителиальными неоплазиями различной степени тяжести (37 пациенток с LSIL и 131 пациентка с HSIL) и 49 пациенток с диагнозом рак шейки матки in situ. Материалом для исследования служили соскобы эпителия цервикального канала и наружной части шейки матки. Для всех пациентов было проведено вирусологическое исследование, включающее в себя определение наличия и генотипирование ДНК ВПЧ, а также оценку уровня вирусной нагрузки. Далее была выделена группа с носительством ВПЧ 16 типа (n = 192), для которой было проведено определение физического статуса вируса ДНК ВПЧ 16. Качественное и количественное определение ДНК ВПЧ было проведено при помощи метода Real-Time PCR

с использованием комплектов реагентов фирмы «Amplisens®».

Результаты. Обнаружено статистически значимое уменьшение показателя клинически малозначимой вирусной нагрузки и увеличение показателей клинически значимой вирусной нагрузки от женщин без морфологических изменений шейки матки к пациенткам с РШМ in situ. При этом установлено отсутствие влияния клинически значимой вирусной нагрузки на частоту рецидивирования заболевания (p=0,128). Показано, что в группе ВПЧ16–позитивных пациенток по мере морфологической перестройки эпителия шейки матки от женщин без морфологических изменений шейки в матки к пациентам с диагнозом РШМ in situ увеличивалась частота встречаемости интегрированных и смешанных форм ВПЧ и снижалась частота эписомальных форм. Проведение статистического анализа (лог–ранговый критерий) показало, что на частоту рецидивирования влияние оказывают степень тяжести заболевания (p=0,014) и внутриклеточный статус вируса (p=0,005). Построение прогностической модели, учитывающей оба эти параметра, показало, что вклад в частоту рецидивирования вносит только физический статус вируса (p=0,025).

Заключение. Достоверным фактором в отношении рецидивирования цервикальных интраэпителиальных неоплазий различной степени тяжести и рака шейки матки in situ признается физический статус ВПЧ. Эписомальная форма является благоприятным фактором прогноза с 5–летним риском рецидивирования равным 12%, при определении у пациенток наличия смешанной и интегрированной форм вируса вероятность возникновения рецидива заболевания в течение 5 лет прогнозируется 20% и 48%, соответственно.

ФОТОДИНАМИЧЕСКАЯ ТЕРАПИЯ ВПЧ-АССОЦИРОВАННОЙ ЦЕРВИКАЛЬНОЙ ИНТЕРАЭПИТЕЛИАЛЬНОЙ НЕОПЛАЗИИ

Сейтбекова К.С.[1], Шаназаров Н.А.[1], Сарсебеков Е.К.[1], Алдаберген Г.С.[1], Ташпулатов Т.Б.[1]

Больница медицинского центра управления делами Президента Республики Казахстан[1], Нур-Султан, Казахстан.
e-mail: k.seitbekovna@mail.ru

FHOTODYNAMIC THERAPY OF HUMAN PAPILLOMA VIRUS ASSOCIATED CERVICAL INTRAEPITHELIAL NEOPLASIA

Seitbekova K.S.[1], Shanazarov N.A.[1], Sarsebekov E.K.[1], Aldabergen G.S.[1], Tashpulatov T.B.[1]

Hospital of the Medical Center of Presidential Affairs of the Republic of Kazakhstan[1], Nur-Sultan, Kazakhstan.

Ключевые слова: фотодинамическая терапия, цервикальная интраэпителиальная неоплазия, предраковые заболевания шейки матки, вирус папилломы человека (ВПЧ).

Keywords: Fhotodynamic therapy, cervical intraepithelial neoplasia, human papilloma virus, precancerous diseases of the cervix.

Актуальность: Предраковые заболевания (CIN) шейки матки (ШМ) являются одним из актуальных вопросов современной гинекологии, так как нередко приводит к злокачественным новообразованиям и очень часто встречаются у пациенток репродуктивного возраста. Данные патологии занимают одно из первых мест в структуре амбулаторной гинекологической заболеваемости.

По данным ВОЗ, ежегодно выявляются более 500 000 новых случаев рака шейки матки и 50% этих женщин умирают от этого заболевания и почти 90% из них – в странах с низким и средним уровнем доходов.

Многочисленными исследованиями установлено, что вирус папилломы человека (ВПЧ) при CIN встречается почти в 90% случаев, особенно тип 16-18, ДНК которого обладает высокой онкогенной потенцией/

В Республике Казахстан в настоящее время применяется 2 метода лечения патологий шейки матки. Это - деструктивные (диатермо-, и радиокоагуляция, криодеструкция, лазерная вапоризация) и хирургические (ножевая, лазерная, электро-, и радиоволновая конизация). Эти лечебные мероприятия снижают риск развития рака шейки матки, однако отсутствие точечных воздействий на мультифокальные очаги ВПЧ, недостаточная глубина деструкции с разрушением только поверхностного эпителия, очаги метаплазированного плоского эпителия в цервикальном канале обусловливает достаточно высокий риск рецидивов CIN и начального рака шейки матки. Данные методы являются необоснованно травматичными, приводящими как к интраоперационным осложнениям, так и осложняющими течение последующих беременностей и родов за счет послеоперационной рубцовой деформации шейки матки и развития истмико-цервикальной недостаточности, сопровождающейся увеличением риска преждевременных родов и спонтанных самопроизвольных абортов, также частота наступления беременности снижается на 15-35% вследствие бесплодия из-за атрезии цервикального канала, которая появляется после лечения традиционным методом. В связи с чем многие молодые женщины с предраковыми патологиями шейки матки отказываются от ее конизации. В современной медицине таким пациентам применяют новые подходы к диагностике и лечению заболеваний. В частности - метод фотодинамической терапии (ФДТ).

Цель - оценить эффективность комплексного лечения ФДТ предраковых заболеваний ШМ у женщин репродуктивного возраста.

Материалы и методы. В исследование включены 20 пациенток. Из них с цервикальной интраэпителиальной неоплазией IIIст – 7 женщин, с цервикальной интраэпителиальной неоплазией IIст – 13 женщин, в возрасте 18-49 лет. Пациенткам методом ПЦР выявлены различные сочетания онкогенных типов ВПЧ (16,18).

Фотосенсибилизация проводилась препаратом «Фотолон». Пациентам внутривенно вводили 100 мг «Фотолон» в разведении на 200,00мл физиологического раствора (NaCl 0,9%) в течение 30мин. Через 2,5 - 3 часа после внутривенной фотомодификации крови шейка матки и цервикальный канал подвергали лазерному облучению аппаратом «Лахта Милон», с применением торцевого световода для шейки матки и световода с цилиндрическим диффузором для цервикального канала. При этом, шейка матки подвергалась обработке лазерной волной выходной мощностью 0,6 -1,0 Вт продолжительность 8-15 минут, цервикальный канал выходной мощностью 0,4-0,6Вт – 2 - 8 минут. Общее время лазерной экспозиции составляло 10-23 минут.

Результаты. Эффективность комплексного лечения пациенток с цервикальной интраэпителиальной неоплазии оценивали через 3 и 6 месяцев. Установлено, что полное излечение отмечено у 13 пациенток (65%), переход CIN III на CIN II у 3 пациенток (15%), переход CIN III на CIN I у 4 пациенток (20%). Ни в одном случае рецидивов не отмечались.

Заключение. Таким образом ФДТ при лечении цервикальной интраэпителиальной неоплазии показала себя эффективным. Исследования и лечения предраковых заболеваний женских половых органов будут продолжаться, отдаленные результаты будут предоставлены.

ЭФФЕКТИВНОСТЬ ФОТОДИНАМИЧЕСКОЙ ТЕРАПИИ В ЛЕЧЕНИЯ ЛЕЙКОПЛАКИИ ВУЛЬВЫ

В.В. Бенберин[1], Н.А.Шаназаров[1,2], Алдаберген Г.С.[1], Сейтбекова К.С.[1], Д.Е. Туржанова[2]

Электронный адрес:dinara.turzhanov@mail.ru.

[1]РГП «Больница Медицинского центра Управления делами Президента Республики Казахстан», г. Нур-Султан
[2]НАО «Медицинский университет Астана», г. Нур-Султан

THE EFFECTIVENESS OF PHOTODYNAMIC THERAPY IN THE TREATMENT OF VULVAR LEUKOPLAKIA

Benberin V.V.[1], Shanazarov N. A.[1,2], Aldabergen G.S.[1], Seytbekova K.S.[1], Turzhanova D.Y.[2]

[1]Medical centre Hospital of President affairs administration of the republic of Kazakhstan, Nur-Sultan
[2]Astana medical university, Kazakhstan, Nur-Sultan

Ключевые слова:
лейкоплакия вульвы, фотодинамическая терапия.
Keywords:
vulvar leukoplakia, photodynamic therapy.

Цель исследования: оценка эффективности лечения лейкоплакии вульвы (ЛВ) методом фотодинамической терапии (ФДТ).

Пациенты и методы.

ЛВ является основным проявлением плоскоклеточной гиперплазии-дистрофического заболевания вульвы с поражением многослойного плоского неороговевающего эпителия. В структуре доброкачественных поражений вульвы более 50% приходится на плоскоклеточную гиперплазию, 25% – на склеротический лишай и в 25% случаев имеет место их ассоциация. К сожалению, в Республике Казахстан нетстатистических данных по этой патологии. Данная группа заболеваний также характеризуется высоким риском малигнизации: на фоне крауроза риск малигнизации составляет 9%, VIN – от 6% до 18%, при сочетании обоих процессов – 60%. Таким образом, учитывая длительность и тяжесть течения, а также высокую вероятность малигнизации, поиск эффективных методов лечения ЛВ представляет собой актуальную проблему.

Основными причинами поиска новых методов лечения ЛВ являются частое рецидивирование процесса, длительное и упорное течение заболевания, необоснованное и малоэффективное использование лекарственных средств, что приводит к развитию различных психосоматических нарушений, оказывающих неблагоприятное воздействие на состояние организма в целом и ухудшение качества жизни женщины. В этой связи одним из наиболее перспективных направлений в лечении лейкоплакии вульвы может считаться ФДТ.

В исследование включено 37 пациенток с морфологически верифицированным диагнозом ЛВ в возрасте от 30 до 70 лет. Критериями включения пациенток в исследование для проведения ФДТ были гистологическое и цитологическое подтверждение диагноза, отсутствие тяжелой сопутствующей патологии и наличие письменного согласия на лечение. Лечение осуществлялось в амбулаторных условиях. В качестве фотосенсибилизатора (ФС) использовали фотолон, который растворяли в 200 мл физиологического раствора и вводили внутривенно капельно в дозах 1,8–2,5 мг/кг массы тела пациента в условиях затемненного помещения. Сеанс ФДТ проводили через 2,5–3 ч после введения ФС с использованием источником светового излучения служил аппарат Лахта-Милонс длиной волны 662 нм. Длительность сеанса ФДТ варьировалась от 9 до 40 мин в зависимости от количества полей облучения. В зону

облучения обязательно включали участок нормальной ткани, отступая от краев зоны поражения 3–5 мм. Реакция патологического очага на проведенное лечение оценивалась непосредственно после сеанса ФДТ, через 1, 7 и 30 суток. Оценку эффективности ФДТ с фотолоном осуществляли на основании данных визуального наблюдения за изменением площади пролеченных патологических очагов и информации о наличии или отсутствии клинических симптомов заболевания.

Результаты:

У всех пациенток, соблюдавших световой режим в течение 3–4 суток после проведенного лечения, нежелательных реакций, связанных с кожной фототоксичностью (поверхностные ожоги кожных покровов, гипо- и гиперпигментация, отек мягких тканей лица), отмечено не было. Во время инфузии ФС состояние пациенток было удовлетворительным, нежелательных реакций отмечено не было. Непосредственно после окончания сеанса ФДТ у всех пациенток определяли отек и гипертермия подвергнутых облучению зон с патологическими очагами. В течение 24 сутокформировался фотохимический некротический струп коричневого или черного цвета, четко ограниченный от нормальных тканей. Полная эпителизация зоны облучения зафиксирована через 4–8 недель после ФДТ. Клинические признаки полной регрессии при контрольных наблюдениях через 1 мес. были отмечены у всех пациенток.

Заключение. Таким образом, результаты клинического использования метода ФДТ с фотолоном в лечении ЛВ свидетельствуют о его высокой терапевтической эффективности, минимальном количестве нежелательных реакций и хороших косметических результатах.

МОРФОЛОГИЧЕСКИЕ ОСОБЕННОСТИ И ПРОГНОСТИЧЕСКОЕ ЗНАЧЕНИЕ СТРОМАЛЬНОГО И СОЛИДНОГО КОМПОНЕНТОВ ОПУХОЛИ ПРИ I-IIA СТАДИИ ПЛОСКОКЛЕТОЧНОГО РАКА ШЕЙКИ МАТКИ

Макарова Е.В.[1,2], Сеньчукова М.А.[1,2], Шурыгина Е.И.[1,2]
malena2419@yandex.ru

[1]ФГБОУ ВО «Оренбургский государственный медицинский университет» Минздрава России; Россия, 460000 Оренбург, ул. Советская 6
[2]ГБУЗ «Оренбургский областной клинический онкологический диспансер»; Россия, 460021 Оренбург проспект Гагарина,11

MORPHOLOGICAL FEATURES AND PROGNOSTIC SIGNIFICANCE OF THE TUMOR STROMAL AND SOLID COMPONENTS IN STAGE I-IIA OF SQUAMOUS CERVICAL CANCER

Makarova E.V.[1,2], Senchukova M.A.[1,2], Shurygina E.I.[1,2]

[1]Orenburg State Medical University, 460000, Russian Federation, Orenburg Region, Orenburg, Sovetskaya st, 6
[2]Orenburg Regional Clinical Oncology Center, 460021, Russian Federation, Orenburg Region, Orenburg. Gagarin prospect, 11.
malena2419@yandex.ru

Ключевые слова:
рак шейки матки, строма опухоли, опухолевые микрососуды, прогноз

Key words:
cervical cancer, tumor stroma, tumor microvessels, prognosis

Актуальность. Рак шейки матки (РШМ) – се-

рьезная медико-социальная проблема. Для определения оптимальной тактики лечения пациенток необходима точная оценка риска рецидива заболевания. В связи с этим, поиск новых прогностических факторов является актуальным. Цель и задачи. Изучить особенности морфологии и оценить прогностическую значимость стромального и солидного компонентов плоскоклеточного РШМ I-IIA стадии.

Материалы и методы. Ретроспективно изучены образцы опухолей 65 пациенток с плоскоклеточным РШМ I-IIA стадии, получивших на первом этапе хирургическое лечение. У 5 пациенток (7,9%), в разные сроки после лечения, был выявлен рецидив заболевания. Срезы окрашивали гематоксилином Майера и эозином и иммуногистохимически с использованием антител к CD34 и подопланину. В образцах оценивали следующие характеристики: количество и морфологические особенности разных типов опухолевых микрососудов, наличие опухолевых эмболов в их просвете, выраженность лимфоидной инфильтрации стромы опухоли и феномена ретракции стромы, наличие фрагментации в солидном компоненте опухоли. Полученные данные сравнивали с клинико-морфологическими характеристиками и прогнозом РШМ. Статистическую обработку обработку полученных результатов выполняли с использованием программы Statistica 6. Результаты. При анализе образцов выделены следующие типы микрососудов: обычные капилляры, дилятированные капилляры (ДК) с обычной эндотелиальной выстилкой (ЭВ), ДК со слабо выраженной экспрессией CD34, ДК контактного типа, капилляры в солидном компоненте опухоли, атипичные дилятированные капилляры (АДК), структуры с частичной ЭВ и лимфатические сосуды в полиморфно-клеточных инфильтратах. Плотность обычных капилляров при окраске антителами к CD34 составила 9,1±3,4 на условную единицу площади (УЕП), плотность ДК с обычной ЭВ составила 5,1±2,4 на УЕП. ДК со слабо выраженной экспрессией CD34 были выявлены в 38,5%, ДК контактного типа- в 20,3%, капилляры в солидном компоненте опухоли – в 41,7%, АДК-в 35,5%, структуры с частичной ЭВ – в 35,4% и лимфатические сосуды в полиморфно-клеточных инфильтратах - в 56,9% образцов. Наличие опухолевых эмболов просвете опухолевых микрососудов было отмечено в 35,4% случаев. Лимфоидная инфильтрация стромы опухоли наблюдалась в 35,4%, феномен ретракции стромы в 7,7%, фрагментация в солидном компоненте опухоли в 18,5% образцов. При анализе установлено, что наличие рецидива РШМ коррелировало с глубиной инвазии опухоли ($p=0,002$), с наличием фрагментации в солидном компоненте опухоли ($p=0,0001$), с наличием ДК со слабо выраженной экспрессией CD34 ($p=0,0005$), капилляров в солидном компоненте опухоли ($p=0,005$), ДК контактного типа ($p<0,0001$) и с наличием опухолевых эмболов в просвете сосудов ($p=0,0001$). При наличии рецидива РШМ была достоверно больше глубина инвазии опухоли ($p>0,0001$), чаще отмечалась фрагментация в солидном компоненте опухоли ($p=0,01$), наличие ДК со слабо выраженной экспрессией CD34 ($p=0,0005$), капилляров в солидном компоненте опухоли ($p=0,005$) и ДК контактного типа ($p<0,0001$), а также с наличие опухолевых эмболов в просвете сосудов ($p=0,0001$). Клинической значимости других типов микрососудов, выраженности лимфоидной инфильтрации и феномена ретракции стромы опухоли при раннем РШМ не выявлено. Выводы. При оценке прогноза раннего РШМ считаем целесообразным учитывать наличие ДК со слабо выраженной экспрессией CD34, капилляров в солидном компоненте опухоли, ДК контактного типа, а также фрагментации в солидном компоненте опухоли, как факторов, ассоциированных с неблагоприятным прогнозом.

Работа выполнена при финансовой поддержке РФФИ и Субъекта РФ в рамках научных программ.

ПРОГНОСТИЧЕСКАЯ ЗНАЧИМОСТЬ ПРЕДОПЕРАЦИОННОЙ МР-ДК В ДИФФЕРЕНЦИАЛЬНОЙ ДИАГНОСТИКЕ ЭПИТЕЛИАЛЬНЫХ ОПУХОЛЕЙ ЯИЧНИКОВ.

Носова Ю.В., Солопова А.Е., Хабас Г.Н.,

ФГБУ «Национальный медицинский исследовательский центр акушерства, гинекологии и перинатологии им. академика В.И. Кулакова» Министерства здравоохранения Российской Федерации.
Адрес: 117997, Россия, Москва, ул. Академика Опарина, 4

Актуальность. По данным за 2018 год РЯ был 7-м по распространенности видом рака у женщин в мире, при этом диагностировано 240 000 новых случаев [2]. Применение DCE-MRI в дополнение к базовому протоколу МРТ органов малого таза позволяет повысить показатели диагностической точности в характеристике образований с «пограничным риском злокачественности» по УЗИ на 13–22%. Цель. Оценить диагностические возможности перфузионных параметров МРТ с динамическим контрастированием (DCE-MRI) в дифференциальной диагностике опухолей яичников, а также их связь с ИГХ-маркерами опухолевой агрессии (Ki67 и p53). Материалы и методы. С целью дифференциальной диагностики 41 пациентке с опухолями яичников «неясного злокачественного потенциала» по данным УЗИ выполнялось МРТ с динамическим контрастированием на МР-томографе Toshiba 1,5 Т. Для динамического внутривенного контрастирования использовали препарат Омнискан. Постпроцессинговая обработка проведена с использование рабочей станции Vitrea с установленным пакетом Olea для МР-изображений. Проанализированы количественные перфузионные параметры Ktrans, Kep и Ve, проведен корреляционный анализ полученных данных с ИГХ-маркерами опухолевой агрессии (Ki67 и p53). Полученные данные верифицировали по результатам патоморфологического исследования послеоперационного материала. Для анализа результатов применяли непараметрический ранговый критерий корреляции Спирмена, а также проводили дискриминантный и ROC-анализ с вычислением площади под ROC-кривой (AUC) и точек отсечения

PROGNOSTIC VALUE OF PREOPERATIVE DYNAMIC CONTRAST-ENHANCED MAGNETIC RESONANCE IMAGING IN DIFFERENTIAL DIAGNOSIS OVARIAN MASS

Nosova Yu., Solopova A., Khabas G.

National Medical Research Center for Obstetrics, Gynecology and Perinatology named after Academician V.I. Kulakov of Ministry of Healthcare of Russian Federation
4 Oparin str, 117997, Moscow, Russia

Контактное лицо: Носова Юлия Витальевна, julianosova92@gmail.com

Ключевые слова: Опухоли яичников, МР-ДК, дифференциальная диагностика, Ki-67.ектов № 18-415-560005 и 19-415-560004.
cut-off) для статистически значимых показателей,разделяющих с максимальной диагностической чувствительностью (SE) и специфичностью (SP) в программе IBM SPSS Statistics Subscription for Mac OS. Результаты. Согласно окончательной гистологической верификации 41 пациентка были разделены на три группы: 1-я группа – 12 (29,3%) пациенток с доброкачественными опухолями яичников (ДОЯ), 2-я группа - 12 (29,3%) пациенток с пограничными опухолями яичников (ПОЯ) и 3-я группа – 17 (41,4%) пациенток со злокачественными опухолями яичников (ЗОЯ/РЯ). По данным МРТ-ДК с увеличением степени злокачественности опухоли отмечается повышение всех исследуемых перфузионных параметров: так наиболее высокие значения Ktrans, Kep и Ve выявлены в ЗОЯ (0,043±0,01, 0,258±0,03, 0,221±0,024 соответственно), наиболее низкие – в ДОЯ (0,025±0,12, 0,09±0,099,

0,139±0,065 соответственно). Наиболее информативным предикторным показателем в дифференциальной диагностике доброкачественных и злокачественных новообразований яичников (с SE=94,1% и SP=83,3%, cut off=0,0295 и AUC=0,88) является Ktrans. Однако использовании одновременно трех заявленных перфузионных параметров способствует увеличению диагностической эффективности (AUC=0,925 в сравнении с AUC=0,88 при изолированном использовании Ktrans). Для анализа взаимосвязи между DCE-MRI и экспрессией Ki67, p53 использовался корреляционный анализ Спирмена с расчетом коэффициета корреляции r-Спирмена. Корреляция Ki-67 со всеми перфузионными параметрами оказались статистически значимыми (p<0,01). Умеренно сильная корреляция Ki-67 была найдена со значениями Kep и Ktrans (r=0,671 и 0,6 соответственно; p<0,01). Статистически значимая слабая корреляция обнаружена между маркером апоптоза p53 и Ktrans (r=0,334; p<0,05). Заключение: Методику МР-ДК можно применять в целях дифференциальной диагностики опухолей яичников с «неясным потенциалом злокачественности». Перфузионные параметры DCE-MRI могут использоваться в качестве предоперационных визуализационных биомаркеров диагностики. Изученные параметры в определенной степени способны отражать степень агрессии опухоли и ее пролиферативную активность, что может отразиться на тактике и прогнозе лечения.

Поддерживаюшие организации: Исследование выполнено при финансовой поддержке гранта Президента РФ МД-130.2019.7

Список литературы:

National Cancer Institute. Surveillance, Epidemiology, and End Results Program. Cancer stat facts: ovarian cancer. Available at: https://seer.cancer.gov/statfacts/ html/ovary.html. (Accessed 30 December 2018).

РЕЗУЛЬТАТЫ ХИМИОЭМБОЛИЗАЦИИ МАТОЧНЫХ АРТЕРИЙ В ЛЕЧЕНИИ ЗЛОКАЧЕСТВЕННЫХ НОВООБРАЗОВАНИЙ ШЕЙКИ МАТКИ

Звездкина Е.А.[1], Кедрова А.Г.[2], Лебедев Д.П.[2,3], Астахов Д.А.[2,3], Ищенко Р.В. [2], Степанова Ю.А.[4], Панченков Д.Н.[2,3]

[1] ФГБУ «Государственный научный центр лазерной медицины им. О.К. Скобелкина Федерального медико-биологического агентства», Москва, Российская Федерация, 121165, ул. Студенческая, д.40.
[2]ФГБУ «Федеральный научно-клинический центр специализированных видов медицинской помощи и медицинских технологий» Федерального медико-биологического агентства, Москва, Российская Федерация, 115682, ул. Ореховый бульвар, д.28.
[3] ФГБОУ ВО «Московский государственный медико-стоматологический университет им. А.И.Евдокимова» Министерства здравоохранения Российской Федерации, Москва, Российская Федерация, 127473, ул. Делегатская, д.20/1.
[4] ФГБУ «Национальный медицинский исследовательский центр хирургии имени А. В. Вишневского» Министерства здравоохранения Российской Федерации, Москва, Российская Федерация. 115093, ул. Большая Серпуховская, д.27. Контактные данные: Звездкина Е.А., zvezdkina@yandex.ru, 8-916-338-73-54.

RESULTS OF CHEMOEMBOLIZATION OF UTERINE ARTERIES IN THE TREATMENT OF CERVIX MALIGNANT NEOPLASMS

Zvezdkina E.A.[1], Kedrova A.G.[2], Lebedev D.P.[2,3], Astakhov D.A.[2,3], Ishchenko R.V.[2], Stepanova Yu.A.[4], Panchenkov D.N.[2,3]

[1] State Scientific Center for Laser Medicine of Federal Medical and Biology Agency, Moscow, Russian Federation,
121165, Studencheskaya str., 40.
2 Federal Research Clinical Center for Specialized Types of Health Care and Medical Technologies of Federal Medical and Biology Agency, Moscow, Russian Federation, 115682, Orekhovy Boulevard str., 28.
3 Evdokimov Moscow State University of Medicine and Dentistry, Moscow, Russian Federation, 127473, Delegatskaya str. 20/1.
4 Vishnevsky National Medical Research Center for Surgery, Moscow, Russian Federation, 115093, Serpukhovskaya str., 27, B.

Ключевые слова: химиоэмболизация маточных артерий, лекарственнонасыщаемая микросфера, шейка матки.

Key Words: chemoembolization of uterine arteries, drug-eluting bead, cervix.

Цель. Оценить результаты химиоэмболизации маточных артерий (ХЭМА) с использованием лекарственнонасыщаемых микросфер в лечении первичных и рецидивных новообразований шейки матки.

Пациенты и методы. Приведены результаты лечения 25 пациенток в возрасте от 39 до 94 лет с новообразованиями шейки матки, которым выполнялась ХЭМА за период 2016 - 2020 гг. Первичными опухолями были: плоскоклеточный рак (5 пациенток), аденокарцинома шейки матки (10). Рецидивными опухолями были: плоскоклеточный рак (3), аденокарцинома шейки матки (4), аденокарцинома тела матки (2), аденокарцинома яичников (1).

Всем больным проводили осмотр онкогинекологом, забор и морфологическое исследование биопсийного материала, магнитно-резонансная томография (МРТ) и ультразвуковое исследование (УЗИ) органов брюшной полости и малого таза, компьютерная томография (КТ) органов грудной полости для оценки поражений легких, определяли маркеры СА-125, SCC, CA19–9.

ХЭМА выполнялась для остановки вагинального кровотечения. Размеры лекарственно-насыщаемых микросфер HepaSphere (производства Merit Medical, Франция) были 30–60, 50–100, 100–150 и 150–200 мкм с рабочим диаметром после насыщения. цитостатиком 120–240, 200–400, 400–600 и 600–800 мкм соответственно. При рецидивных опухолях чаще применялись гепасферы размером 50–100 мкм.

Результаты. Во всех случаях удалось получить хороший гемостатический эффект к концу 3–4-х суток, достигнуть частичной регрессии опухоли. Максимальный эффект по уменьшению размеров опухолей достигался к 10-15-му дню.

Через 14-25 дней у 22 больных опухоль уменьшилась более чем на 50 %, у 16 больных достигнут морфологический лекарственный патоморфоз 3-4 степени, у 6 – патоморфоз 1-2 степени. По данным МРТ инфильтративный компонент опухоли уменьшался быстрее, чем солидный, однако это не коррелировало со степенью лекарственного патоморфоза. Быстрый регресс инфильтративного компонента при исходно больших размерах опухоли у 3 пациенток осложнился пузырно-влагалищный свищом. Всем 22 пациенткам была выполнена расширенная экстирпация матки, что дало возможность продолжить комбинированное лечение.

У 3 пациенток в силу соматической патологии оперативное лечение не было проведено, однако дало возможность выполнить химио-лучевую терапию.

Заключение. На основании полученных нами результатов можно сделать вывод, что ТАХЭ является методом выбора при влагалищных опухолевых кровотечениях, сочетая надеж-

ный химиотерапевтический и гемостатический эффект, что позволяет подготовить пациенток к дальнейшим этапам лечения. Однако, несмотря на получаемый эффект, размер опухоли является независимым фактором прогноза выживаемости для этих больных и требует последующей терапии.

ВНУТРИПОЛОСТНАЯ ЛУЧЕВАЯ ТЕРАПИЯ В ЛЕЧЕНИИ РАКА ТЕЛА МАТКИ В ПОСЛЕОПЕРАЦИОННОМ ПЕРИОДЕ

ADJUVANT BRACHYTHERAPY IN THE TREATMENT OF UTERINE CANCER

Горбушина Т.Е., Соколова О.С., Тютюник Е.С., Дымовская Д.А.
Gorbushina T.E., Sokolova O.S., Tutunik E.S., Dimovskaya D.A.
e-mail: tgorbushina@yandex.ru,

Государственное Бюджетное Учреждение Здравоохранения «Краснодарский Онкологический Диспансер №1» министерства здравоохранения Краснодарского края, Краснодар, Россия, 350040, ул. Димитрова, 146.
Krasnodar Oncology Center, Ministry of Healthcare of Krasnodar Territory, Krasnodar, Russian, 350040 Dimitrova str., 146.

Ключевые слова:
послеоперационная внутриполостная лучевая терапия, рак тела матки.

Keywords:
adjuvant brachytherapy, uterine cancer.

Цель. Определить результаты лечения рака тела матки I стадии при использовании внутриполостной лучевой терапии в послеоперационном периоде.

Пациенты и методы. Во 2 радиотерапевтическом отделении ГБУЗ Краснодарского онкологического диспансера в период с 2018 по 2020 годы 115 пациенток с гистологически верифицированными малоинвазивными формами рака тела матки (РТМ) IA и IB стадий проходили курс послеоперационной внутриполостной гамма-терапии. Средний возраст пациенток составил 67,5 ± 7,5 лет. Гистологические формы РТМ соответствовали низкодифференцированной эндометриоидной аденокарциноме (G3) IA стадии у 23 (20%) больных, умереннодифференцированная эндометриоидная аденокарцинома (G2) встречалась у 77 (67%) пациенток IB стадии, высокодифференцированная (G1) – в 15 (13%) случаях. Внутриполостная гамма-терапия проводилась в соответствии с клиническими рекомендациями министерства здравоохранения Российской Федерации по лечению онкологических больных РТМ на брахитерапевтическом аппарате «ГаммаМед» источниками высокой активности Ir-192 при помощи кольпостатов с использованием КТ-топометрии и 3Д-планирования. Разовая очаговая доза – 7 Грей подводилась на глубину 5 мм в слизистую культи 2\3 влагалища с ритмом облучения 1 раз в 5-7 дней. Суммарная очаговая доза составила 21 Грей. Контроль лечения реализовывался во время диспансерного наблюдения при гинекологическом осмотре с использованием цитологического исследования и лучевых методов диагностики.

Результаты и обсуждение. Анализ результатов лечения проводился в течении 6 – 1 РТМ крупными фракциями в послеоперационном периоде было наличие ранних лучевых реакций в виде катарального радиоэпителеита влагалища в 15 (13%) случаях. Постлучевой ректит развился у 2 (1,7%) пациенток. Цистит был выявлен у 11 (9,5%) больных в раннем послелучевом периоде. Поздние лучевые реакции в виде постлучевого вагинита были выявлены у 23 (20%) пациенток, постлучевой цистит был зафиксирован в 5 (4,3%) случаях. Для профилактики и лечения ранних и поздних лучевых реакций использовались препараты «Колегель», содержащие деринат, димексид и прополис. Прогрессирование РТМ в первые 6 месяцев наблюдения в виде: лимфоаденопатии в малом тазу, метастаза в печень и метастазов в легкие было выявлено по 1 (0,86%) случаю. Безрецидивная выживае-

мость в течении 6 месяцев была зарегистрирована у 112 (97,42 %) из 115 пациенток. Одногодичная безрецидивная выживаемость – у 81 (96,5 %) из 86 пациенток, участвующих в исследовании с 2018года.

Выводы. Предложенные стандарты лечения больных PTM IA (G3) – IB (G1-G2) являются эффективными при незначительных лучевых реакциях критических органов, но требуют тщательного хирургического стадирования и полноценного обследования перед началом лечения.8 месяцев. Характерным для пациенток после внутриполостного лучевого лечения.

ВИТРИФИКАЦИЯ ТКАНИ ЯИЧНИКА И EX VIVO ДОЗРЕВАНИЕ ООЦИТОВ КАК СПОСОБ СОХРАНЕНИЯ ФЕРТИЛЬНОСТИ У ПАЦИЕНТОК С ОНКОЛОГИЧЕСКИМИ ЗАБОЛЕВАНИЯМИ

OVARIAN TISSUE VITRIFICATION AND EX VIVO IN VITRO MATURATION OF OOCYTES FOR FERTILITY PRESERVATION IN CANCER PATIENTS

Исламгулов Д.В.[1], Фасхутдинова Г.Г.[1], Садртдинова И.И[1,2], Фаисханова Р.Р.[3], Измайлова Р.А.[1], Фазлыева Э.А.[1]
islamgulov@gmail.com

[1] Клиника “Здоровье женщины и мужчины”, г. Уфа, ул. Кирова, 52
[2] Башкирский государственный университет, г. Уфа,ул. Заки Валиди, 32
[3] Республиканский клинический онкологический диспансер, г. Уфа, Пр. Октября, 73/1

Ключевые слова: сохранение фертильности у онкологических больных, витрификация яичниковой ткани, ex vivo дозревание ооцитов.

По данным официальной статистики в 2019 году в Республике Башкортостан (РБ) зафиксировано 14008 впервые установленных случаев злокачественных новообразований, а заболеваемость составила 345,8 случаев на 100 тысяч населения. Повышение качества диагностики и лечения онкологических заболеваний значительно увеличили 5-летнюю выживаемость среди пациентов моложе 40 лет, а, следовательно, и долю людей, подверженных проблеме бесплодия вследствие преждевременного истощения гонадной функции. После излечения пациенты должны иметь возможность сохранить нормальное качество жизни, в том числе реализовать репродуктивную функцию.

Существует несколько методов, используемых для сохранения фертильности у женщин, в том числе это криоконсервация овариальной ткани с последующей трансплантацией и получение и дозревание ооцитов в циклах IVM (in vitro maturation) с последующей криоконсервацией ооцитов или эмбрионов. Данные техники могут применяться без гормональной стимуляции женщины и какой-либо отсрочки начала лечения.

Целью данной работы являлась оптимизация методов витрификации яичниковой ткани и ex vivo дозревания ооцитов и внедрение в клиническую практику в рамках программы по сохранению фертильности в РБ.

В наше исследование были включены пять женщин в возрасте от 29 до 35 лет. Яичники были получены лапароскопически у женщин, перенесших овариэктомию из-за рака шейки матки или рака молочной железы. Ткань яичника сразу помещали в среду с HEPES и перевозили в лабораторию в течение 45 минут. Корковый слой яичника разрезали на куски размером 10x10x1 мм и криоконсервировали методом быстрой заморозки (витрификация). Витрификация проводилась в открытой системе с использованием сред Kitazato, согласно протоколу производителя. С целью оценки выживаемости фолликулов контрольный образец размораживали и окрашивали прижизненным красителем, нейтральным красным, с последующей гистологической оценкой. Средняя выживаемость фолликулов составила - 74,3%.

У двух пациенток была выполнена процедура

ex vivo дозревания ооцитов. Ооцит-кумулюсные комплексы (ОКК) получали после препарирования мозгового вещества яичника. ОКК культивировали в среде Sage (CooperSurgical) с добавлением 0,75 МЕ/мл ФСГ/ХГЧ (Meriofert, IBSA) в течение 48-72 часов. У первой пациентки было получено только два ОКК, один ооцит достиг стадии MII после ex vivo IVM, была проведена попытка оплодотворения спермой мужа методом интрацитоплазматической инъекции сперматозоида (ИКСИ). Однако через 16-18 часов после ИКСИ признаки оплодотворения отсутствовали. У второй пациентки было извлечено 54 ОКК, 21 ооцит достиг стадии MII после IVM, 17 ооцитов остановились в развитии на стадиях GV или MI, 16 ооцитов дегенерировали. 10 зрелых ооцитов были витрифицированы, и 11 - оплодотворены донорской спермой методом ИКСИ. 5 нормально оплодотворенных зигот развивались до 3-8 клеточной стадии и были заморожены. Процент дозревания ооцитов до MII стадии составил 39,3% от общего числа полученных ооцитов, что согласуется с литературными данными.

В результате нашего исследования показано, что витрификация коры яичника является одним из перспективных методов сохранения репродуктивной функции. Кроме того, незрелые ооциты могут быть успешно получены из мозговой ткани яичников, могут дозревать in vitro, однако такие ооциты имеют невысокий потенциал оплодотворения и образования бластоцист, что, видимо, требует использования модифицированных протоколов дозревания SPOM-IVM или CAPA-IVM для синхронизации созревания ядра и цитоплазмы и получения более компетентных ооцитов.

Скоординированная работа различных специалистов на стыке репродуктивной медицины и онкологии, может дать реальную возможность пациентам иметь здоровое потомство после лечения онкологического заболевания.

Секция: онкологии головы и шеи

ЧАСТОТА РЕЦИДИВИРОВАНИЯ РАКА ГОРТАНИ ПОСЛЕ МАЛОИНВАЗИВНОЙ ЭНДОЛАРИНГЕАЛЬНОЙ МИКРОХИРУРГИИ ПРИ ЛЕЧЕНИИ ОПУХОЛЕЙ ГОРТАНИ

Слонева Н.В., Адильбаев Г.Б., Мухамадиев Б.Т.

Казахский НИИ онкологии и радиологии, г. Алматы, Казахстан.

Наблюдения КазНИИ онкологии и радиологии г.Алматы

Цель работы: Анализ частоты рецидивирования рака гортани после оперативного лечения в объеме: эндоларингеальной микрохирургии, с целью оптимизации и адекватности применения лечения.

Материал и методы: Частота заболеваемости злокачественными опухолями гортани составляет в среднем 2% всех опухолей.. В Казахстане ежегодно регистрируются около 400 больных раком гортани, 60% пациентов госпитализируются в онкологические учреждения с III-IV стадиями. Малоинвазивная эндоларингеальная микрохирургия широко применяется сегодня во всем мире в оперативной ларингологии не только при лечении доброкачественных опухолей, но и ранних стадиях злокачественных опухолей гортани.

Результаты: Эндоларингеальные микрохирургические вмешательства нами были проведены 75 больным, в период за 2016 по 2019г со злокачественными опухолями (плоскоклеточная карцинома), средний возраст 55 лет, в основном мужского пола (95%) Рецидивы мы наблюдали, в основном у пациентов через 6-12 месяцев после хирургического вмешательства, из них 3 пациента получили курс предоперационной лучевой терапии с последующим иссечение рубца. Микрохирургические вмешательства под эндоскопическим контролем нами произведены 75 пациентам (4 женщины) при 1-11 стадии рака гортани, в основном среднего отдела. Осложнений в послеоперационном периоде в основном проявлялись в виде умеренной подкожной эмфиземы (4%) и кровотечение (2%) Рецидивы опухоли за трехлетний период наблюдения возникли более чем у половины больных, 2 пациентам произведены передне-боковые резекции гортани и 65 - операция ларингоэктомия, безрецидивное течение отмечается у 3 пациентов с предоперационным курсом ЛТ.

Выводы: Наш клинический опыт заставляют задуматься о радикальности эндоларингеальной микрохирургии при выборе первым этапом лечения именно злокачественных опухолей гортани.

ФИО, место работы: Адильбаев Галым Базенович – доктор медицинских наук, профессор, врач отделения опухолей головы и шеи Казахского научно-исследовательского института онкологии и радиологии.
Электронный адрес:g.adilbaev@gmail.com

ПРОГНОСТИЧЕСКИЕ ФАКТОРЫ ВЫЖИВАЕМОСТИ БОЛЬНЫХ ЗЛОКАЧЕСТВЕННЫМИ НОВООБРАЗОВАНИЯМИ ЩИТОВИДНОЙ ЖЕЛЕЗЫ В ЧЕЛЯБИНСКОЙ ОБЛАСТИ

Новикова Татьяна Сергеевна[1,2], Доможирова Алла Сергеевна[3], Ратнер Елена Владимировна[1], Аксенова Ирина Алексеевна[1,2], Буркова Ева Евгеньевна[1]

[1]ГБУЗ «Челябинский областной клинический центр онкологии и ядерной медицины», г. Челябинск, Россия
[2]ФГБОУ ВО «Южно-Уральский государственный медицинский университет» Минздрава РФ, г. Челябинск, Россия
[3]ФГБУ «Российский научный центр рентгенорадиологии» Минздрава России, г. Москва, Россия

Ответственный автор – Новикова Татьяна Сергеевна
8 (909) 724-70-40

novikovats@chelonco.ru

Ключевые слова: ЗНО щитовидной железы, выживаемость онкологических больных, факторы прогноза, популяционный раковый регистр.

Актуальность

По данным международного проекта GLOBACAN в мире наблюдается рост заболеваемости и смертности от ЗНО щитовидной железы. К 2040 году прогнозируется прирост абсолютного количества заболевших на 34,2%, умерших – на 75,7%.

В Челябинской области за 14 лет отмечается прирост показателя заболеваемости ЗНО щитовидной железы на 94,5% с 3,81 на 100 000 населения в 2006 году до 10,62 на 100 000 населения в 2019 году (по РФ прирост показателя ниже – 38,8%). Динамика стадийной структуры заболеваемости ЗНО щитовидной железы за 2006-2019 годы имеет тенденцию к ухудшению: снижается доля ЗНО в I-II стадии заболевания на 2,6% с 80,5% в 2006 году до 77,9% в 2019 году, увеличивается доля ЗНО в IV стадии – на 3,5% с 5,7% в 2006 году до 9,2% в 2019 году (по РФ I-II стадия– 81,2%, IV стадия – 6,4%). Также обращает внимание снижение показателя активного выявления ЗНО щитовидной железы, который в 2019 году составил всего 19,0% (по РФ – 35,2%).

Цель

Проанализировать показатели 5-летней канцероспецифической выживаемости больных ЗНО щитовидной железы в Челябинской области в 2006-2015 годах в зависимости от пола и возраста, степени распространенности опухолевого процесса, гистологического типа опухоли.

Материалы и методы

На основании базы данных Популяционного ракового регистра Челябинской области рассчитаны показатели кумулятивной скорректированной выживаемости (учитывающей случаи смерти от злокачественного новообразования) динамическим (актуриальным) методом с использованием программного модуля «Расчет показателей выживаемости» (разработчик - ООО «Новел СПб», г. Санкт-Петербург). Общее число наблюдений по базе данных регистра за 2006-2015 годы составило 1462 случая ЗНО щитовидной железы (МКБ-10; С73), в т.ч. 230 мужчин, 1232 женщины. Все случаи ЗНО гистологически верифицированы.

Результаты

10-летняя динамика показателей 5-летней кумулятивной скорректированной выживаемости больных ЗНО щитовидной железы нестабильна и в последние 2 года имеет тенденцию к снижению на 6,4% с 93,8±3,4% с 2006 году до 87,4±4,0% в 2015 году.

Выживаемость больных ЗНО щитовидной железы имеет гендерные различия. Показатель 5-летней кумулятивной скорректированной выживаемости среди мужчин составил 80,9±4,0%, среди женщин – 92,8±1,0% ($p<0,001$).

Показатели 5-летней кумулятивной скорректированной выживаемости больных ЗНО щитовидной железы в возрасте 0-19 лет достигают 100% среди обоих полов, в возрасте 20-59 лет среди мужчин снижаются до 83,9±4,8%, среди женщин – до 98,1±0,7%, в возрасте 60 лет и старше – до 73,4±7,3% среди мужчин, до 82,0±2,8% среди женщин ($p<0,001$ для женщин).

Показатели выживаемости больных ЗНО щитовидной железы снижаются с увеличением степени распространенности опухолевого процесса на момент диагностики. Наиболее высокие показатели 5-летней кумулятивной скорректированной выживаемости отмечаются у больных в I-II стадии заболевания и составляют 95,4±4,7% и 93,1±6,4% среди мужчин и 98,7±1,1% и 95,7±1,4% - среди женщин соответственно. Наиболее низкие показатели выживаемости – среди больных с IV стадией заболевания и составляют 41,6±10,4% среди мужчин и 61,6±6,2% - среди женщин ($p<0,001$).

Показатели выживаемости больных ЗНО щитовидной железы имеют различия в зависимости от гистологического типа опухоли. Наиболее высокие показатели 5-летней кумулятивной скорректированной выживаемости демонстрируют больные папиллярным раком щитовидной железы, а именно 85,7±4,2% - среди мужчин и 95,9±1,0% - среди женщин.

Мужчины, больные анапластическим раком щитовидной железы, не переживают 5-летний рубеж, женщины переживают 5 лет всего в 17,3±12,1% случаев (p<0,001).

Заключение. По результатам анализа показателей выживаемости больных ЗНО щитовидной железы среди факторов прогноза можно выделить:

- пол - показатели выживаемости среди женщин достоверно превышают аналогичные показатели среди мужчин;
- возраст - наиболее высокие показатели выживаемости отмечаются у больных в более молодом возрасте;
- степень распространенности опухолевого процесса - наиболее высокие показатели выживаемости регистрируются у больных, выявленных в I-II стадии заболевания;

гистологический тип опухоли - наиболее высокие показатели выживаемости демонстрируют больные с папиллярным раком щитовидной железы.

ОСОБЕННОСТИ ХИРУРГИЧЕСКОГО ЛЕЧЕНИЯ РАСПРОСТРАНЕННОГО РАКА ЗАДНИХ ОТДЕЛОВ ПОЛОСТИ РТА И РОТОГЛОТКИ

Светицкий П.В., Аединова И.В., Волкова В.Л.*

ФГБУ «Национальный медицинский исследовательский центр онкологии» МЗ РФ
Svetitskiy.p@gmail.com, 89289025584

FEATURES OF SURGICAL TREATMENT OF ADVANCED CANCER OF THE POSTERIOR ORAL CAVITY AND OROPHARYNX

*Svetitsky P.V. *, Aedinova I.V., Volkova V.L.*

Federal State Budgetary Institution “National Medical Research Center of Oncology” of the Ministry of Health of the Russian Federation
Svetitskiy.p@gmail.com, 89289025584

Заболеваемость раком органов полости рта и ротоглотки занимают ведущее место среди опухолей головы и шеи. В Ростовской области отмечается рост данной патологии с увеличением количества больных поступающих на специализированное лечение с уже распространенным в объеме III-IV стадии процессом. Так, за последние 5 лет их количество увеличилось с 69,5% до 72,8%. Лечение данной категории больных комбинированное, где операциям отводится ведущая роль. Наибольшие сложности при их проведении возникают при распространении опухоли в задних отделах полости рта и близостью прохождения внутренней сонной артерии, травма которой чревата летальным исходом.

Существует несколько способов подхода к опухоли и её радикального удаления: внутриротовым, подчелюстным, эндоскопическим и с предварительной мандибулотомией. Наша многолетняя практика показала преимущества проведения операции с использованием мандибулотомии.

Цель. Улучшение результатов хирургического лечения распространенного рака задних отделов полости рта и ротоглотки.

Материал и методы. Исследования были проведены у 45 больных (20 – основная и 25 – контрольная группы). Все больные имели распространенный, в объёме III-IV ст. опухолевый процесс, располагающийся в задних отделах дна полости рта и в ротоглотке. Всем больным предварительно была осуществлена каротидная ангиография. Операция проводилась под эндотрахеальным наркозом через наложенную тахеостому. Вначале осуществлялась адекватная шейная лимфодиссекция. В основной группе опухоль удалялась после предварительно проведенной модифицированной мандибулотомии, а в контрольной — внутриротовым или/и подчелюстным доступом. Для профилактики послеоперационного нагноения, 16 больным основной группы в конце операции формировалась оростома. Швы на кожу. Оростома рыхло тампонировалась. Питание через носопищеводный зонд. Результаты. У всех больных с сформировано оростомой заживление проходило без нагноения с удалением носопищеводного зонда в более ранние сроки (10-15 сутки),

тогда ка в контрольной группе – на 20-30. Сроки трахеодеканулляции в обеих группах были практически одинаковые: на 10 – 15 сутки. 2-х летняя общая выживаемость в основной группе составила 65±7,5%, тогда как при традиционном способе - 47±5,8%. 2-х летняя бессобытийная выживаемость в основной группе наблюдалась у 61±7,1%, в контрольной – 44,6±6,2%.

Заключение. Осуществление радикальных операций у больных с распространенным раком задних отделов дна полости рта и ротоглотки более доступно и эффективно в условиях созданных, предварительно проведенной, МДТ. При нарушении в послеоперационном периоде глотания и предупреждения в полости рта нагноения и остеонекроза, рекомендовано интраоперационное формирование оростомы.

ХИРУРГИЧЕСКОЕ ЛЕЧЕНИЕ ПАЦИЕНТОВ С ПЕРВИЧНЫМ И РЕЦИДИВНЫМ РАКОМ СЛИЗИСТОЙ ОБОЛОЧКИ ДНА ПОЛОСТИ РТА»

Петров Б.В., Мошуров И.П., Савенок Э.В., Поварков С.М., Панов Е.Д., Подоскин А.А., Минакова Е.С., Мануковская О.В., Карапетян Е.А., Лепшин С.Н.*

БУЗ ВО «Воронежский областной клинический онкологический диспансер», г. Воронеж
ФГБОУ «Воронежский государственный медицинский университет им. Н.Н. Бурденко» Министерства здравоохранения РФ, г. Воронеж
394036, г. Воронеж, ул. Вайцеховского, д.4,
e-mail: sergey-povarkov13@yandex.ru*

Ключевые слова: хирургическое лечение, рак дна полости рта, рецидив, первичная опухоль, локорегиональные лоскуты.

К настоящему времени оперативное вмешательство с одномоментным реконструктивно-пластическим компонентом в лечении рака слизистой оболочки дна полости рта является приоритетным. Первостепенной задачей представляется закрытие образовавшихся дефектов тканей дна полости рта с получением высокофункционального и эстетического результата. Цель исследования. Оценка эффективности хирургического лечения с одномоментным реконструктивно-пластическим компонентом у пациентов с первичным и рецидивным раком слизистой дна полости рта.

Материалы и методы. В Воронежском областном клиническом онкологическом диспансере с 2014 по 2020 год проведено хирургическое лечение 28 пациентам (в возрасте от 50 до 65 лет) с раком слизистой оболочки дна полости рта. Гистологический диагноз соответствовал плоскоклеточному ороговевающему раку разной степени дифференцировки.

Распространенность опухолевого процесса соответствовала в 13 наблюдениях Tis и T1; T2 - у 7 больных, T3 – у 5 пациентов. При этом нижняя челюсть в опухолевый процесс не вовлекалась. В трех случаях были рецидивные опухоли.

При Tis и T1 во всех наблюдениях отмечено вовлечением в процесс уздечки языка и наружных отверстий протоков поднижнечелюстных слюнных желез. Операция заключалась в удалении опухоли с выделением протоков поднижнечелюстных слюнных желез и их транспозиции в дистальные отделы с последующим замещением дефекта с использованием расщепленных кожных лоскутов.

В зависимости от наличия метастазов на шее или их отсутствии выполнялись варианты шейных диссекций с замещением дефекта с использованием лоскута из передних мышц шеи (8) и кивательной мышцы (2). Использование кожно-мышечного лоскута из большой грудной мышцы для замещения дефекта дна полости рта при рецидивных опухолях после химиолучевого лечения сочеталось с проведением операции Крайля на стороне поражения (3).

Результаты исследования и их обсуждение. Полное приживление пересаженного лоску-

та отмечено у всех пациентов. Некроз кожного фрагмента лоскута отмечен в 3-х наблюдениях, в случаях применения лоскутов из кивательной мышцы (1), лоскута из передних мышц шеи (2), что не привело к потери лоскута. В сроки наблюдения от 6 месяцев до 5 лет, продолженный рост выявлен в 2-х наблюдениях, рецидив - в 3-ёх случаях. Во всех случаях получены хорошие функциональные и приемлемые эстетические результаты. Сроки пребывания больных в стационаре составили от 16 до 24 дней.

Выводы. Таким образом, полученные результаты подтверждают целесообразность хирургического вмешательства в лечении рака слизистой оболочки дна полости рта. При распространенности опухолевого процесса соответствующих Tis и T1 – замещение дефекта возможно с использованием расщепленных кожных лоскутов. При T2 и T3 обосновано использование кожно-мышечного лоскута из передних мышц шеи. В случаях рецидивных опухолей дна полости рта с проведением операции Крайля оправдано применение кожно-мышечного лоскута из большой грудной мышцы.

ЭНДОВАСКУЛЯРНАЯ ЭМБОЛИЗАЦИЯ В ЛЕЧЕНИИ МЕСТНО-РАСПРОСТРАНЕННОГО РАКА ОРГАНОВ ГОЛОВЫ И ШЕИ

Енгибарян М.А., Кит О.И., Гварамия А.К.

В течение последних 30 лет в мировую клиническую практику были внедрены различные методы рентгеноэндоваскулярной диагностики и лечения. Химиоэмболизация, сочетающая в себе эффекты внутриартериальной химиотерапии с эмболизацией опухолевых сосудов стала широко применяться в лечении опухолей различной локализации, в том числе при лечении злокачественных опухолей головы и шеи . Рентгеноэндоваскулярные вмешательства могут использоваться как часть противоопухолевого лечения, на предоперационном этапе лечения опухолей головы и шеи.

Цель исследования: заключается в улучшении результатов лечения местно- распространенного рака языка за счет использования двухэтапной суперселективной химиоэмболизации в качестве подготовительного этапа хирургического лечения. Материалы и методы: Нами пролечено 30 пациентов с местно-распространенным раком языка(III и IV стадии). Данным пациентам в качестве подготовительного этапа хирургического лечения проводили двухэтапное сочетанное воздействие на опухоль. После предварительного ангиографического исследования и выявления «целевых» сосудов, кровоснабжающих опухоль, на первом этапе лечения проводилась суперселективная внутриартериальная химиотерапия, чем достигалось максимальное насыщение сосудов опухоли химиопрепаратом. Через 7 дней осуществляли второй этап- эмболизацию всех обнаруживаемых новообразованных артерий опухоли, достигая тотальной деваскуляризации опухоли. На следующий день выполняли операцию в объеме адекватном распространенности опухолевого процесса. Таким образом, операция выполнялась после достижения деваскуляризации опухоли, но до развития тяжелых проявлений постэмболизационного синдрома.

Результаты: у 20 (66%) больных отмечалась регрессия опухоли различной степени выраженности , уменьшение болевого синдрома было у 21 (70%) больных, уменьшение ихорозного запаха изо рта у 18 пациентов (60%). Уменьшение кровопотери во время операции отмечалось у всех 30 (100%) больных, что позволило работать на «сухом» операционном поле, под хорошим визуальным контролем границ опухоли, минимизируя кровопотерю, объем которой составлял 90-110мл, за счет чего сокращались сроки реабилитации и повышалось качество жизни пациентов. При гистологическом исследовании опухоли отмечалось снижение пролиферативной активности опухоли у всех пролеченных данным способом больных (100%).

Заключение: проведение двухэтапной химиоэмболизации в лечении больных со злокачественными опухолями целесообразно, позво-

ляет улучшить результаты лечения пациентов. Использование временного интервала между суперселективной внутриартериальной химиотерапией и эмболизацией опухолевых сосудов позволяет максимально реализовать эффекты каждого воздействия при минимальной выраженности постэмболизационного синдрома.

ПРОБЛЕМЫ ОБЕЗБОЛИВАНИЯ ФОТОДИНАМИЧЕСКОЙ ТЕРАПИИ ОПУХОЛЕЙ ГОЛОВЫ И ШЕИ

Шинкарев С.А.[1-2], Борисов В.А.[1-2], Синицын Ю.И.[1], Болдырев С.В.[1], Подольский В.Н.[1], Абдурашидов З.И.[1], Ковалев М.В.[1], Демьянов А.П.[1], Загадаев А.П.[1]
(Email: liponkology@mail.ru, т. 8-960-567-02-68)

[1]ГУЗ «Липецкий областной онкологический диспансер», Липецк, Россия, Адмирала Макарова 1Е
[2]Воронежский государственный медицинский университет имени Н.Н. Бурденко, Воронеж, Россия, Студенческая 10

PROBLEMS OF HEAD AND NECK CANCER PHOTODYNAMIC THERAPY PAIN MANAGEMENT

Shinkarev S.A.[1-2], Borisov V.A.[1-2], Sinitsyn U.I.[1], Boldyrev S.V.[1], Podolsky V.N.[1], Abdurashidov Z.I.[1], Kovalev M.V.[1], Demyanov A.P.[1], Zagadaev A.P.[1]

[1]Lipetsk State Oncology Clinic, Lipetsk, Russia, Admiral Makarov Street 1E
[2]Voronezh State Medical University named after N.N. Burdenko, Voronezh, Russia, Studencheskaya Street 10

Ключевые слова: фотодинамическая терапия, боль, анестезия, рак кожи, рак полости рта, лейкоплакия полости рта

Key words: photodynamic therapy, pain, anesthesia, skin cancer, oral cancer

Цель. Целью исследования является оценка эффективности обезболивания фотодинамической терапии (ФДТ). Фотодинамическая терапия – динамично развивающийся современный метод лечения в онкологии. Одним из важных практических аспектов применения ФДТ опухолей визуальных локализаций является проблема обезболивания при проведении лечения. Наиболее часто используемые средства для обезболивания ФДТ – это НПВС, опиоидные анальгетики, седативные средства. В некоторых случаях ФДТ проводится под спинальной или проводниковой анестезией или под наркозом. Локализация опухолей на слизистой оболочке полости рта, в ротоглотке, на нижней губе обуславливает высокую интенсивность болевого синдрома при реализации фотодинамической реакции.

Пациенты и методы. В наше исследование включено 102 пациента, пролеченных с помощью ФДТ. Использовали фотосенсибилизаторы хлоринового ряда, диодный лазер с длиной волны 662 нм. Облучение проводилось с использование макролинзы. По нозологическим формам пациенты распределялись следующим образом: в 62 наблюдениях зарегистрирован базально-клеточный рак кожи, у 10 человек – плоскоклеточный рак кожи, еще у 10 - рак слизистой оболочки полости рта и ротоглотки, у 8 – лейкоплакия и дисплазия слизистой оболочки полости рта, у 6 – рак нижней губы, еще у 6 – прочие локализации.

Интенсивность болевого синдрома оценивалась в процессе проведения лазерного облучения опухоли по шкале вербальных оценок (ШВО): 0 - нет боли, 1 балл - слабая, 2 - умеренная, 3 - сильная, 4 балла - очень сильная боль.

Из общего количества пациентов (n=102) у 15 для обезболивания применялись НПВС, у 69 – использовали сочетание НПВС с трамадолом, у 14 – выполнялась проводниковая анестезия, у 4 – ФДТ проводили под общим обезболиванием.

Результаты. Отсутствие болевых ощущений

зафиксировано в 9% случаев. Слабую боль отмечали 58% больных, умеренную боль - 20%, сильную боль - 10%, очень сильную боль отмечали 3% больных. В 14 % наблюдений нами была применена проводниковая анестезия при ФДТ опухолей орофарингеальной области (ментальная, мандибулярная, торусальная, туберальная, анестезия щечного нерва, язычного нерва, палатинальная анестезия). В качестве анестетика использовали использовали 0,2% раствор ропивакаина. В группе пациентов с применением проводниковой анестезии интенсивность болевого синдрома варьировала от 0 до 1 балла; у всех больных удалось подвести запланированную дозу лазерного излучения.

Заключение. Степень выраженности болевого синдрома при проведении фотодинамической терапии зависит от гистологической формы опухоли, распространенности поражения и способа обезболивания. Проводниковая анестезия позволяет эффективно контролировать болевой синдром при проведении фотодинамической терапии опухолей орофарингеальной области.

ЗАБОЛЕВАЕМОСТЬ И СМЕРТНОСТЬ ОТ РАКА ГОЛОВЫ И ШЕИ В РОССИИ: АНАЛИЗ ДИНАМИКИ ЗА 2007-2018 ГОДА

Белякова Е.Н.[1]
belyakova_e_n@student.sechenov.ru

[1]Федеральное государственное автономное образовательное учреждение высшего образования Первый Московский государственный медицинский университет имени И.М. Сеченова Министерства здравоохранения Российской Федерации (Сеченовский Университет), Москва, Российская Федерация, 119991, Москва, ул. Трубецкая, д. 8, стр. 2

CANCER MORBIDITY AND MORTALITY IN RUSSIA: DYNAMICS ANALYSIS FOR 2007-2018

Belyakova E.N[1]

[1]First Moscow State Medical University, Moscow, Russian Federation, 119991, Moscow, st. Trubetskaya, 8/2

Ключевые слова
Рак головы и шеи, эпидемиология, онкология

Keywords
Head and neck cancer, epidemiology, oncology

Цель исследования: оценить динамику заболеваемости и смертности от рака головы и шеи населения России в 2007 – 2018 гг.
Применялись методы ретроспективного эпидемиологического анализа заболеваемости. В качестве источников использовались материалы Федерального ракового регистра, сформированного на основании данных государственных форм статистической отчетности N°7 «Сведения о заболеваниях злокачественными новообразованиями» и N° 35 «Сведения о больных со злокачественными новообразованиями», за 2007–2018 гг. При расчете прироста/убыли производилось выравнивание динамического ряда методом наименьших квадратов. Анализ и обработка данных проводилась с помощью программ Microsoft Office Excel 2010 и RStudio Desktop 1.2.5033.
Результаты. 1. Динамика «грубых» и стандартизованных показателей заболеваемости раком губы среди всего населения России в период с 2007 по 2018 гг. характеризуется достоверной тенденцией к снижению (среднегодовой темп снижения – -4,85% и -6,16% соответственно). 2. «Грубые» и стандартизированные показатели заболеваемости раком полости рта и глотки среди всего населения России за данный период достоверно выросли (среднегодовой темп прироста – +2,89% и +1,8% соответственно). 3. Динамика «грубых» показателей заболеваемо-

сти раком гортани среди всего населения России за период с 2007 по 2018 гг. характеризуется тенденцией к увеличению со среднегодовой темп прироста – +0,5%, а стандартизированный показатель незначительно снизился (среднегодовой темп снижения – -0,92%). 4. «Грубые» и стандартизованные показатели смертности от ЗНО головы и шеи среди всего населения России за 2007-2018 гг. имели тенденцию к увеличению (среднегодовой темп прироста – +1,26% и +0,35% соответственно).

Заключение. В России отмечается рост заболеваемости ЗНО головы и шеи среди всего населения, при отсутствии динамики к снижению смертности от данных ЗНО. Несмотря на очевидную актуальность патологии, распространенность известных факторов риска развития рака головы и шеи в России изучены недостаточно, что требует научного обоснования профилактических мероприятий по предупреждению этого грозного онкологического заболевания. Следует отметить, что инфицированность ВПЧ как независимый фактор риска развития орофарингеальной плоскоклеточной карциномы необходимо учитывать наравне с курением и употреблением алкоголя.

ОРИГИНАЛЬНАЯ МЕТОДИКА СЕЛЕКТИВНОЙ ВНУТРИАРТЕРИАЛЬНОЙ ОБЪЁМНО-КОНТРОЛИРУЕМОЙ ХИМИОИНФУЗИИ ДЛЯ ЛЕЧЕНИЯ РЕЦИДИВОВ ПЛОСКОКЛЕТОЧНОГО РАКА ГОЛОВЫ И ШЕИ

И.П. Мошуров
БУЗ ВО «ВОКОД» г. Воронеж,
ул. Вайцеховского, 4
М.С.Ольшанский
БУЗ ВО «ВОКОД» *г. Воронеж,*
ул. Вайцеховского, 4
А.Ю.Шкляров
ФКУ «ГБ МСЭ по Воронежской области»
Минтруда России, г. Воронеж,
ул. Ленина, 104б.
И.В.Степанов
ФГБОУ ВО ВГМУ им. Н.Н.Бурденко,
г.Воронеж, ул. Студенческая, 10
С.А. Стикина
БУЗ ВО «ВОКОД» г. Воронеж,
ул. Вайцеховского, 4
Е.Н. Сухочев
БУЗ ВО «ВОКОД» г. Воронеж,
ул. Вайцеховского, 4
О.А.Лобова
БУЗ ВО «ВОКОД» г. Воронеж,
ул. Вайцеховского, 4

Ответственный за связь с редакцией:
А.Ю.Шкляров Shklyarov2014@gmail.com
89515608153.

Ключевые слова: плоскоклеточный рак головы и шеи, рецидив рака, внутриартериальная химиотерапия, селективная ангиография.

THE ORIGINAL METHOD OF SELECTIVE INTRA-ARTERIAL VOLUME-CONTROLLED CHIMIOINFUSION FOR THE TREATMENT RECURRENCES OF SQUAMOUS CELL CARCINOMA OF THE HEAD AND NECK

I.P. Moshurov,
Voronezh Regional Oncology Center, Voronezh,
4 Vaitsehovskogo street
M.S. Olshansky,
Voronezh Regional Oncology Center,
Voronezh, 4 Vaitsehovskogo street
A.Yu. Shklyarov
Federal Treasury Institution “The Main Bureau of Medical and Social Expertise in the Voronezh Region” of the Ministry of Labor and Social Protection of the Russian Federation, Voronezh,
104b Lenin Street
I.V. Stepanov
Voronezh State Medical University named after N.N. Burdenko, Voronezh, 10 Studencheskaya street.
S.A. Stikina,
Voronezh Regional Oncology Center, Voronezh,
4 Vaitsehovskogo street
E.N. Sukhochev,
Voronezh Regional Oncology Center, Voronezh,
4 Vaitsehovskogo street
O.A. Lobova,
Voronezh Regional Oncology Center, Voronezh,

4 Vaitsehovskogo street

Keywords: squamous cell carcinoma of the head and neck, cancer recurrence, intra-arterial chemotherapy, selective angiography.

Цель: Анализ эффективности новой оригинальной методики внутриартериальной химиоинфузии при паллиативной помощи пациентам с неоперабельными рецидивами плоскоклеточного рака головы и шеи после завершенного химиолучевого лечения.

Материалы и методы: С 2013г. по 2018г. было пролечено 73 пациента с местными неоперабельными рецидивами плоскоклеточного рака головы и шеи после завершенной химиолучевой терапии до СОД 68-70Гр. Все пациенты имели III- IV ст. (T2-4N1-3M0) заболевания и были разделены на 2 группы. В группу 1 было включено 39 пациентов, получивших лечение по оригинальной методике селективной внутриартериальную объёмно-контролируемую перемежающуюся транзиторно-гипоксической химиоинфузии по модифицированной схеме PF (цисплатин75мг/м2 и 5-фторурацил 750мг/м2) в артериальные сосуды имеющие доминантное значение в кровоснабжении опухоли. Продолжительность химиоинфузии составляла 30-50 мин. Курс лечения повторяли через в 21 день с кратностью от 3-х до 16. В группу 2 вошли 34 пациента получившие стандартную внутривенную химиотерапию по схеме PF (цисплатин100мг/м2 в 1 день и 5-фторурацил 1000мг/м2 внутривенно медленно капельно с 1 по 4 дни). Пациенты обеих групп были сопоставимы по полу, возрасту, стадии заболевания и локализации опухоли.

Результаты: В 1 группе все пациенты получили от 3-х до 16 курсов ХТ. Во 2 группе от 2-х до 6 курсов ХТ. Прогрессирование в 1 группе отмечалось у 10,3% (n=4) пациентов, в группе 2 у 35,3% (n=12) пациентов, (p<0,01). Объективные ответы в 1группе наблюдались у 30,8% (n=12) пациентов, а во 2 группе у 11,8% (n=4) пациентов, (p<0,01). Стабилизация в 1 группе отмечалась у 59% (n=23) пациентов, а во 2 группе у 52,9% (n=18) пациентов, различия статистически не значимы (p>0,05). В 1 группе пережили 1 год 46,2% (n=18) пациентов. Во 2 группе ни один пациент не пережил 1 год (n=0). В 1 группе у 46,2% (n=18) пациентов удалось достичь полного ответа на лечение по лимфатическим узлам и регресса первичной опухоли. Из них 5,1% (n=2) пациента пережили срок 3 года иу одного пациента по данным ПЭТ-КТ не отмечено опухолевой активности в срок до 5 лет. Медиана выживаемости пациентов в 1 группе составила 325 дней, а во 2 группе 173 дня (p<0,01).

Выводы: Оригинальная методика селективной внутриартериальной объёмно-контролируемой перемежающейся транзиторно-гипоксической химиоинфузии по модифицированной схеме PF позволяет существенно увеличить продолжительность и качество жизни пациентов с рецидивами плоскоклеточного рака головы и шеи в сравнении со стандартной химиотерапией и позволяет добиться более высокого уровня положительного эффекта.

РЕЗУЛЬТАТЫ ГОЛОСОВОЙ РЕАБИЛИТАЦИИ ПАЦИЕНТОВ СО ЗНО ГОРТАНИ ПЕРЕНЕСШИХ ТОТАЛЬНУЮ ЛАРИНГЭКТОМИЮ В 2019 ГОДУ В РЕСПУБЛИКЕ БАШКОРТОСТАН

Замилов М.М.[1], Мусин Ш.И.[1,2], Осокин С.В.[1,2], Ильин В.В.[1], Вахитов М.А.[1], Султанбаев А.В.[1], Меньшиков К.В.[1,2], Гимранов Э.Т.[1]

[1.] ГАУЗ РКОД Минздрава РБ, г. Уфа.
[2.] ФГБОУВО Минздрава РФ БГМУ, г. Уфа.

Ежегодно в Республике Башкортостан(РБ) диагностируется 170-190 пациентов со ЗНО гортани. В большинстве случаев рак гортани диагностируется на III и IV стадиях (65-70%). И ежегодно выполняется от 60 до 80 тотальных ларингэктомий как первичным пациентам так и пациентам получившим лучевую терапию. Несомненно инвалидизирующая операция приводит к отказу от хирургического лечения на первом этапе. В связи с этим перед онкологом встает вопрос о реабилитации пациента, важнейшим аспектом которого является восстановление речевой функции. Основные методами реабилитации являются

пищеводная речь, использование голосообразующих аппаратов, трахеопищеводное шунтирование с установкой голосообразующего протеза. Методом позволяющим получить оптимальные результаты является трахеопищеводное шунтирование с установкой голосообразующего протеза.

Цель. Провести анализ голосовой реабилитации пациентам после тотальной ларингэктомии за 2019 в РБ.

В отделении опухолей головы и шеи ГАУЗ РКОД МЗ РБ, г.Уфа за 2019 год выполнено 60 ларингэктомии. Через 3-6 месяца с момента окончания специального лечения на приеме у онколога профильного кабинета определялась стратегия голосовой реабилитации. На момент повторного осмотра 23(38,3%) пациента получили голосообразующий аппарат, 17(28,3%) пациентов отказались от голосовой реабилитации, 20(33,3%) пациентам в дальнейшем был установлен голосообразующий протез,.

Из 23 пациентов успешно освоить применение голосообразующего аппарата удалось 18(78,3%) пациентам, остальные 5 пациентов от дальнейших попыток голосообразования отказались (установка протеза или продолжение обучения формирования голоса с помощью электрогортани).

У 15(75%) пациентов после установки голосообразующего протеза отмечено удовлетворительное голосообразование. У 5(25%) пациентов отсутствовало голосообразования после ПТПШ. 3 пациентам для голосообразования потребовалось миотомия констрикторов глотки, 1 пациенту двусторонняя миотомия, у 1 пациента попытка речеобразования не увенчалась успехом. Таким образом голосовая реабилитация проведена 19(95%) пациентам после установки голосообразующего протеза успешное восстановление голоса.

В группе пациентов, которые отказались от голосообразующего аппарат и установки протеза пищеводную речь удалось освоить 2(11,7%) пациентам

Заключение. Таким образом полноценная голосовая реабилитация проведена 65% (39/60) пациентам, из них 48,7%(19/39) установлен голосообразующий протез, 46,2%(18/39) используют голосообразующий аппарат, 5,1%(2/39) успешно освоили пищеводную речь.

Замилов М.М. (Zamilov M.M.) 89191502735 zamartin@mail.ru

ИЗМЕНЕНИЕ СОДЕРЖАНИЯ РЯДА ФАКТОРОВ РОСТА В БИОПТАТАХ ПЛОСКОКЛЕТОЧНОГО РАКА ПОЛОСТИ РТА ОТРАЖАЕТ РЕЗИСТЕНТНОСТЬ ОПУХОЛИ К ХИМИОТЕРАПИИ С ЦЕТУКСИМАБОМ

Франциянц Е.М.[1], Сурикова Е.И.[1], Нескубина И.В.[1], Владимирова Л.Ю.[1], Льянова А.А.[1], Погорелова Ю.А.[1], Шалашная Е.В.[1], Енгибарян М.А.[1]
E-mail: super.gormon@yandex.ru
Тел. 8(904)501-8362

[1] ФГБУ «Национальный медицинский исследовательский центр онкологии» Минздрава России, Ростов–на–Дону, Россия, 14-я линия, 63, 344037

CHANGE THE LEVEL OF A NUMBER OF GROWTH FACTORS IN BIOPTATES OF ORAL SQUAMOUS CELL CARCINOMA REFLECT THE RESISTANCE OF THE TUMOR TO CHEMOTHERAPY WITH CETUXIMAB

Frantsiyants E.M.[1], Surikova E.I.1, Neskubina I.V.[1], Vladimirova LYu[1], Lyanova A.A.[1], Pogorelova Yu A.[1], Shalashnaya EV.1, Engibaryan M.A.[1]
E-mail: super.gormon@yandex.ru
Тел. 8(904)501-8362

[1] FSBI National Medical Research Centre for Oncology of the Ministry of Health of Russia, Rostov-on-Don, Russia, 14 liniya str., 63, 344037

Ключевые слова
плоскоклеточный рак полости рта; цетуксимаб; резистентность; факторы роста
Keywords
oral squamous cell carcinoma; cetuximab, resistance; growth factors

Плоскоклеточный рак слизистой полости рта сохраняет лидирующие позиции в структуре заболеваемости злокачественными опухолями головы и шеи. Несмотря на прогресс в лечении, 5-летняя общая выживаемость составляет 50-60%. Результаты применения препаратов, таргетных к рецептору эпидермального фактора роста (EGFR), характерному для опухолей данной гистологии, противоречивы. Важной задачей является поиск биомаркеров, ответственных за резистентность к таргетной терапии, что позволило бы индивидуализировать лечение.

Цель: изучить содержание компонентов целевой для цетуксимаба системы EGF/EGFR, а также других участников прогрессирования опухолевого процесса в биоптатах опухоли у пациентов с плоскоклеточным раком слизистой полости рта в зависимости от эффективности полихимиотерапии (ПХТ) с цетуксимабом.

Пациенты и методы: У 30 больных плоскоклеточным раком языка и слизистой дна полости рта (T3-4N0-1M0, st III-IV) была проведена ПХТ с цетуксимабом: цисплатин 100 мг/м^2, внутривенно, 1-й день, 5-фторурацил 1000 мг/м^2/сутки, внутривенно 96-часовой непрерывной инфузией в сочетании с цетуксимабом 400мг/м^2 в 1 день в нагрузочной дозе, затем по 250 мг/м^2 в 8-й и 15-й дни. По результатам 2 курса терапии выделены группы: частичная регрессия и стабилизация (n=17), т.е. чувствительность к ПХТ с цетуксимабом, прогрессирование (n=13), т.е. резистентность. Оценку эффективности проводимой терапии производили по критериям RECIST 1.1. У всех больных было получено добровольное информированное согласие на использование биоматериала в научных целях. В цитозольных фракциях биоптатов опухолей до лечения и после 2 курса терапии ИФА-методом с использованием стандартных тест-систем определяли содержание эпидермального фактора роста EGF (Bender Med System, Австрия) и растворимой формы его рецептора sEGFR (R&D System. США), васкуло-эндотелиального фактора роста VEGFA и растворимой формы его рецептора sVEGFR, трансформирующего фактора роста TGF-β (Bender Med System, Австрия), инсулиноподобных факторов роста 1 (IGF-1) и 2 (IGF-2) (Mediagnost Германия). Статистическую значимость различий между группами оценивали с помощью критерия Стьюдента.

Результаты: В обеих группах пациентов после 2 курса терапии в ткани опухоли выявлены аналогичные изменения в системе EGF: снижение уровня EGF в среднем на 30% ($p<0,01$), рост sEGFR на 48,8% ($p=0,0000$) при резистентности и в 2,1 раза ($p=0,0000$) при чувствительности к терапии, а также снижение их соотношения в среднем 2,6 раза ($p<0,001$). Но надо отметить, что при чувствительности к терапии уровень EGF был ниже ($p=0,0082$), а sEGFR выше ($p=0,0000$), чем показатели в группе с резистентностью. Однако, изменение содержания остальных факторов роста было различным. В группе чувствительных к терапии пациентов отмечалось снижение VEGFA на 31,4% ($p=0,0000$), sVEGFR на 26,1% ($p=0,0046$), TGF-β в 3,0 раза ($p=0,0000$), IGF1 на 41,9% (p=0,0,0000) по сравнению с показателями до лечения. В группе пациентов, резистентных к терапии, изменялся уровень только sVEGFR – рост на 26,7% ($p=0,0443$) по сравнению с показателем до лечения.

Заключение: Результаты показали, что у пациентов с плоскоклеточным раком слизистой полости рта после 2 курсов ПХТ с цетуксимабом независимо от эффективности терапии наблюдались однонаправленные изменения содержания компонентов целевой для цетуксимаба системы, при этом при чувствительности к терапии эти изменения более выражены. Однако, изменение уровня других участников прогрессирования опухолевого процесса имеет свою специфику: при чувствительности к терапии содержание таких факторов как VEGFA, TGF-β, IGF существенно снижалось, а при резистентности - не изменялось и сохранялось на уровне до лечения. Это свидетельствует о значимости снижения всех факторов роста, участвующих в прогрессировании, у пациентов с чувствительностью к терапии цетуксимабом, а также об активации различных механизмов клеточного ответа, связанных с блокировкой EGFR цетуксимабом.

БРАХИТЕРАПИЯ ИСТОЧНИКАМИ CF-252 ПРИ ЛЕЧЕНИИ РАКА ПОЛОСТИ РТА

к.м.н. Севрюков Ф.Е., Панасейкин Ю.А., д.м.н. Исаев П.А., к.м.н. Полькин В.В., Дербугов Д.Н., Васильков С.В., д.м.н. Медведев В.С., Михайловский Н.В.

МРНЦ им. А.Ф. Цыба – филиал ФГБУ «НМИЦ радиологии» Минздрава России (Обнинск).

Актуальность: Радикальное лечение рака слизистой оболочки полости рта T1-T2 может выполняться хирургическим или химиолучевым способом. Также доказана эффективность брахитерапии в качестве самостоятельно варианта лечения рака полости рта. При этом не страдает функциональность поражённого органа, что способствует более быстрой и комплексной реабилитации пациента после перенесенного лечения.
Цель: Изучить эффективность брахитерапии источниками калифорния (cf-252) в качестве радикальной методики лечения рака слизистой полости рта T1-T3 стадий. Оценить онкологические, функциональные и эстетические результаты, а так же её трудоёмкость и экономическую эффективность данной методики.
Материалы и методы: за период с 2018 по 2020гг. 27 пациентов, из которых 18(66.6%)-мужчин и 9 (33.3%)- женщин в возрасте от 35 до 73 лет, средний возраст 55,6 лет проходили лечение в отделении радиохирургического лечения закрытыми радионуклидами МРНЦ им. Цыба. Среди них 20 (74%) пациентов с раком боковой поверхности языка, 5 (18.5%) – с раком нижней губы и 2 (7.5%) – с раком дна полости рта. Распределение по TNM: T1 - 11(40.7%), T2 – 14(51.8%), T3 – 2(7.5%), у всех клинически N0 статус. 26 (96.3%) – первичные, 1 (3.7%) – рецидив. Клинически определялась глубина инвазии от 4 мм до 12мм по данным УЗИ и/или МРТ/СКТ. Было выполнено лечение: брахитерапия с препаратом Cf252 на область первичного очага. Средний койко-день у пациентов составил 8,2. Брахитерапия проводилась с изотопом Cf 252, у всех пациентов очаговая доза составила 8 Гр. Продолжительность внутритканевой терапии варьировала от 30 ч 22 минут до 55 ч 6 минут.
Результаты: Полная регрессия первичного очага была получена у 24 (88.8%) пациентов. У 3 (12.2%) был отмечен продолженный рост в течении 1-4 месяца после брахитерапии, что потребовало выполнения хирургического лечения. Все пациенты отмечали хороший функциональный и эстетический результат лечения. По данным опросников качество жизни в результате проведенного лечения не ухудшилось. Период наблюдение составил от 1 до 30 месяцев средний 17.6.
Выводы: Брахитерапия рака полости рта T1-T2N0M0 в самостоятельном варианте является высокоэффективной методикой лечения, позволяющей добиться хороших функциональных и эстетических результатов, без ущерба онкологическому радикализму.

БИОПСИЯ СТОРОЖЕВОГО ЛИМФОУЗЛА ПРИ ПЛОСКОКЛЕТОЧНОМ РАКЕ ПОЛОСТИ РТА

к.м.н. Севрюков Ф.Е., Панасейкин Ю.А., Олейник Н.А., Сигов М.А., к.м.н. Полькин В.В., д.м.н. Исаев П.А., Дербугов, Васильков С.В., д.м.н. Медведев В.С.

МРНЦ им. А.Ф. Цыба – филиал ФГБУ «НМИЦ радиологии» Минздрава России (Обнинск).

Актуальность: При плоскоклеточном раке слизистой оболочки полости рта, метастатическое поражение лимфоузлов на шее является одним из сильнейших прогностически неблагоприятных факторов прогноза. При этом клинически микрометастазы в регионарные лимфоузлы невозможно определить на стадии субклинического поражения. При анализе зарубежных и отечественных рекомендаций (NCCN от 06.2020 и рекомендации АОР 2020). В отношении путей регионарного лимфооттока предлагается три различных варианта лечения: 1) динамический контроль, 2) профилактическая лимфаденэктомия 3)

биопсия сторожевого лимфоузла (СЛУ) на шее. Таким образом, представляется перспективным внедрение методики биопсии СЛУ.

Цель: Изучить эффективность методики биопсии СЛУ при клинически N0 статусе. Оценить чувствительность и онкологические результаты, а так же её трудоёмкость и экономическую эффективность.

Материалы и методы: за период с 2018 по 2020гг. 36 пациентам с раком полости рта T1-T2N0M0 выполнялась биопсия СЛУ под контролем радиоизотопной диагностикой. Методика выполнялась в соответствии с рекомендациями EANM от 2019 года. 25(69.5%) - мужчин и 11(30.5%)- женщин. Возрас 36 - 75 лет, средний возраст 55.1. Все пациентов были с клинически N0 статусом по данным предоперационного обследования. Среди них 22 (61.1%) с раком языка, 7 (19.45%) – с раком нижней губы и 7 (19.45%) – с раком дна полости рта. Клинически определялась глубина инвазии от 4 мм до10мм по данным УЗИ и/или МРТ/СКТ. Локализация СЛУ визуализировалась при помощи ОФЭТ/КТ и радионуклидной диагностики. Для выявления микрометастазирования выполнялось ИГХ удаленных лимфоузлов.

Результаты: У 31(86.1%) пациентов по данным гистологии не было обнаружено метастазов в СЛУ. У 5(13.9%) пациентов был выявлен микрометастаз рака, что потребовало проведение лимфаденэктомии на шее со стороны поражения. Период наблюдение (IQR) составил 1 – 32 мес. (16.41 средн.). Все 5 выявленных метастазов были выявлены при глубине инвазии первичной опухоли более 7мм. Чувствительность методики составила 96.7% (30 из 31).

Выводы: Биопсии СЛУ является эффективной методикой субклинического выявление локорегионарных метастазов при раке полости рта T1-T2 стадии.

ПЕРСПЕКТИВЫ ПРИМЕНЕНИЯ ИНДУКЦИОННОЙ ХИМИОТЕРАПИИ НА ПЕРВОМ ЭТАПЕ ПРИ КОМПЛЕКСНОМ ЛЕЧЕНИИ БОЛЬНЫХ РАКОМ ПРИДАТОЧНЫХ ПАЗУХ И ПОЛОСТИ НОСА

Дешкина Т.И., Болотина Л.В., Корниецкая А.Л., Голубев П.В.

Московский научно-исследовательский онкологический институт имени П.А. Герцена - филиал федерального государственного бюджетного учреждения «Национальный медицинский исследовательский центр радиологии» Министерства здравоохранения Российской Федерации. (МНИОИ им. П.А. Герцена - филиал ФГБУ «НМИЦ радиологии» Минздрава России) 125284, Москва 2-й Боткинский проезд, д3.

PROSPECTS FOR THE USE OF INDUCTION CHEMOTHERAPY AT THE FIRST STAGE IN THE COMPLEX TREATMENT OF PATIENTS WITH CANCER OF THE PARANASAL SINUSES AND NASAL CAVITY

Deshkina T.I., Bolotina L.V., Korniecka ja A.L., Golubev P.V.

P. Hertsen Moscow Oncology Research Institute - Branch of the National Medical Radiology Research Centre of the Ministry of Health of the Russian Federation, 3, 2nd Botkinskiy proezd, Moscow, 125284, Russian Federation

Ключевые слова: опухоли головы и шеи, рак придаточных пазух, рак полости носа, индукционная химиотерапия Key words: head and neck tumors, sinus cancer, nasal cancer, induction chemotherapy.

Контактное лицо: Голубев Павел Вячеславович – клинический ординатор МНИОИ им. П.А. Герцена - филиал ФГБУ «НМИЦ радиологии» Минздрава России.
E-mail: golubev194@gmail.com

Актуальность Рак придаточных пазух встречается достаточно редко, и составляет примерно 1,4% среди всех злокачественных новообразований и 3% среди опухолей головы и шеи. Количество впервые выявленных случаев рака полости носа и придаточных пазух в 2018 году составило 386 – у женщин, и 597 – у мужчин. В настоящий момент методом выбора при лечении данных пациентов является хирургическое вмешательство, которое может быть дополнено проведением ДЛТ. Однако, учитывая неудовлетворительные косметические результаты после операции, относительно низкие показатели выживаемости и сложности при проведении ДЛТ, использование индукционной ПХТ представляется обоснованным и перспективным направлением для изучения.

Цель исследования. Улучшение непосредственных и отдаленных результатов комплексного лечения больных с местно-распространенным плоскоклеточным раком придаточных пазух.

Материалы и методы. С 2012 года в исследование включен 21 пациент. Основной локализацией стала верхнечелюстная пазуха (12 чел). Распределение по стадиям заболевания представлено следующим образом: 16 пациентов с IV ст T4aN0M0, 5 пациентов – с III ст T3N0M0. Всем больным в первом этапе комплексного лечения проводилась индукционная ПХТ по схеме TPF.

Результаты. В общей сложности проведено 79 курсов ПХТ. Один пациент находится в процессе терапии, один выбыл из исследования в связи с обострением сопутствующей патологии. У 19 пациентов (90%) оценен промежуточный результат. Полная резорбция зарегистрирована у 3 пациентов (15,7%), частичный ответ у 10 (52,6%), стабилизация заболевания – у 4 (20,7%) и прогрессирование в процессе ПХТ – у 2 больных (11%). Тринадцати пациентам (с полным и частичным регрессом) в последующем проведена ДЛТ по радикальной программе или в предоперационных дозах, что позволило избежать операции у 7 из них. Четырем пациентам после окончания ДЛТ в связи с подозрением на остаточную опухоль была выполнена электрохирургическая резекция верхней челюсти. У двоих был выявлен патоморфоз 4 ст. В настоящее время 6 пациентов наблюдаются в течение от 3 мес до 8 лет без признаков прогрессирования. Медиана времени до прогрессирования составила 33 месяца. У четверых в сроки 12 до 36 мес выявлен локальный рецидив, двоим из которых в последующем удалось выполнить радикальную операцию. Выводы Проведение индукционной ПХТ позволило достичь контроля над болезнью в 89% случаев: полный ответ зарегистрирован у 15,7% пациентов, частичный ответ – у 52,6%, стабилизация – у 20,7%. Наличие такого выраженного эффекта позволило избежать калечащего хирургического вмешательства у части пациентов. Дальнейшее изучение индукционной ПХТ в рамках комбинированного лечения позволит оценить отдаленные результаты и выделить группу пациентов, способных получить максимальную выгоду от подобной тактики.

ПРОГНОСТИЧЕСКИЕ ФАКТОРЫ РИСКА РАЗВИТИЯ ПРОГРЕССИИ ПЛОСКОКЛЕТОЧНОГО РАКА ГОРТАНИ

Каганов О.И., Орлов А.Е., Гукасян И.М., Махонин А.А., Яннаева Ю.Г.

ФГБОУ ВО «Самарский государственный медицинский университет»
ГБУЗ «Самарский областной онкологический диспансер».

Актуальность По данным от 2017 года, распространенность злокачественных новообразований гортани имеет тенденцию к повышению: распространенность поражений гортани с 2012 до 2017г. возросла с 29,0 до 30,4 случая на 100 тыс. населения.

Около 40% впервые выявленных злокачественных новообразовании—гортани в России имели III-IV стадию заболевания, что обуславливает достаточно высокий показатель одногодичной летальности (23,0%).

Цель исследования определить значи-

мость прогностических факторов риска развития плоскоклеточного рака гортани
Методы исследования. Нами был проведен ретроспективный и проспективный анализ лечения 153 больных складочного отдела рака гортани T3N0-1M0, в период с 2014 по 2019 год в отделение опухолей головы и шеи ГБУЗ СОКОД. Средний возраст составил 55±1 лет, от 39 до 88 лет. Соотношение мужчин и женщин, составило, в среднем 16:1. Пациенты распределены на 2 группы по видам лечения: В первой группе проведено хирургическое лечение 86(45,3%) больным в самостоятельном плане. Комбинированное лечение проведено 67 (35,2%) пациентам (вторая группа).
У всех пациентов во второй группе выявлены неблагоприятные гистологические признаки (наличие перинервальной инвазии, опухолевых эмболов в сосудах, прорастание опухолью капсулы лимфатического узла). Согласно клиническим рекомендациям АОР в послеоперационном периоде проведен курс ХЛТ в стандартом режиме фракционирования до 50-66Гр с одновременным введением цисплатина, из расчета 100мг\м2 в 1 и 22 дни лучевой терапии.
Нами в послеоперационном периоде дополнительно определялись: экспрессия белка p53, уровень антигена плоскоклеточного рака SCC, экспрессия маркера пролиферативной активности опухолевой клетки (антиген Ki67).
По TNM группы делились следующим образом: первая группа T3N0M0 39 (50,8%) человек, T3N1M0 47 (49,2%), во второй 36 (54,3%), 31 (45,7%) соответственно. В первой группе с G1 27 (33,9)человек, G2 32 (38,7) , 27 (27,4). Во второй группе с G1 19(31,4), G2 27(40), G3 21(28,6).
Результаты. Прогрессия заболевания выявлена у 37(43%) пациентов в первой группе при самостоятельном хирургическом лечении. Летальный исход 28(32,6%) человек.
Во второй группе прогрессия заболевания выявлена у 12(17,9%) пациентов. Летальный исход- 8(11,9%). У всех пациентов с прогрессией заболевания выявлен повышенный уровень одного или нескольких дополнительных факторов риска : экспрессии белка p53, уровень антигена плоскоклеточного рака SCC, экспрессии маркера пролиферативной активности опухолевой клетки (антиген Ki67) более 55%. Общая пятилетняя выживаемость составила: для первой группы 67,4%, для второй – 88,1% (p=0,8). Безрецидивная пятилетняя выживаемость соответственно-57% и 82,1% (p=0,05).
Вывод. определение дополнительных прогностических факторов позволяет оценить риск развития прогрессии заболевания у больных с плоскоклеточным раком гортани.

РЕЦИДИВЫ РАКА СЛИЗИСТОЙ ОБОЛОЧКИ ПОЛОСТИ РТА. ЛЕЧЕНИЕ И ПРОГНОЗ

Гаврищук П.А., Яковлева Л.П., Кропотов М.А.,Тигров М.С., Ходос А.В., Вялов А.С.

ГБУЗ МКНЦ им. А.С. Логинова ДЗМ
E-mail: p.gavrishchuk@mknc.ru

Актуальность: рецидивы плоскоклеточного рака являются отдельной проблемой в лечении рака слизистой оболочки полости рта. Несмотря на все современные успехи лекарственной терапии, хирургии и лучевой терапии, проблема выбора рациональной тактики лечения рецидивов рака слизистой оболочки полости рта после ранее проведенного лечения является до конца нерешенным вопросом.
Цель: улучшение результатов лечения больных с рецидивами плоскоклеточного рака слизистой оболочки полости рта путем разработки хирургической стратегии в определении факторов прогноза, объема операции, критериев резектабельности.
Материалы и методы: в исследование включено 34 пациента, оперированных в 2016-2020гг., по поводу рецидива рака слизистой оболочки полости рта. Ранее эти больные получали различное противоопухолевое лече-

ние в других лечебных учреждениях. Соотношение мужчин и женщин 32% (n11) и 68% (n23). Средний возраст составил 57 лет. Всем пациентам выполнено хирургическое лечение расширенно-комбинированного характера.

Результаты: период от окончания первичного лечения до диагностики рецидива составил 7,1 мес. 29% (n10) достигли двухлетней общей выживаемости после проведенного хирургического лечения. Безрецидивная выживаемость составила 26,4% (n9). В этой группе больных средний безрецидивный период составил 28 мес. (от 6мес. до 48мес.). Из 10 пациентов в группе благополучного прогноза в 55% (n5) как первичный опухолевый процесс (cT1-T2,N0), так и рецидивный (recT1-T2, N0-N1) носили ограниченный характер. 75% (n7) из них ранее проводилось комплексное лечение. Прогностически более благоприятное течение рецедива заболевания в подавляющем большинстве случаев отмечено у некурящих людей.

Выводы: проведенное нами исследование дает основание полагать, что локализованный характер первичной и рецидивной опухоли, отсутствие поражения регионарного лимфоколлектора (N0), либо одиночное поражение лимфатических узлов (N1) на момент диагностики рецидива рака слизистой оболочки полости рта у некурящих пациентов является благоприятным фактором прогноза и улучшает результаты лечения. Тщательное активное динамическое наблюдение позволяет выявить рецидивы заболевания на более ранних стадиях, что улучшает результаты лечения рецидивных процессов. Хирургическое вмешательство является методом выбора лечения рецидивов рака слизистой оболочки полости рта, позволяющим добиться 29% двухлетней общей выживаемости.

ОРГАНОСОХРАНЯЮЩЕЕ ЛЕЧЕНИЕ РАКА ГОРТАНОГЛОТКИ IVA СТАДИИ

Рожнов В.А., Севрюков Ф.Е., Полькин В.В., Акки Э.Д., Панкратов В.А., Спирин П.И., Буякова М.Е.*

МРНЦ им. А.Ф. Цыба – филиал ФГБУ НМИЦ Радиологии Минздрава России
г. Обнинск, ул. Королева, 4.
*vit@mrrc.obninsk.ru

Актуальность. Рак гортаноглотки – злокачественная опухоль из элементов неороговевающего эпителия гортаноглотки. Согласно общемировым данным абсолютное число впервые выявленных случаев рака гортаноглотки в 2018 году составило 80608 (в РФ – 2467), из них 67496 (в РФ – 2219) случаев у мужчин и 13112 (в РФ – 248) случаев у женщин. Стандартизованные показатели заболеваемости раком гортаноглотки в мире в 2018 году среди мужчин составили 1,6 (в РФ – 2,3) на 100 тыс. населения, среди женщин – 0,29 (в РФ – 0,19) на 100 тыс. населения.

Наиболее эффективным методом лечения пациентов с раком гортаноглотки III-IV стадий является комбинированный. Применяется хирургическое лечение в объеме ларингофарингэктомии с последующей химиолучевой терапией, либо выполняется попытка органосохранного химиолучевого лечения. В случае рецидива заболевания после химиолучевой терапии также выполняется ларингофарингэктомия. Данный объем хирургического лечения является калечащим и сильно снижает качество жизни пациентов.

Цель нашего исследования заключалась в разработке метода органосохраняющего комбинированного лечения этой группы пациентов, позволяющего улучшить качество жизни пациентов после хирургического лечения рака гортаноглотки.

Материал и методы. Нами применяется метод комбинированного лечения местнораспространенного рака гортаноглотки. На первом этапе пациентам выполняется разработан-

ная нами методика органосохраняющего хирургического лечения в объеме резекции гортаноглотки с пластикой образующегося дефекта кожно-мышечным лоскутом из большой грудной мышцы. На втором этапе проводится послеоперационный курс дистанционной лучевой терапии в суммарной очаговой дозе 50 Гр при резекции гортаноглотки R0 или 60 Гр при положительном крае резекции в операционном материале.

В нашем отделении с помощью представленной методики было пролечено 19 пациентов со злокачественными новообразованиями гортаноглотки IVA стадии. Проводилась оценка общей и безрецидивной выживаемости. Для оценки результатов рассматривались две контрольных группы пациентов с местнораспространенным раком гортаноглотки. Первую группу составили 84 пациента, получавшие лечение по стандартной схеме (ларингофарингэктомия на первом этапе с последующей химиолучевой терапией на втором этапе лечения). Вторая контрольная группа была сформирована из 136 пациентов, прошедших химиолучевое лечение без хирургического этапа.

Результаты. Исследовалась общая и безрецидивная трехлетняя выживаемость. В исследуемой группе общая трехлетняя выживаемость составила 89,5%, безрецидивная выживаемость – 84,2%. Общая трехлетняя выживаемость в первой контрольной группе составила 37%, безрецидивная трехлетняя выживаемость – 26,2%. Во второй контрольной группе – 30,9% и 17,7% соответственно.

Заключение. По результатам исследования говорить о статистически достоверной разнице между сравниваемыми группами невозможно в связи с малым объемом исследуемой группы. Но имеется тенденция к схожим результатам общей и безрецидивной выживаемости. При этом качество жизни пациентов, у которых на первом этапе применялась органосберегающая методика хирургического лечения, значительно выше, чем в контрольной группе. Таким образом, можно говорить о необходимости продолжения исследований.

РАННИЙ РАК СЛИЗИСТОЙ ОБОЛОЧКИ ПОЛОСТИ РТА (T1-T2). ЛЕЧЕНИЕ И ПРОГНОЗ

Вялов А.С., Яковлева Л.П., Кропотов М.А., Тигров М.С., Гаврищук П.А., Ходос А.В.

ГБУЗ МКНЦ им. А.С. Логинова ДЗМ
Email: a.vyalov@mknc.ru

Актуальность: выбор лечебной тактики при ранних (T1-T2) раках слизистой оболочки полости рта является сложной задачей и базируется на детальном анализе клинико –морфологических характеристик опухолевого процесса, что позволяет определить объем хирургического вмешательства как на первичном очаге, так и на регионарном лимфоколлекторе, а также определить необходимость проведения послеоперационной лучевой терапии

Цель: оценить онкологические результаты лечения пациентов с локализованными формами рака слизистой оболочки полости рта.

Материалы и методы: за период с 2017 по 2019 гг нами были пролечены 52 пациента с верифицированным раком слизистой оболочки полости рта. Во всех наблюдениях опухоли соответствовали cT1 – T2 NxM0. Соотношение мужчин 40.4 % (n= 21) и женщин 59.6% (n=31). Средний возраст составил 53 г. У 11 пациентов первоначально была диагностирована лейкоплакия слизистой оболочки. Всем пациентам на первом этапе лечения было выполнено хирургическое лечение.

Результат: в 31 наблюдениях операция на первичном очаге дополнялась выполнением превентивной модифицированной шейной лимфодиссекциии. Среди 21 пациента, которым не выполнялась шейная лимфодиссекция у части (n 11) первоначально была диагностирована лейкоплакия, у 10 пациентов опухолевый процесс в полости рта носил ограниченный характер с глубиной опухоли не более 3 мм (по данным дооперационного УЗИ исследования исследования). По данным морфологического исследования T1 выявлены в 33 наблюдениях (64%). Скрытые метаста-

зы в регионарных л/узлах были обнаружены в 19 наблюдениях (57%), Т2 опухоли послеоперационно диагностированы у 12 пациентов (25%). При этом метастатическое поражение выявлено у 2 (16%). У части пациентов (n -4) 8% послеоперационно диагностированы Т3. Метастатическое поражение регионарных л/узлов у данной категории пациентов выявлено у 2 (50%) пациентов. Опухоли Tis диагностированы у 2 пациентов (4%). Дальнейшая тактика заключалась в динамическом наблюдении у 38 (73.1%) пациентов, послеоперационная лучевая терапия проводилась 14 (26.9%) пациентам. При наблюдении в сроки от 1 года до 3х лет, реализация рецидивов заболевания выявлено в группе динамического контроля у 5 (9.6%) пациентов. Увеличение стадии заболевания по данным морфологического исследования операционного материала отмечается у 19 (36.4%) пациентов. 28 (53,8%) пациентам проводилось оперативное вмешательство с использованием CO2-лазера.

Выводы: ранняя диагностика заболеваний слизистой оболочки полости рта, позволяет применять малоинвазивные и органосохраняющие оперативные вмешательства, не ухудшающие прогноз заболевания. Скрытые метастазы при выполнении превентивной лимфодиссекции, при локализованных процессах рака выявляются до 57% наблюдений, что подтверждает целесообразность выполнения оперативных вмешательств на регионарном лимфоколлекторе. Реализация рецидивов в группе динамического наблюдения говорит о необходимости рассмотрения вопроса о проведении адъювантной лучевой терапии у данной категории пациентов.

ПРОБЛЕМЫ И ПЕРСПЕКТИВЫ ГОЛОСОВОЙ РЕАБИЛИТАЦИИ ПОСЛЕ УДАЛЕНИЯ ГОРТАНИ НА ПОСТГОСПИТАЛЬНОМ ЭТАПЕ

Орлова О.С.[123], Магомед-Эминов М.Ш.[4], Уклонская Д.В.[5], Решетов Д.Н.[5], Уклонская А.А.[6], Зборовская Ю.М.[4]
e-mail: d_uklonskaya@mail.ru;
тел.: 8(916)591-97-85
[1]ФГБУ «Научно-клинический центр оториноларингологии» ФМБА России; Москва, Россия; 123182, г. Москва, Волоколамское шоссе, д.30, корп.2.
[2]ФГБОУ ВО «Московский педагогический государственный университет»; Москва, Россия; 119991, г. Москва, ул. Малая Пироговская, д.1, стр.1
[3]ФГБУ «Федеральный центр мозга и нейротехнологий» ФМБА России; Москва, Россия; 117997, г. Москва, ул. Островитянова, д.1, стр.10.
[4]ФГБОУ ВО «Московский государственный университет имени М.В. Ломоносова»; Москва, Россия; 125009, г. Москва, ул. Б. Никитская, д.2.
[5]ЧУЗ «Центральная клиническая больница «РЖД-Медицина», Москва, Россия; 129128, г. Москва, ул. Будайская, д.2.
[6]ФГБОУ ВО «Московский государственный медико-стоматологический университет им. А.И. Евдокимова, Москва, Россия; 127473, г. Москва, ул. Делегатская, д.20, стр.1.

PROBLEMS AND PERSPECTIVES OF VOICE REHABILITATION AFTER REMOVAL OF THE LARYNX AT POST-HOSPITAL STAGE

Orlova O.S.[123], Magomed-Eminov M.Sh.[4], Uklonskaya D.V.[5], Reshetov D.N.[5], Uklonskaya A.A.[6], Zborovskaya Yu.M.[4]

[1]FSBI «Scientific Clinical Center of Otorhinolaryngology» FMBA of Russia; Moscow, Russia; 30, build.2, Volokolamskoe highway, Moscow, 123182.
[2]FSBEI HE «Moscow Pedagogical State University»; Moscow, Russia; 1/1 Malaya Pirogovskaya str., Moscow, 119991.
[3]FSBI «Federal Center of Brain and Neurotechnology» FMBA of Russia; Moscow, Russia; 1, build.10, Ostrovityanova str., Moscow, 117997.
[4]FSBEI HE «Lomonosov Moscow State University»; Moscow, Russia; 2, B.Nikitskaya str., Moscow, 125009.

[5]PHF «Central Clinical Hospital «RZD-Medicine», Moscow, Russia; 2, Budayskaya str., Moscow, 129128.
[6]FSBEI HE «Evdokimov Moscow State University of Medicine and Dentistry; Moscow, Russia; 20, build.1, Delegatskaya str., Moscow, 127473.

Ключевые слова: рак гортани, логопедическая работа, голосовая реабилитация, постгоспитальный этап.
Keywords: laryngeal cancer, logopaedic work, voice rehabilitation, post-hospital stage.

Актуальность. Пациенты, страдающие раком гортани – это особая группа людей, нуждающихся в постоперационной реабилитации, так как хирургическое удаление гортани приводит к афонии и нарушениям вербальной коммуникации. Для достижения приемлемого уровня социальной реабилитации, вне зависимости от выбранного метода восстановления голосовой функции, необходимо логопедическое воздействие, в том числе, на постгоспитальном этапе. К сожалению, в силу труднодоступности крупных онкологических учреждений, многие пациенты из отдаленных регионов России ограничены в возможностях получения такой помощи.
Цель исследования – поиск путей повышения эффективности реабилитации голоса после удаления гортани на постгоспитальном этапе.
Пациенты и методы. Под нашим наблюдением находились 54 пациента онкологического отделения №2 (опухолей головы и шеи) Центральной клинической больницы «РЖД-Медицина» после ларингэктомии. Все пациенты на ранних этапах голосовой реабилитации прошли курс логопедических занятий в стационаре. На постгоспитальном этапе реабилитации пациенты разделились на две группы. Пациенты первой группы (18 человек) проживали в непосредственной близости к месту проведения голосовой реабилитации и имели возможность продолжать занятия амбулаторно. Пациенты второй группы (36 человек) проживали в отдаленных регионах, вынужденно прерывая, таким образом, курс занятий и продолжая голосовую реабилитацию, в среднем, по истечении 3-х месяцев. Все пациенты прошли курс восстановления голосовой функции методами педагогического воздействия. В случае если к завершению курса пациент был способен к вербальной коммуникации без ограничений, мы оценивали данный результат как полное восстановление.
Результаты. В первой группе пациентов полное восстановление было достигнуто в 83% случаев (15 человек из 18). Во второй группе пациентов сроки достижения приемлемого уровня реабилитации значительно увеличивались, а эффективность падала в 1,75 раза: полного восстановления достигли 17 человек из 36 (47%). Большинство пациентов, достигших полного восстановления голосовой функции во второй группе (16 человек из 17, или 94%), проходили еженедельные консультации с логопедом в целях автоматизации навыка. Большинство пациентов второй группы, которые не смогли достигнуть полного восстановления (17 человек из 19, или 89%), не прошли полный курс необходимых консультаций по разным причинам.
Заключение. Непрерывное педагогическое сопровождение является необходимым условием успешного восстановления вербальной коммуникации после ларингэктомии. На отдаленных этапах реабилитации пациенты должны иметь возможность консультирования в целях дальнейшей автоматизации навыка либо динамического наблюдения с помощью очных консультаций, дистанционного онлайн-консультирования или телемедицинских технологий.

МОРФОЛОГИЧЕСКИЕ ОСОБЕННОСТИ РАЗНЫХ ТИПОВ ОПУХОЛЕВЫХ МИКРОСОСУДОВ И ИХ СВЯЗЬ С КЛИНИЧЕСКИМИ ХАРАКТЕРИСТИКАМИ РАКА ЩИТОВИДНОЙ ЖЕЛЕЗЫ

Ткачев В.В.[1], Сеньчукова М.А.[1,2]

[1]ГБУЗ «Оренбургский областной клинический

онкологический диспансер»; Россия, 460021 Оренбург проспект Гагарина,11;
[2]ФГБОУ ВО «Оренбургский государственный медицинский университет» Минздрава России; Россия, 460000 Оренбург, ул. Советская 6

MORPHOLOGICAL FEATURES OF DIFFERENT TYPES OF TUMOR MICROVESSELS AND THEIR CORRELATION WITH CLINICAL CHARACTERISTICS OF THYROID CANCER

Tkachev V.V.[1], Senchukova M.A.[1,2]

[1]Orenburg Regional Clinical Oncology Center, 460021, Russian Federation, Orenburg Region, Orenburg. Gagarin prospect, 11; 2Orenburg State Medical University, 460000, Russian Federation, Orenburg Region, Orenburg, Sovetskaya st, 6;
vladorb@gmail.com 89058932705

Ключевые слова: рак щитовидной железы, ангиогенез, опухолевые микрососуды, прогноз заболевания
Key words: thyroid cancer, angiogenesis, tumor microvessels, prognosis

Рак щитовидной железы (РЩЖ) является самой частой опухолью эндокринной системы. Особенности ангиогенеза при этой патологии практически не изучены.

Цель. Установить особенности разных типов опухолевых микрососудов при РЩЖ и оценить их корреляции с клиническими характеристиками заболеваний.

Пациенты и методы. В ретроспективном пилотном исследовании изучены образцы опухолей 41 пациента с РЩЖ, оперированных в ГБУЗ ООКОД с 2011 по 2015 год. Средний возраст составил 54,5±12,8. Мужчин было 6(14,6%), женщин – 35(85,4%). Паппилярный рак выявлен у 35(85,4%) пациентов, фолликулярный – у 5(12,2%) и медуллярный – у 1(2,4%). II стадия диагностирована у 6(14,6%), III – 28(68,3%) и IV – у 7(17,1%) пациентов. У трех пациентов сроки от 5 до 18 месяцев после операции выявлен рецидив РЩЖ, одна из пациенток умерла через 26 месяцев после операции. Срезы окрашивали гематоксилином Майера и эозином и иммуногистохимически с использованием антител к CD34 и подопланину. Морфологические особенности разных типов опухолевых сосудов изучали микроскопически, а их количество оценивали полуколичественным способом (нет, единичные, множественные). Полученные данные сравнивали с клиническими и морфологическими характеристиками РЩЖ. Статистическую обработку полученных результатов выполняли с использованием программы Statistica 6.

Результаты. При РЩЖ в ткани опухоли и околоопухолевой строме были выделены следующие типы опухолевых микрососудов: нормальные микрососуды, дилятированные капилляры (ДК), ДК со слабовыраженной экспрессией CD34, ДК контактного типа, атипичные дилятированные капилляры (АДК) и структуры с частичной эндотелиальной выстилкой. При оценке локализации сосудов установлено, что лимфатические капилляры располагались преимущественно в перитуморальной строме. Единичные лимфатические сосуды в интратуморальной были отмечены в 13(31,7%) случаях. В 63,6% случаев в исследуемых образцах были выявлены микрососуды, имеющие характерную периваскулярную муфту, богатую основным веществом с множеством полиморфных клеток.

При анализе установлено, что гистологическая структура опухоли коррелировала с количеством АДК в перитуморальной строме (p=0,0001); размер опухоли - с количеством ДК в перитуморальной (p=0,02) и интратуморальной строме (p=0,02), с количеством структур с частичной эндотелиальной выстилкой (p=0,006) и наличием периваскулярной муфты (p=0,03); мультицентрическое поражение органа - с количеством ДК (p=0,02) и АДК (p=0,04) в перитуморальной строме, с наличием опухолевых эмболов (p=0,05) и CD34 позитивных клеток в просвете сосудов (p=0,03), а также с наличием периваскулярной муфты (p=0,001); наличие капсулы - с количеством лимфатических сосудов (p=0,005) и структур с частичной эндотелиальной выстилкой (p=0,003) в перитуморальной строме; T стадия - с количе-

ством ДК в перитуморальной строме (p=0,02), с наличием ДК контактного типа (p=0,05) и АДК (p=0,002) в интратуморальной строме, с наличием периваскулярной муфты (p=0,02) и CD34 позитивных клеток в просвете сосудов (p=0,003); N стадия - с количеством ДК в перитуморальной строме (p=0,0002), с феноменом ретракции стромы (p=0,004), с выраженностью лимфоидной инфильтрации (p=0,001) и экспрессией подопланина в клетках лимфоидных инфильтратов (p=0,0004); стадия РЩЖ - с количеством структур с частичной эндотелиальной выстилкой (p=0,007) и наличием периваскулярной муфты (p=0,004).

Заключение. Полученные данные свидетельствуют о том, что количество ДК, АДК, структур с частичной эндотелиальной выстилкой в перитуморальной строме, а также наличие периваскулярной муфты коррелируют с клинически значимыми характеристиками РЩЖ. Требуются дальнейшие исследования для определения клинической значимости разных типов опухолевых микрососудов при РЩЖ.

Работа выполнена при финансовой поддержке РФФИ и Субъекта РФ в рамках научных проектов № 18-415-560005 и 19-415-560004.

ДИФФЕРЕНЦИРОВАННЫЙ РАК ИЗ ФОЛЛИКУЛЯРНОГО ЭПИТЕЛИЯ ЩИТОВИДНОЙ ЖЕЛЕЗЫ ВО ВРЕМЯ БЕРЕМЕННОСТИ

Ильин А.А. (ilyin@mrrc.obninsk.ru. 89105172869), Севрюков Ф.Е., Исаев П.А., Полькин В.В., Васильков С.В., Панасейкин Ю.А., Дербугов Д.Н.

Медицинский радиологический научный центр им. А.Ф. Цыба – филиал федерального государственного бюджетного учреждения «Национальный медицинский исследовательский центр радиологии» Министерства здравоохранения Российской Федерации, 249036, Российская Федерация, Калужская область, г. Обнинск, ул. Королёва, д.4

DIFFERENTIATED CANCER FROM THE FOLLICULAR EPITHELIUM OF THE THYROID GLAND DURING PREGNANCY

Ilyin A.A., Sevryukov F.E., Isaev P.A., Polkin V.V., Vasilkov S.V., Panaseykin Yu.A., Derbugov D.N.

Tsyb Medical Radiological Research Center – branch of the National Medical Research Radiological Center of the Ministry of Health of the Russian Federation, 4, Korolev street, Obninsk, 249036, Kaluga region, Russia

Ключевые слова: папиллярный рак щитовидной железы, фолликулярный рак щитовидной железы, беременность, хирургическое лечение.

Keywords: papillary thyroid cancer, follicular thyroid cancer, pregnancy, surgical treatment

Цель: исследование течения опухолевого процесса и возможности выполнения отложенного хирургического лечения у женщин с диагностированным во время беременности дифференцированным раком щитовидной железы (РЩЖ).

Материал и методы: у двадцати трех женщин в разные сроки беременности по данным цитологического исследования был заподозрен рак щитовидной железы. В девятнадцати случаях определялась картина папиллярного РЩЖ (ПРЩЖ), в двух РЩЖ, без указания морфологической принадлежности, шестая диагностическая группа. У двух женщин картина фолликулярной опухоли, подозрение на РЩЖ, пятая диагностическая группа. Уровень ТКТ не был повышен ни у одной из женщин. Возраст пациенток колебался от 25 до 36 лет (медиана 29±4,5 года), срок беременности от 3 до 32 недель (16,5±8,8 недель). Размер первичной опухоли по данным УЗИ в этой группе варьировал от 0,7 до 2,9 см (медиана 1,53±0,6 см). Увеличение и изменение структуры паратрахеальных лимфатических узлов по данным УЗИ выявлено в 14 случаях, поражение параюгулярных лимфатических узлов - в 7 наблюдениях. Нарушения функции ЩЖ на момент выявления опухоли ни у

кого обнаружено не было (ТТГ 0,6- 2.1 мМЕ/л). У 7 больных, с поражением лимфатических узлов II-IV уровней, на протяжении всей беременности проводилась супрессивная гормональная терапия левотироксином – ТТГ ≤0,1 мМЕ/л. В 22 случаях беременность, протекавшая физиологически, закончилась родами. В одном (тиреоидные гормоны женщина не принимала) на сроке 16 недель гестации произошла внутриутробная гибель плода, беременность была Цель: исследование течения опухолевого процесса и возможности выполнения отложенного хирургического лечения у женщин с диагностированным во время беременности дифференцированным раком щитовидной железы (РЩЖ).

Материал и методы: у двадцати трех женщин в разные сроки беременности по данным цитологического исследования был заподозрен рак щитовидной железы. В девятнадцати случаях определялась картина папиллярного РЩЖ (ПРЩЖ), в двух РЩЖ, без указания морфологической принадлежности, шестая диагностическая группа. У двух женщин картина фолликулярной опухоли, подозрение на РЩЖ, пятая диагностическая группа. Уровень ТКТ не был повышен ни у одной из женщин. Возраст пациенток колебался от 25 до 36 лет (медиана 29±4,5 года), срок беременности от 3 до 32 недель (16,5±8,8 недель). Размер первичной опухоли по данным УЗИ в этой группе варьировал от 0,7 до 2,9 см (медиана 1,53±0,6 см). Увеличение и изменение структуры паратрахеальных лимфатических узлов по данным УЗИ выявлено в 14 случаях, поражение параюгулярных лимфатических узлов - в 7 наблюдениях. Нарушения функции ЩЖ на момент выявления опухоли ни у кого обнаружено не было (ТТГ 0,6- 2.1 мМЕ/л). У 7 больных, с поражением лимфатических узлов II-IV уровней, на протяжении всей беременности проводилась супрессивная гормональная терапия левотироксином – ТТГ ≤0,1 мМЕ/л. В 22 случаях беременность, протекавшая физиологически, закончилась родами. В одном (тиреоидные гормоны женщина не принимала) на сроке 16 недель гестации произошла внутриутробная гибель плода, беременность была Отдаленные метастазы ни у кого выявлены не были. В дальнейшем за больными осуществлялось динамическое наблюдение (от 6 до 218 месяцев, в среднем 59±44,3 месяцев). У шести больных ПРЩЖ со стадией pT1aN0M0, и при ФРЩЖ с минимальной инвазией (pT2N0M0) проводилась заместительная гормональная терапия (ТТГ менее 2), у 16 пациенток – супрессивная терапия левотироксином (ТТГ ≤ 0,1 МЕ/л). Ни в одном из наблюдений не было выявлено рецидива и/или прогрессирования опухоли.

Заключение: у большинства женщин с диагностированным во время беременности дифференцированным РЩЖ хирургическое лечение может быть отложено и проведено после родоразрешения, исключение составляют случаи с доказанным прогрессированием опухолевого процесса.

КЛИНИЧЕСКИЙ СЛУЧАЙ ЛЕЧЕНИЯ ПАЦИЕНТА С ГИГАНТСКОЙ ГЛИОБЛАСТОМОЙ ГОЛОВНОГО МОЗГА

Аглуллина М.В.[1], Исянгулова А.З. [1,2]
(Alina Z. Isiangulova -
e-mail: a.isyangulova@rambler.ru)

[1] ГАУЗ «Республиканский клинический онкологический диспансер» Минздрава Республики Татарстан (ГАУЗ РКОД МЗ РТ),
г. Казань, Россия, 420029, г. Казань, ул. Сибирский тракт, 29
[2] Казанская государственная медицинская академия -
филиал ФГБОУ ДПО РМАНПО Минздрава России, г. Казань, Россия,
420012, г. Казань, ул. Бутлерова, 36

Актуальность и цель

Глиобластома является наиболее частой первичной злокачественной опухолью головного мозга с крайне агрессивным течением. При этом средняя продолжительность жизни не превышает 36 месяцев от постановки диагноза. 10-летняя общая выживаемость с гли-

областомой оценивается в 0,71%. Изучение факторов, влияющих на продолжительность жизни пациента с данным диагнохом.

Методы

Представлен клинический случай лечения пациента с глиобластомой головного мозга в возрасте 47 лет, у которого с момента постановки диагноза прошло более 9 лет.

11.09.2011 г. в МКДЦ г. Казань проведено субтотальное удаление гигантской опухоли (более 10 см) правой лобной доли. По результатам пересмотра гистологии и ИДО-Глиобластома Ki-67 - 12% . В ГАУЗ РКОД МЗ РТ в адъювантном режиме проведена 3D конформная лучевая терапия РОД – 2 Гр СОД – 60 Гр на ложе и остаточный компонент опухоли и 6 курсов монохимиотерапии темозоломидом в адъювантном режиме. По результатам обследования после завершения лечения данных о росте не получено, пациент находился под диспансерным наблюдением.

23.12.2016 г. (через 63 месяца после завершения комплексного лечения) – по результатам МРТ головного мозга на фоне послеоперационных изменений в правой лобной доле выявлены 2 рецидивных очага – по заднему краю послеоперационной кисты и в области латеральной стенки правого бокового желудочка.

12.01.2017 г. в НИИ Скорой помощи им. Н. В. Склифосовского выполнено стереотаксически ориентированное облучение рецидивных очагов глиобластомы на аппарате Elekta LEKSELL Gamma Knife Perfexion с краевой предписанной дозой 24 Гр, далее проведено 8 курсов терапии темозоломидом с бевацизумабом. По результатам МРТ наблюдался полный клинический ответ.

07.02.2020 г. по результатам ПЭТ-КТ с метионином выявили местный рецидив (II), метастазы в обе лобные доли полушарий мозга и желудочковую систему. Учитывая длительный безрецидивный период, была начата химиотерапия темозоломид + бевацизумаб. Проведено 6 курсов. В настоящее время отмечается частичный ответ на терапию в виде уменьшения в размерах очага в правой лобной доле. Состояние пациента на сегодняшний день соответствует ECOG 0, неврологического дефицита нет.

Результаты

Несмотря на то, что исходно пациент относился к группе неблагоприятного прогноза (мужской пол, размеры опухоли более 10 см, резекция опухоли в объеме R2), у него имел место длительный безрецидивный период (63 месяца). По данным рандомизированного исследования GLARIUS медиана безрецидивной выживаемости у пациентов с данной патологией составляет не более 5,99 месяцев. На наш взгляд благоприятными факторами, способствующими в данном случае длительному безрецидивному периоду, были молодой возраст, хирургическое лечение, шкала Карновского 90%.

Обращает на себя внимание и длительные периоды общей и безрецидивной выживаемости (OS/PFS) после первого рецидива, они составили 42 и 37 месяцев соответственно. По данным матанализа медиана OS после терапии безацизумабом при рецидиве глиобластомы составляет 8,18 месяцев, а PFS – 4,38 месяцев.

Выводы

На общую продолжительность жизни (106 месяцев на 15.07.2020 г.) данного пациента повлияло активное наблюдение (чередование МРТ с ПЭТ КТ 1 раз в 6 месяцев), что позволило выявить оба рецидива в курабельной стадии и своевременно провести максимально эффективное лечение.

В настоящее время решением консилиума решено продолжить системное лечение до 8 курсов и одновременно рассмотреть вопрос о проведении стереотаксической радиотерапии в режиме гипофракционирования.

Ключевые слова

Глиобластома, опухоль головного мозга, химиотерапия, лучевая терапия, стереотаксическая радиотерапия.

ТОРПИДНОЕ ТЕЧЕНИЕ ДИССЕМИНИРОВАННОГО МЕДУЛЛЯРНОГО РАКА ЩИТОВИДНОЙ ЖЕЛЕЗЫ ПРИ ДЛИТЕЛЬНОМ ПРИЕМЕ ВАНДЕТАНИБА

Альмяшев А.З., Ульянкина Р.А., Мохаммед Абдулазиз Ахмет

ФГБОУ ВО «Мордовский государственный университет им. Н.П. Огарева»
Email: almyashev_2005@mail.ru

Цель. Медуллярный рак щитовидной железы (МРЩЖ) — это редкая опухоль, составляющая менее 5 % от всех тиреоидных карцином. Клиническая презентация пациента с рецидивом спорадического МРЩЖ, высокими титрами кальцитонина, успешно получающего 2 года таргетную терапию вандетанибом - мультитаргетным тирозинкиназным ингибитором.

Материалы и методы. Больной Е-в Н.И., 11.09.1946 г. рождения (65 лет). Выписка из амбулаторной карты N° 3367. Состоит на диспансерном учете в ГБУЗ РМ «Республиканский онкологический диспансер» с диагнозом: МРЩЖ III ст. (pT3pN1aM0 по TNM-7), после хирургического лечения в 2012 г. Локорегионарный рецидив, II клин. гр., после хирургического лечения в 2014 г. На этапе длительной таргетной терапии вандетанибом (2018-2020гг.). Anamnesis morbi: 20.07.2012г. – операция: экстрафасциальная тиреоидэктомия, фасциально-футлярное иссечение шейной клетчатки слева.

Гистология

N° 9950-70: МРЩЖ. Во всех удаленных лимфоузлах - метастазы. При динамическом наблюдении по УЗИ от 16.11.12г. – шейные л/узлы слева 0,8–1 см, справа – 0,8–1,6 см. При пункции - гиперплазия лимфоидной ткани, единичные фигуры митоза. При неоднократных УЗИ в 2013г. - в проекции удаленной правой доли щитовидной железы узлы 2,9 см х 1 см х 0,7 см шейные л/узлы справа до 1,3 см - метастазы? РКТ грудной клетки, шеи от 02.12.13г.: признаки гиперплазии шейных и надключичных л/узлов до 10,3 мм. 13.01.14г. – операция: модифицированная шейная лимфодиссекция справа (II-VI уровни). Гистология N° 232-247 от 17.01.14: картина МРЩЖ. УЗИ от 16.04.14г.: щитовидная железа удалена, л/узлы шеи без видимой патологии. РКТ грудной клетки, шеи от 18.04.14г.: метастазы в шейные, над- и подключичные, подмышечные (8,8-12 мм) л/узлы. Динамика маркеров: Тиреокальцитонин: 22.11.12г. – 640 пг/мл (после 1-й операции), 15.12.13 г. – 488 пг/мл (перед 2-й операцией), 02.02.14 г. – 840 пг/мл (после 2-й операции), 29.04.14 г. – 382 пг/мл (через 3 месяца после 2-й операции). Повторное удаление отдельных узлов МРЩЖ на шее и в подмышечной впадине - 09.06.2015 г., 22.10.2015 г., 29.09.2017 г. Вандетаниб 300 мг/сутки с 12.10.2018 г. по настоящее время. Жив — 22.06.2020 г. Результаты и выводы. Показана возможность длительной персистенции МРЩЖ, без прогрессирования при приеме малой молекулы - вандетаниба.

Проблема гиперпаратиреоза (ГПТ), как первичного, так вторичного и третичного до настоящего времени не утратила своей актуальности. Хроническая гиперфункция паращитовидных желез (ПРЩЖ), обусловленная автономно функционирующими опухолями при первичном гиперпаратиреозе и викарной гиперплазией с последующей автономизацией и опухолевой трансформацией паращитовидных желез при вторичном и третичном ГПТ у пациентов, находящихся на хроническом гемодиализе является одной из важнейших проблем клинической нефрологии и эндокринологии. Полное и радикальное удаление трансформированных паращитовидных желез с одномоментной свободной реплантацией неизмененной части обеспечивает восстановление фосфорно-кальциевого обмена.Однако вопросы удаления с последующей аутологичной трансплантацией паращитовидных желез связаны для специалистов с рядом затруднений, первое из которых - это сложность обнаружения и точного выделения всего объема паращитовидных желез в связи с их малыми размерами (менее чем 6×3×1,5 мм), схожей структурой с окружающими тканями (щитовидная железа, лимфа-

тические узлы и жировая ткань) и сложным анатомическим расположением.

Решение данной проблемы может служить использование различных фотосенсибилизаторов, которые способны тропно накапливаться в измененной ткани ПРЖ и визуализироваться при воздействия лучей света различной длинной волны.

Целью данного исследование является демонстрация клинических случаев использования данной методики.

Пациент А., 43 года. Диагноз: Хроническая болезнь почек (далее ХБП). Хроническая почечная недостаточность (далее ХПН) 5ст. Хронический гемодиализ. Третичный гиперпаратиреоз.

За 180 минут до операции пациенту был введен препарат «Аласенс» (гидрохлорид-5-аминолевуленовая кислота) из расчета 10 мг на кг массы тела. Интраоперационно под флуоресцентным контролем визуализированы участки свечения, предположительно верхней и нижней паращитовидных железы слева. Последние удалены.

При срочном гистологическом исследовании в области «верхнего» участка свечения гиперплазия железистого эпителия паращитовидных желез, в области «нижнего» участка свечения – аденома паращитовидной железы.

Далее после частичной мобилизации правой доли щитовидной железы под флуоресцентным контролем визуализированы участки свечения, предположительно верхней и нижней паращитовидных железы справа (Рисунок 1). При срочном гистологическом исследовании в области «верхнего» и «нижнего» участков свечения картина аденомы паращитовидной железы. Часть левой верхней паращитовидной железы (с морфологическим доказательством гиперплазии) измельчена в виде «елочной игрушки» с сохранением непрерывности и реплантирована в мышечное ложе правой плечелучевой мышцы с отметкой металлической скобой для возможной послеоперационной визуализации и коррекции.

В послеоперационном периоде проводился контроль уровня паратгормона и кальция крови на 1-ые сутки паратгормона: 1,3 пмоль/л (N=13-68 пмоль/л); уровень Са ионизированного: 0,82 ммоль/л (N=1,15-1,50 ммоль/л).

Далее кальций крови пациента прогрессивно снижался, что потребовало массированной заместительной терапии путем вливания глюконата кальция и таблетированной коррекции.

На 10 сутки после операции уровень паратгормона: 13 пмоль/л (N=13-68 пмоль/л); уровень Са: 1,12 ммоль/л (N=1,15-1,50 ммоль/л). Состояние удовлетворительное. Активных жалоб на момент осмотра не предъявляет. Признаков паратиреоидной недостаточности не выявлено.

Через 2,5 месяца после операции уровень паратгормона: 27 пмоль/л (N=13-68 пмоль/л); уровень Са: 1,16 ммоль/л (N=1,15-1,50 ммоль/л) на 2 таблетках СаД3-никомеда. Состояние удовлетворительное. Пациент активен. Субъективных признаков паратиреоидной недостаточности нет.

Рисунок 1.

Измененная паращитовидная железа, флуоресцирующая ярко-алым светом во время операции у пациента А., 43 лет.

Пациентка Б., 69 года. Диагноз: Аденомы обеих нижних паращитовидных желез. Первичный гиперпаратиреоз.

За 150 минут до операции пациентке был введен препарат «Аласенс» (гидрохлорид-5-аминолевуленовая кислота) из расчета 10 мг/кг массы тела. Интраоперационно под флуоресцентным контролем визуализированы участки свечения, предположительно нижних паращитовидных железы слева и справа

(Рисунок 2). Последние удалены.
При срочном гистологическом исследовании в обоих препаратах картина аденом паращитовидной железы.
В послеоперационном периоде проводился контроль уровня паратгормона и кальция крови на 1-ые сутки паратгормона: 11,3 пмоль/л (N=13-68 пмоль/л); уровень Са ионизированного: 1,00 ммоль/л (N=1,15-1,50 ммоль/л). Далее кальций крови пациентки не снижался, что потребовало лишь таблетированной коррекции препаратами СаД3-никомед по 1 таб. 3 раза в день.
На 10 сутки после операции уровень паратгормона: 23 пмоль/л (N=13-68 пмоль/л); уровень Са: 1,18 ммоль/л (N=1,15-1,50 ммоль/л). Состояние удовлетворительное. Активных жалоб на момент осмотра не предъявляет. Признаков паратиреоидной недостаточности не выявлено.
Через 1,5 месяца после операции уровень паратгормона: 37 пмоль/л (N=13-68 пмоль/л); уровень Са: 1,19 ммоль/л (N=1,15-1,50 ммоль/л) на 1 таблетке СаД3-никомед. Состояние удовлетворительное. Пациентка активна. Субъективных признаков паратиреоидной недостаточности нет.

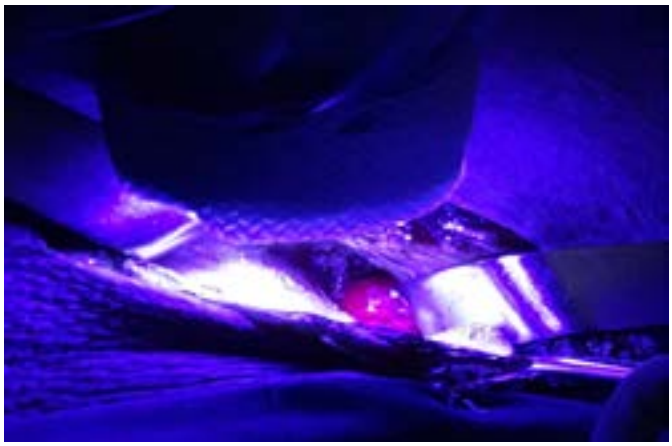

Рисунок 2

Измененная паращитовидная железа, флуоресцирующая алым светом во время операции у пациентки Б., 69 лет.

Таким образом, использование данной методики позволяет точно идентифицировать ПРЩ во время операции, что в свою очередь повышает качество лечения и жизни пациента в постоперационном периоде.

Секция: детской онкологии

ИММУНОФЕНОТИПИЧЕСКИЕ И ЦИТОГЕНЕТИЧЕСКИЕ ОСОБЕННОСТЕЙ ОСТРОГО ЛЕЙКОЗА У ДЕТЕЙ АРХАНГЕЛЬСКОЙ ОБЛАСТИ: РЕТРОСПЕКТИВНОЕ ИССЛЕДОВАНИЕ

Уланова А.С.[1,2], Кудрявцев А.В.[2], Турабова А.Л.[1], Григорьева Н.А.[1,2], Турабов И.А.[2], Рыков М.Ю.[3]

[1] Архангельская областная детская клиническая больница им. П.Г. Выжлецова, 163002, г. Архангельск, пр-т Обводный Канал, д. 7, Российская Федерация

[2] ФГБУ «Северный государственный медицинский университет» Минздрава России, 163000, Архангельск, Троицкий проспект, 51, Российская Федерация

[3] ФГАОУ ВО Первый Московский государственный медицинский университет им. И.М. Сеченова Минздрава России, 119435, Москва, Б. Пироговская, 2, Российская Федерация

Контактная информация: Рыков Максим Юрьевич, доктор медицинских наук, доцент; доцент кафедры онкологии Института клинической медицины ФГАОУ ВО Первый МГМУ им. И.М. Сеченова Минздрава России. Адрес: 119435, Москва, ул. Б. Пироговская, д. 2, стр. 2, e-mail: wordex2006@rambler.ru, тел.

Обоснование. Для диагностики и прогнозирования острого лейкоза (ОЛ) применяется комплекс клинических и лабораторных методов. Важную роль среди них играет хромосомный анализ. В клинической практике постоянно используются цитогенетические маркеры лейкозного клона. Современная классификационная система ВОЗ опухолей кроветворных и лимфоидных тканей создана на основе объединенного анализа клинических, цитоморфологических, иммунофенотипических и цитогенетических данных. Иммунофенотипирование бластных клеток с использованием моноклональных антител позволило значительно улучшить диагностику лейкозов за счет выявления степени дифференцировки опухолевых клеток.

Цель исследования. Описать структуру ОЛ на основании результатов иммунофенотипического и цитогенетического исследований и изучить влияние цитогенетических нарушений на прогноз при ОЛ в детской популяции Архангельской области.

Пациенты и методы. Результатов цитогенетического и иммунофенотипического обследований всех детей в возрасте от 0 до 17 лет в Архангельской области, у которых был диагностирован ОЛ в период 01.01.2004 по 31.12.2018.

Результаты: В результате иммунофенотипического исследования бластных клеток костного мозга больных с ОЛ выявлено, что преобладал В-линейный лимфобластный лейкоз (74,8%). Среди количественных аномалий были выявлены гиперплоидии, наблюдались дополнительные хромосомы 4,10,17. Среди структурных хромосомных аномалий больше всего случаев пришлось на t(12;21). Филадельфийская хромосома (Ph) (9;22) встретилась в 6,5% случаев. Риск смертельного исхода у пациентов с ОЛ был наиболее высоким при остром миелобластном лейкозе (ОМЛ) ($p<0,001$). Общая выживаемость пациентов с ОЛ значительно увеличилась за период исследования ($p<0,001$).

Заключение: По данным проведенной работы в Архангельской области структура ОЛ детской популяции по иммунофенотипической характеристике не противоречит общероссийским тенденциям. В структуре установленных хромосомных аномалий в ходе исследования специфических отличий не выявлено. Все хромосомные изменения, которые имеют отрицательное влияние на прогноз заболевания, так же проявляли свое негативное влияние на прогноз. Представлено увеличение числа хромосомных нарушений в последние годы, протекающее на фоне повышения выживаемости пациентов. Наиболее высокие риски смерти среди больных с ОЛ были определены у пациентов с ОМЛ.

Ключевые слова: острый лимфобластный лейкоз у детей, иммунофенотипирование, цитогенетическое исследование, транслокации.

ЛАЗЕРНОЕ ОБЛУЧЕНИЕ КРОВИ, КАК МЕТОД ПРОФИЛАКТИКИ ОРАЛЬНОГО МУКОЗИТА ПРИ ПРОВЕДЕНИИ ВЫСОКОДОЗНОЙ ХИМИОТЕРАПИИ

Гусев Л.И., Притыко Д.А

ГБУЗ «Научно-практический центр специализированной медицинской помощи детям им. В.Ф. Войно-Ясенецкого; ДЗ г. Москы

Оральные мукозиты у детей представляют серьёзную проблему для онкологов. Актуальность проблемы заключается в том, что оральные мукозиты (ОМ) существенно удорожают лечение онкологических больных. Помимо этого, доказано, что перерывы в лечении ОМ и снижение дозировок химиопрепаратов приводят к сокращению выживаемости этих больных. До настоящего исследования 220 детей со злокачественными новообразованиями, которым проводилась высокодозная химиотерапия (ВДХ), проводилась медикаментозная профилактика ОМ. Медикаментозные препараты в данной группе в виде Флуконазола и Бисептола, назначались при снижении лейкоцитов ниже 2000. При появлении у этих детей субфебрильной температуры, снижении лейкоцитов ниже 1000, назначались такие препараты как Цефепин, Меронем. К концу химиотерапии у 53 детей развился ОМ, что составило 24%.

Вторая группа детей на данном этапе исследования была представлена 140 детьми. В данной группе профилактика ОМ проводилась методами локальной лазерной терапии. Лазерным излучением воздействовали на зоны ротовой полости, где чаще всего развивается ОМ. В данной группе детей ОМ развился у 19 пациентов, что составило 13,6%.

В настоящее исследование вошли 110 детей со злокачественными новообразованиями, которым проводилась ВДХ. По нозологиям опухоли распределялись: опухоли ЦНС – 54 ребёнка, остеогенная саркома у 24 детей, саркома Юинга у 11, рабдомиосаркомы у 7, нейробластома у 2, нефробластома у 3 детей. По 1 случаю были опухоли: ретинобластома, фибросаркома, хондросаркома, ангиогенная саркома, десмопластическая опухоль, гермінома, мезенхимальная опухоль, саркома почки, саркома яичника. Цель настоящего исследования заключается в определении эффективности профилактики ОМ, путём стимуляции фагоцитарной активности лейкоцитов (ФАЛ) и активизации выработки эндогенного фактора роста кератиноцитов, методом лазерного облучения крови (ЛОК).

Облучение проводили отечественными импульсными лазерными аппаратами 1-го класса РИКТА 04/4. Воздействие лазерным излучением на кровь осуществляли путем наложения 2-х излучателей на кожу над крупными сосудами: зоны сонных артерий и вен, кубитальных, подключичных или подколенных. Время воздействия чрескожно на крупные сосуды от 5 до 20 минут двумя излучателями. Доза лазерного излучения за 1 минуту составляла 0,006 Дж/см^2. Суммарная доза за сеанс составляет от 0,06 до 0,24 Дж, при площади светового пятна в 4 см^2, суммарная доза за сеанс составляет 0,015 до 0,6 Дж/ см^2.

До введения химиопрепаратов у всех детей определялась ФАЛ, брались бактериологические посевы микрофлоры (БПМ) из ротовой полости. После этого ребёнку проводились сеансы ЛОК. После сеансов ЛОК повторно определялась ФАЛ и брались БПМ. В этих анализах ФАЛ возрастала в несколько раз (в одном случае в 20 раз!), а высевавшаяся патогенная микрофлора не определялась ни в одном случае. Результаты. Применение ЛОК показало, что проведение этой методики до начала химиотерапии, во всех случаях приводит к положительному результату. Лишь у одного ребёнка развился ОМ, что составило 0,9%. Если считать, что из проведенных 260 курсов ЛОК, ОМ развился только в 1 случае, то это составит всего 0,3%. Полученные результаты дали основание к подаче заявки на патент «Способ профилактики и лечения орального мукозита у детей», который был получен 24.06.2019 (RU 2692448).

Нами впервые отмечена высокая фагоци-

тарная активность тромбоцитов. О том, что тромбоцит может действовать как истинный фагоцит, определили американские учёные в 1976 году. Они же предположили, что фагоцитарный процесс аналогичен тому, что свойственно для полиморфоядерных лейкоцитов. Мы, в свою очередь, впервые обнаружили, что ЛОК резко стимулирует фагоцитарную активность тромбоцитов

Проведенное исследование показало, что лазерное облучение крови в детской онкологии на сегодняшний день является единственной безопасной и эффективной мерой профилактики и лечения орального мукозита. Эффективность и безопасность ЛОК детерминируется применением биостимулирующих микродоз лазерного излучения (0,006 Дж за 1 мин.), в сотни раз меньше доз применяемых на Западе. В значительной мере эффективность ЛТ при профилактике и лечении ОМ определяется применением отечественных импульсных магнито-инфракрасно-лазерных аппаратов со световым пятном 4 см^2, в отличие от аппаратов с постоянным излучением и размерами светового пятна менее 1 см^2, применяемых за рубежом.

Заключение. Внедрение методики ЛОК в онкологическую практику будет способствовать повышению качества лечения детей с онкологическими заболеваниями, повышению выживаемости и существенно снизит расходы.

Ключевые слова: лазерное облучение крови, оральный мукозит

Гусев Леонид Иванович, д.м.н., детский онколог, специалист по лазерной терапии, lig46@mail.ru, 8 903 758 5713

ОСОБЕННОСТИ ДИАГНОСТИКИ ЛЕГОЧНОЙ ФОРМЫ МУКОРМИКОЗА У ПАЦИЕНТА С ОСТРЫМ ЛИМФОБЛАСТНЫМ ЛЕЙКОЗОМ. КЛИНИЧЕСКИЙ СЛУЧАЙ

Ю.Ю. Козель[1], О.Ю. Куцевалова[1], В.В. Дмитриева[1], О.В. Козюк[1], Л.Б. Куштова[1], В.М. Легостаев[1], К.С. Асланян[2].

[1]ФГБУ «Национальный медицинский исследовательский центр онкологии» Министерства здравоохранения Российской Федерации, 344037, Российская Федерация, г. Ростов-на-Дону, ул. 14-я линия, д. 63
[2]ГБУЗ «Областная детская клиническая больница» 344015, Российская Федерация, г. Ростов-на-Дону, ул. 339-й Стрелковой Дивизии, д. 14
О.Ю. Куцевалова
olga_kutsevalova@mail.ru

Ключевые слова.
Острый лимфобластный лейкоз, инвазивный микоз, онкогематология, мукормикоз

Цель. Представить особенности диагностики легочной формы мукормикоза у ребенка на этапе диагностики острого лимфобластного лейкоза.

Пациенты и методы. Пациент 12 лет болен с января 2020 года, когда появились первые симптомы заболевания, при обследовании выявлены изменения в ОАК (гиперлейкоцитоз до 200 тыс. кл/мкл, тромбоциты единичные). Для уточнения диагноза ребёнок был направлен в отделение детской онкологии и гематологии с химиотерапией ГБУ РО «ОДКБ» г. Ростова-на-Дону. По результатам обследования у ребёнка верифицирован основной диагноз «острый лимфобластный лейкоз L2, ИФТ T-II, CD1 a–». Основное заболевание было осложнено развитием правосторонней пневмонии. По данным СКРТ органов грудной клетки выявлена инфильтрация легочной ткани в S8, S9 справа, расположенная субплеврально, с просветами бронхов и полостью с нечеткими, неровными гиперинтенсивными краями размерами 11х4 мм и гипоинтенсивным центром неоднородной структуры; определялись участки центрилабулярной эмфиземы в S 1/2 справа в прикорневой зоне размерами 10х7 мм. Для верификации этиологии пневмонии бронхо-альвеолярный лаваж (БАЛ) и сыворотка крови были направлены на исследование в лабораторию клинической микробиологии ФГБУ «НМИЦ онкологии» МЗ РФ. Микробио-

логическая диагностика включала исследования: иммуноферментное, микроскопическое и культуральное.

Результаты. Первые результаты были получены в течение первых суток.Уровень галактоманнана в крови OD – 0,12 (не обнаружен), в БАЛ OD – 0,17 (не обнаружен). Исследование с помощью световой микроскопии возбудителя не выявило, а с помощью флуоресцентной микроскопии с калькофлуором белым в материале был обнаружен несептированный мицелий, ветвящийся под прямым углом. На совокупности всех полученных результатов был диагностирован вероятный инвазивный мукормикоз и начата незамедлительно противогрибковая терапия (Амфолип 50 мг/сутки). Учитывая положительную динамику на КТ через две недели от начала лечения ИМ было решено продолжить противогрибковую терапию с ротацией препарата на ноксафил (2,5 мл х 2 раза в день) длительностью до 2-х месяцев. При оценке состояния ребенка в динамике, через месяц от начала лечения ИМ, на КТ органов грудной клетки был отмечен положительный эффект в виде уменьшения очага воспаления. Следует отметить, что при культурально-микологическом исследовании результат был отрицательный – отсутствие роста на 2-5 сутки.

Заключение. Мукормикоз легких – тяжелое инфекционное осложнение у больных острым лимфобластным лейкозом, которое развивается уже на этапе высокодозной цитостатической терапии. Особенности диагностики заключаются в отсутствии специфических тест-систем. Основными диагностическими методами остаются определение ГМ в БАЛ, для исключения аспергиллеза, и микологические исследования (микроскопия и посев). Диагностика требует многократного исследования биологического материала из очагов поражения и профессиональной компетенции медицинского персонала. В данном случае своевременная комплексная диагностика позволила в кратчайший срок поставить диагноз мукормикоза и начать адекватное лечение.

РЕЗЕКЦИИ ЦЕНТРАЛЬНЫХ СЕГМЕНТОВ ПЕЧЕНИ ПРОТИВ РАСШИРЕННЫХ ГЕМИГЕПАТЭКТОМИЙ: СРАВНЕНИЕ РЕЗУЛЬТАТОВ У ПАЦИЕНТОВ ДЕТСКОГО ВОЗРАСТА С НОВООБРАЗОВАНИЯМИ ПЕЧЕНИ

Ахаладзе Д.Г., Рабаев Г.С., Ускова Н.Г., Меркулов Н.Н., Талыпов С.Р.

Введение: мировой опыт выполнения резекций центральных сегментов печени (ЦР) у детей ограничивается описаниями отдельных клинических случаев и небольших серий, что связано с технической сложностью таких операций. Представлен анализ результатов ЦР в сравнении с расширенными резекциями (РР) с оценкой безопасности и преимущества ЦР.

Методы: Проведён ретроспективный анализ данных предоперационного обследования, интраоперационных данных и послеоперационного периода пациентов, получивших хирургическое лечение в объёме ЦР и РР в НМИЦ ДГОИ им. Д. Рогачева по поводу очаговых новообразований печени за период с с июня 2017 по май 2020 гг (n=29). ЦР выполнены 8 больным, РР - 21 пациентам.

Результаты: Объем будущего остатка печени (БОП) по данным МСКТ в группе ЦР был выше, чем в группе РР (p=0,003). Продолжительность операции (p=0,94), в интраоперационная кровопотеря (p=0,078) и объем гемотрансфузии (p=0,057) оказались одинаковыми в обеих группах. Не получено разницы в развитии желчной фистулы (p=0,41) и печеночной недостаточности (p=0,72) и других осложнений (p=0,19) в послеоперационном периоде. Повторные операции потребовались в 4 (19%) случаях после РР и в 1 (12,5%) после ЦР (p=0,57). Продолжительность послеоперационного периода статистически не различалась в группе РР и ЦР (p=0,3).

Заключение: ЦР безопасны и позволяют сохранить больший объем здоровой паренхимы печени по сравнению с РР у детей с новообразованиями печени. Учитывая небольшое число наблюдений необходимо дальнейшее накопление опыта для получения более точных данных.

ПАПИЛЛЯРНЫЙ РАК ЩИТОВИДНОЙ ЖЕЛЕЗЫ У ДЕТЕЙ. ФАКТОРЫ ПРОГНОЗА РАЗВИТИЯ ОТДАЛЕННЫХ МЕТАСТАЗОВ, РАЗВИТИЯ РЕЦИДИВА ЗАБОЛЕВАНИЯ. СТАДИЯ Т1 ТАК ЛИ ВСЕ БЕЗОБИДНО?

Ильин А.А. (ilyin@mrrc.obninsk.ru. 89105172869), Севрюков Ф.Е., Исаев П.А., Полькин В.В., Васильков С.В., Панасейкин Ю.А., Дербугов Д.Н.

Медицинский радиологический научный центр им. А.Ф. Цыба – филиал федерального государственного бюджетного учреждения «Национальный медицинский исследовательский центр радиологии» Министерства здравоохранения Российской Федерации, 249036, Российская Федерация, Калужская область, г. Обнинск, ул. Королёва, д.4

PAPILLARY THYROID CANCER IN CHILDREN. FACTORS FOR PREDICTION OF DEVELOPMENT OF DISTANT METASTASES, DEVELOPMENT OF DISEASE RECURRENCE. STAGE T1 IS EVERYTHING HARMLESS?

Ilyin A.A., Sevryukov F.E., Isaev P.A., Polkin V.V., Vasilkov S.V., Panaseykin Yu.A., Derbugov D.N.

Tsyb Medical Radiological Research Center – branch of the National Medical Research Radiological Center of the Ministry of Health of the Russian Federation, 4, Korolev street, Obninsk, 249036, Kaluga region, Russia

Ключевые слова: папиллярный рак ЩЖ, дети, лечение, факторы прогноза отдаленных метастазов, рецидива, стадия Т1 Keywords: papillary thyroid cancer, children, treatment, prognosis factors of distant metastases, recurrence, stage T1

Цель работы: изучить факторы прогноза развития отдаленных метастазов и рецидива заболевания у детей больных папиллярным раком щитовидной железы (ПРЩЖ), особенности клинического течения стадии Т1.

Материал и методы: в клинике прошли лечение 215 детей с ПРЩЖ в возрасте от 5 до 18 лет (медиана 14,4). Больным проведено хирургическое лечение. Тиреоидэктомия (ТЭ) выполнена у 105 (49%), гемитиреоидэктомия (ГТЭ), у 110 (51%), вмешательство на лимфоколлекторе у 169 (79%). Радиойодтерапия проведена 102 больным. Период наблюдения от 30 до 325 мес (в среднем 105±54 мес). Все больные живы. У 90 больных опухоли имели сосочковое строение, у 44 - фолликулярное, у 37 – солидное, у 41 - ФВ ПРЩЖ и у трех - ДСВ. У 23% больных выявлен мультифокальный рост опухоли. Стадия Т1 диагностирована у 169 детей, у 83 Т1а (группа А), у 86 Т1б (группа Б), Т2 у 36, Т3 у 7, и Т4 у 3. Метастазы в лимфатические узлы шеи выявлены у 62% больных, причем в 30% наблюдений N1в, отдаленные метастазы (М1) - у 26 (12%). В результате проведенной радиойодтерапии у 20 больных (77%) развилась полная регрессия отдаленных метастазов, у пяти (19%) частичная регрессия и у одного (4%) – стабилизация процесса.

Результаты: по данным одновариантного анализа на вероятность наличия отдаленных метастазов достоверно влияли размер первичной опухоли, возраст больного, наличие регионарных метастазов ($p<0,01$), гистологический тип опухоли ($p<0,06$). Мультифокальность, выход опухоли за пределы капсулы ЩЖ, пол пациента не влияли на частоту М1 ($p>0,5$). Многофакторный анализ подтвердил влияние возраста пациентов, младше 11 лет (OR 3,4, $p<0,022$), размеров опухоли, более 3 см (OR 3,24, $p<0,027$), и наличия N1в (OR 21,39, $p<0,0001$), на вероятность возникновения М1. Фактор гистологического строения опухоли оказался не значим ($p>0,5$).

Рецидив заболевания выявлен у 37 больных (17,2%). Трех, пяти и 10-ти летняя кумулятивная безрецидивная выживаемость составили – 86%, 82% и 77% соответственно. Анализ влияния факторов на безрецидивную выживаемость больных ПРЩЖ проводился с использованием регрессионной модели пропорциональных интенсивностей Кокса. Риск рецидива заболевания повышался при наличии мультифокального роста опухоли (OR

2,43, p<0,009), M1 (OR 3,24, p<0,01), и N1 (OR 7,4, p < 0,008). Риск рецидива был выше при солидном и сосочковом вариантах ПРЩЖ. Значимым фактором явился радикализм хирургического лечения (OR 0,3, p<0,002). Проведения радиойодтерапии не влияло на безрецидивную выживаемость (p=0,66).

В группе больных со стадией T1 выход опухоли за пределы капсулы ЩЖ диагностирован в 19 (11,2%) наблюдений (группа А – 6%, группа Б – 16,3%), мультифокальный рост в 30 (17,8%) (группа А -13,3%, группа Б – 22%), метастазы в лимфатические узлы - N1a у 91 больного (56%) (группа А – 40%, группа Б – 71%), N1в у 39 (23%) (группа А – 9,5%, группа Б – 36%). 46 больным проведена радиойдтерапия. У 14 детей (8,3%) выявлены метастазы в легкие (группа А – 6%, группа Б – 10,4%). Рентгенографически подозрения на поражение легких не было. Рецидив заболевания диагностирован у 31 ребенка (18%), в группе А - 13%, в группе Б - 22%. Всем детям проведено повторное хирургическое лечение.

Заключение: факторы риска M1- возраст младше 11 лет, размер опухоли более 3 см, N1в. Риск рецидива выше у больных с солидным и сосочковым строением опухоли, мультифокальном росте опухоли, N1 и M1. Радикализм хирургического лечения снижает риск рецидива заболевания. Проведение радиойодтерапии не влияет на частоту развития рецидивов. При стадии T1 у детей с ПРЩЖ частота регионарных метастазов достигает 56%, а отдаленных 8,3%. Выполнение ГТЭ в этой группе рекомендуется при cT1aN0Mo.

ПРОФИЛАКТИКА ОРАЛЬНЫХ МУКОЗИТОВ МЕТОДОМ ЛАЗЕРНОГО ОБЛУЧЕНИЕ КРОВИ

Гусев Л.И.

ГБУЗ «НПЦ специализированной медицинской помощи детям им. В.Ф. Войно-Ясенецкого; ДЗ г. Москы, 119620, Авиаторов 38

Актуальность проблемы заключается в том, что оральный мукозит значительно увеличивает стоимость лечения онкологических больных. Причинами такого роста цен являются, прежде всего, прерывистое лечение (приводит к более длительному пребыванию в стационаре), назначение дорогостоящей лекарственной терапии. Кроме того, доказано, что перерывы в лечении и снижение доз химиотерапевтических препаратов приводят к снижению выживаемости таких пациентов.

Цель. Изучить эффективность профилактики орального мукозита (ОМ) следующими методами: медикаментозная профилактика; местное воздействие лазерного излучения на рот; чрескожное лазерное облучение крови.

Материалы и методы. Это исследование охватывает 470 пациентов со злокачественными опухолями. 220 пациентам (1 группа) проводилась медикаментозная профилактика ОМ. Детям второй группы (140 пациентов) проводили профилактику путем местного лазерного облучения полости рта. Пациентам второй группы (110), профилактика ОМ проводилась методом чрескожного лазерного облучения крови (ЧЛОК).

Результаты. При применении медикаментозной профилактики ОМ развился у 53 детей (24%). В группе детей, прошедших профилактику локальным лазерным облучением полости рта, ОМ развился у 19 пациентов (13,5%). В третьей группе, профилактика ОМ проводилась путем чрескожного лазерного облучения крови (ЧЛОК), ОМ развился только у одного ребенка, что составило (0,9%).

Выводы. Впервые в мире для профилактики ОМ был применен метод чрескожного лазерного облучения крови. Высокая эффективность и безопасность метода ЧЛОК доказали, что внедрение его в практику детской онкологии позволит не только значительно снизить стоимость лечения детей с онкологическими заболеваниями, повысить выживаемость пациентов, но и улучшить их медицинскую и социальную адаптацию.

Ключевые слова: детская онкология, оральный мукозит, лазерное облучение крови.

Секция: диагностики в онкологии

МАГНИТНО-РЕЗОНАНСНАЯ ТОМОГРАФИЯ С КОНТРАСТНЫМ УСИЛЕНИЕМ В ДИФФЕРЕНЦИАЛЬНОЙ ДИАГНОСТИКЕ НОВООБРАЗОВАНИЙ МОЛОЧНЫХ ЖЕЛЕЗ

Нишанова Ю.Х., Исмаилова М.Х.

Республиканский специализиривонанный научно-практический медицинский центр онкологии и радиологии

Цель исследования: улучшение дифференциальной диагностики новообразований на основании МРТ – молочных желез с динамическим контрастным усилением.

Материал и методы: наряду с клиническим осмотром у всех больных, проведено комплексное исследования МЖ, включая цифровую маммографию и ультразвуковое исследование и магнитно-резонансная молочных желез. Всем пациенткам выполняли гистологическое исследование выявленных образований. Обследованы 70 женщин, в возрасте от 21 до 65 лет. Средней возраст пациенток составил 41±8 л. с доброкачественными изменениями — 38±7 лет. Всего нами выявлено 16 (22,3%) фиброаденом, 38 (54,3%) случаев РМЖ, из которых у 27 (38,6%) – инвазивный – протоковый рак, 8 (11,4%) инвазивный-дольковый рак, у 3 (4,3%) – другие формы (медуллярный и муцинозный рак). В – 6 случаях (8,6%) локализованный фиброаденоматоз, липомы и локального фиброза – 5 (7,1%) и 5 (7,1%) соответственно. МРТ обнаружила 35 (92,1%) из 38 РМЖ и характеризовались наличием узла с неровными лучистыми или прерывистыми контурами у 21 больных (55,3%), преобладанием радиального размера над продольным — 19 (50,0%). При динамическом контрастном усилении злокачественные опухоли характеризовались ранним усилением по периферии опухоли (синдром кольца) и отставанием контрастирования в центре опухоли (за счет центрального некроза) у 31 больных (81,6%). Отмечалась неоднородная структура накопления контраста у 28 пациенток (73,7%), интенсивность МР-сигнала в большинстве случаев (60,5%) превышала 150% в течение 1 мин после введения контрастного вещества. При построении MIP-реконструкций определялось усиление сосудистой сети вокруг образований у всех обследуемых.

Ложноотрицательный результат при МРТ в 4 случаях был связан с отсутствием патологических изменений на фоне диффузного усиления сигнала по ткани всей железы. Причиной ложноположительных результатов МРТ в нашем исследовании были нетипичные кривые накопления в 2 случаях фиброаденом, отнесенных к категории BI-RADS 3. При построении кривых «интенсивность сигнала — время» злокачественные узловые образования молочных желез характеризовались преимущественно III типом — кривая вымывания с выраженным максимумом и быстрым снижением амплитуды МР-сигнала (76,3%), реже II накопления (23,7%). Таким образом, критериями дифференциальной диагностики образований молочной железы являются: оценка формы и контуров; морфологические критерии накопления контрастного вещества (гетерогенное и гомогенное/кольцевидное и центробежное); динамические критерии накопления контрастного вещества: степень изменения интенсивности сигнала, тип кривой-накопления, характер контрастирования, наличие питающего сосуда, изменение сосудистой сети вокруг образования.

Обсуждение. Высокая чувствительность (92,1%) в сочетании с приемлемой специфичностью (86,8%) модели свидетельствуют об эффективно разработанной магнитно-резонансной томографической семиотике доброкачественных и злокачественных новообразований молочных желез. Следует обратить внимание, что применение данного метода позволяет идентифицировать клинически скрытые инвазивные и неинвазивные карциномы молочной железы, не определяемые с помощью маммографии и УЗИ определять более точно стадию ракового процесса и тем

самым правильнее планировать лечение.

ОСТРЫЙ МИЕЛОИДНЫЙ ЛЕЙКОЗ С ПЕРЕСТРОЙКАМИ ГЕНА ETV6

Зеркаленкова Е.А.[1], Солдаткина О.И.[1], Земцова Л.В.[1], Тимофеева Н.М.[1], Лебедева С.А.[1], Масчан А.А.[1], Масчан М.А.[1], Новичкова Г.А.[1], Ольшанская Ю.В.[1]
e-mail: eazerkalenkova@gmail.com
тел.: 89057419078

[1]Федеральное государственное бюджетное учреждение «Национальный медицинский исследовательский центр детской гематологии, онкологии и иммунологии имени Дмитрия Рогачева» Министерства здравоохранения Российской Федерации

ACUTE MYELOID LEUKEMIA WITH ETV6 GENE REARRANGEMENTS

Zerkalenkova E.A.[1], Soldatkina O.I.[1], Zemtsova L.V.1, Timofeeva N.M.[1], Lebedeva S.A.[1], Maschan A.A.[1], Maschan M.A.[1], Novichkova G.A.[1], Olshanskaya Yu.V.[1]

[1]Dmitry Rogachev National Medical Research Center of Pediatric Hematology, Oncology and Immunology

Ключевые слова
Острый лейкоз, хромосомные транслокации, ген ETV6, цитогенетика и молекулярная генетика

Keywords
Acute leukemia, chromosomal translocations, ETV6 gene, cytogenetics and molecular genetics

Цель. ETV6 (ETS Variant Transcription Factor 6) – транскрипционный репрессор, являющийся одним из ключевых регуляторов гемопоэза. Ген ETV6 часто вовлечен в хромосомные перестройки при острых лейкозах. Так, t(12;21)(p13;q22)/ETV6-RUNX1 встречается в 20-25% случаев В-ОЛЛ у детей. Частота встречаемости перестроек ETV6 при ОМЛ ниже и составляет около 5%, однако они более разнообразны. К настоящему времени описано 99 генов-партнеров ETV6. Высокая гетерогенность перестроек затрудняет генетическое исследование при ETV6-ассоциированных ОМЛ (подобно ОЛ с перестройками генов KMT2A и RUNX1). Целью настоящего исследования было оценить спектр перестроек гена ETV6 при ОМЛ у детей.

Материалы и методы. В исследование были включены 23 пациента с ОМЛ в возрасте от 1 мес до 15 лет (медиана 2 г 5 мес). Диагноз ОМЛ устанавливали на основании морфологических, цитохимических и иммунологических критериев. Всем пациентам проводили кариотипирование и исследование методом FISH с зондом на разрыв хромосомного региона 12p13 (Vysis, Abbott Molecular, IL, USA). Для подтверждения транслокации t(7;12)(q36;p13)/MNX1-ETV6 использовали пробу HLXB9 к хромосомному региону 7q36 (MetaSystems, Altlussheim, Germany). Поиск редких вариантов перестроек ETV6 проводили методом мультиплексной якорной ПЦР (ArcherDX, CO, USA) с последующим высокопроизводительным секвенированием на приборе MiSeq (Illumina, CA, USA).

Результаты. Всего в исследуемой группе пациентов было обнаружено 10 различных перестроек гена ETV6. Более чем в половине включенных в исследование образцов была найдена транслокация t(7;12)(q36;p13)/MNX1-ETV6 (n=13, 56,5%). Пациенты с данной транслокацией отличаются маленьким возрастом – 11 из 13 пациентов были в возрасте младше 3 лет, что соответствует данным литературы.

Другие варианты перестроек встречались в единичных случаях и включали t(12;13)(p13;q12)/ETV6-FLT3, t(12;22)(p13;q11)/MN1-ETV6, t(3;12)(q26;p13)/ETV6-EVI1, t(1;12)(p32;p12)/ETV6-GLIS1, t(8;12)(q22;p13)/ETV6-AC021546.1, а также один случай биаллельной перестройки ETV6-ALX1 с ETV6-AC005252.1 у пациента с рецидивом ОМЛ после миелосаркомы. Группа пациентов с другими вариантами перестроек ETV6 была достоверно старше, чем с t(7;12)

(q36;p13)/MNX1-ETV6 (медиана возраста 9 лет). Кроме того, в 4 из 23 случаев перестройка ETV6 оказалась вторичной по отношению к другим генетическим событиям – у 2 пациентов она инициально сочеталась с перестройками t(10;11)(p12;q23)/KMT2A-MLLT10 и t(10;11)(p12;q22)/PICALM-MLLT10, у 2 пациентов возникла в рецидиве ОМЛ с перестройкой гена NUP98 и с моносомией 7 при отсутствии в дебюте заболевания.

Таким образом, перестройки гена ETV6 при ОМЛ по большей части представлены t(7;12)(q36;p13)/MNX1-ETV6. Однако встречается высокое разнообразие других вариантов, особенно у детей старшей возрастной группы. Также в ряде случаев данные перестройки могут сочетаться с другими событиями и быть вторичными/субклональными.

СПЕКТР МУТАЦИЙ ГЕНОВ EGFR У БОЛЬНЫХ РАКОМ ЛЕГКОГО В РЕСПУБЛИКЕ БАШКОРТОСТАН

А.В. Султанбаев, А.Ф. Насретдинов, К.В. Меньшиков, Н.И. Султанбаева, Ш.И. Мусин

ГАУЗ «Республиканский клинический онкологический диспансер» МЗ РБ, г.Уфа, Россия

Ключевые слова: EGFR, ландшафт соматических мутаций, рак лекгкого, ингибиторы тирозинкиназ.

Автор для связи: Султанбаев Александр Валерьевич – к.м.н., заведующий отделом противоопухолевой лекарственной терапии ГАУЗ «Республиканский клинический онкологический диспансер» Минздрава РБ. Адрес: Россия, Республика Башкортостан, г. Уфа, Проспект Октября, д. 73/1, 450054.
E-mail: rkodrb@yandex.ru.

Все виды злокачественных новообразований, в том числе рак легкого (РЛ) имеют гетерогенную природу развития и вызываются соматическими мутациями, однако понимание биологических процессов, порождающих эти мутации, ограничено. Несмотря на очевидную связь продолжительности жизни пациента с возникновением соматических мутаций, сведения о генетических факторах детерминации точечных мутаций и мутационном ландшафте крайне ограничены. Одной из ведущих ролей в онкогенезе опухолей легкого является повреждение рецепторов тирозинкиназ (РТК). Так называемые «драйверные мутации» приводят к активации сигнальных путей, ведущей к неконтролируемому росту и размножению клеток. Семейство рецепторов эпидермального фактора роста (EGFR) относится к тирозинкиназам, представленным в группах HER и ErbB. Представители данного семейства участвуют в процессах канцерогенеза. Активация EGFR происходит после соединения с лигандом на внеклеточном домене и запуска двух основных промежуточных сигнальных путей PIK3CA/AKT1/MTOR и RAS/RAF1/MAP2K1/MAPK1.

Соматические мутации в гене EGFR, делают активацию сигнального пути независимым от присутствия лиганда и провоцируют клеточное деление. Среди всех типов EGFR мутаций преобладают 2 самые частые и самые изученные: замена лейцина на аргинин в 858 кодоне 21 экзона (L858R) и внутрирамковая делеция в 19 экзоне (del E746_A750 - самая частая). Встречаемость этих мутаций по данным литературных источников может составлять до 40-50%, тогда как более редкие мутации встречаются не более чем в 20% случаев. Для более глубокого понимания природы развития соматических мутаций, связанных с особенностью воздействия канцерогенов порождающих эти изменения, необходимо понимание частоты развития конкретных генетических «поломок» в рассматриваемом регионе.

Цель исследования: определить частоту развития различных типов EGFR мутаций в том числе и редких в Республике Башкортостан.

Материалы и методы. Был проведен анализ результатов исследования EFGR мутаций среди пациентов Республики Башкортостан, болеющих метастатической или местнораспространенной неплоскоклеточной формой рака легкого за 2016-2019 годы. Материалом

для исследования служили биоптаты опухоли и плазма крови, когда тканевая биопсия была невозможна. Исследование диагностического материала выполнялось путем ПЦР анализа на основные мутации ex19del, L858R и редкие мутации L861Q, G719X, ex20ins и S768I.
Результаты. Всего было протестировано 1135 образцов. Из них в 195 (17,2%) случаях обнаруживалась EGFR мутация, что в целом укладывается в данные крупных статистических анализов. При анализе различных мутаций в гене EGFR, ex19del выявилась у 97 пациентов (49,7%), L858R у 83 (42,6%), L861Q - у 3(1,5%), G719X - у 4 (2,1%), ex20ins – у 1 (0,5%). Мутация S768I определялась в 2 случаях (1,03%) и в обоих – совместно с ко-мутацией L858R. Также еще у 3 пациентов обнаружилась комбинация мутаций ex19del + T790M, L858R + G719X и L858R + L861Q. Среди пациентов никогда не получавших лечение у 2 (1,03%) обнаружилась мутация T790M.
Все пациенты, проходившие лечение ингибиторами тирозинкиназ 1 и 2 поколения и спрогрессировавшие на нем, проходили тестирование на T790M. Материалом в данном случае всегда выступала плазма крови. За 2016-2019 год было протестировано 47 пациентов, у 9 из них выявлена мутация T790M, что послужило показанием для назначения ИТК 3 поколения (осимертиниба). Выводы. По результатам анализа частоты выявления мутаций в гене EGFR для жителей Республики Башкортостан отмечены характерные территориальные особенности проявления генетических нарушений, которые отличаются от жителей Европы и Азии. Учитывая высокую эффективность терапии препаратами анти-EGFR, при выявлении мутаций следует назначать соответствующие ингибиторы тирозинкиназ.

ВКЛАД РАБОТЫ ОТДЕЛЕНИЯ УЛЬТРАЗВУКОВОЙ ДИАГНОСТИКИ В МОРФОЛОГИЧЕСКУЮ ВЕРИФИКАЦИЮ ЗЛОКАЧЕСТВЕННЫХ НОВООБРАЗОВАНИЙ ОРГАНОВ ГРУДНОЙ КЛЕТКИ

Подольская Е.А., Спицына А.А., Сторублёв А.Н., Станоевич У.

Областное бюджетное учреждение здравоохранения «Курский областной клинический онкологический диспансер»
Курская область, Курский р-н, х. Кислино, ул. Елисеева, 1
eap@mail.ru

CONTRIBUTION OF THE WORK OF THE ULTRASOUND DIAGNOSTIC DEPARTMENT TO THE MORPHOLOGICAL VERIFICATION OF MALIGNANT NEOPLASMS OF THE CHEST ORGANS

Podol'skaja E.A., Spicyna A.A., Storubljov A.N., Stanoevich U.

Kursk Regional Clinical Oncology Dispensary
Kursk region, Kursk district, ch. Kislino, St. Eliseeva, 1
Information for communication with the editors: Podolskaya E. A., eap25@mail.ru,

Ключевые слова: организация здравоохранения, ультразвуковая диагностика, онкология, трансторакальная core–биопсия под ультразвуковым контролем.
Keywords: health organization, ultrasound diagnosis, oncology, ultrasound-guided transthoracic core – biopsy

Опухоли лёгких, плевральной полости и средостения, как правило, диагностируется на уровне первичного звена при проведении рентгенографии или компьютерной томографии (КТ) органов грудной клетки. В случае с внутрипросветным поражением бронхиаль-

ного дерева биопсия при фибробронхоскопии решает вопрос морфологической верификации. В других клинических ситуациях пациентам предстоит: биопсия под ренгенологическим или КТ-контролем, торакоскопия, медиастиноскопия. В отдельных клинических ситуациях для забора материала могут рассматриваться манипуляции под ультразвуковым наведением.

Цель исследования: Оценить вклад работы отделения ультразвуковой диагностики (УЗД) в морфологическую верификацию злокачественных новообразований (ЗНО) органов грудной клетки.

Материалы и методы. Проанализированы операционные журналы, журналы регистрации биопсийного материала за период с 2017 по 2019 гг. отделения УЗД ОБУЗ «Курский областной клинический онкологический диспансер» (КОКОД). Для морфологической верификации выполнялась core–биопсия под ультразвуковым контролем методом «свободной руки» с использованием полуавтоматических игл 16G под местной анестезией. Манипуляции проводились стационарным пациентам в специально оборудованном для малоинвазивных манипуляций кабинете отделения УЗД. Производился забор гистологического материала по 3-4 фрагмента из образования грудной клетки. Процедуру выполняли врачи УЗД. Материал подвергался гистологическому, иммуногистохимическому анализу.

Результаты.

Отбор пациентов для данной манипуляции проводился врачами УЗД при выполнении трансторакального УЗИ. Необходимые требования для проведения трансторакальной биопсии под ультразвуковым контролем: адекватная визуализация объёмного образования при УЗИ, наличие безопасной трассы для продвижения иглы, согласие пациента, отсутствие общеклинических противопоказаний для проведения инвазивных манипуляций. Сложностью для ультразвуковой визуализации образований грудной клетки является воздушность лёгкого. Воздух экранирует ультразвук, поэтому осмотру и манипуляциям доступны только прилежащие к грудной стенке безвоздушные образования, а также переднее средостение и образования плевры. В отделении УЗД за анализируемый временной промежуток было выполнено 55 core-биопсий под ультразвуковым контролем, из них в 13 случаях забор материала проводился из образований средостения, в 40 случаях – из безвоздушных очагов легких, в 2 – из образований плевры. Повторных манипуляций не было. Вмешательство переносилось пациентами хорошо, в 1 случае отмечалось кровохарканье, купированное консервативно, в 2 - головокружение. После манипуляции выполнялась контрольная рентгенография органов грудной клетки. Пневмоторакс не определялся.

Проведён анализ полученных гистологических заключений. При морфологическом исследовании образцов средостения в 4 случаях верифицирована лимфома, в 4 – низкодифференцированная аденокарцинома. По 1 случаю в гистологических заключениях встретились: плоскоклеточный рак, фибросаркома, метастаз семиномы, ткань щитовидной железы. В 1 случае был получен неинформативный материал – некротическая ткань.

При морфологическом исследовании образцов легкого в 17 случаях верифицирована аденокарцинома, в 11 - плоскоклеточный рак, по 1 случаю – лимфома, мелкоклеточный рак и абсцесс. В 2 гистологических заключениях было: неопластический процесс без уточнения характера ЗНО, в обоих этих случаях при исследовании операционного материала верифицирована лимфома. В 7 случаях был получен неинформативный материал – некротическая ткань или фибрин. При морфологическом исследовании образцов образований плевры в двух случаях получено подтверждение мезотелиомы.

Таким образом, в 47 (85,5%) случаях материал, полученный при трансторакальной core-биопсии образования грудной клетки, был информативен. Малоинвазивная манипуляция под ультразвуковым контролем в 41 (74,5%) случае позволило морфологам дать развёрнутое гистологическое заключение

злокачественного заболевания, которое позволило начать специализированное онкологическое лечение.

Заключение. Анализ полученных результатов позволяет утверждать: транстораакальная core-биопсия образований грудной клетки под ультразвуковым контролем в условиях отделения УЗД КОКОД – это высокоэффективный метод, позволяющий верифицировать ЗНО данной локализации. Малоинвазивность, отсутствие лучевой нагрузки, психологический комфорт для пациентов свидетельствует о необходимости увеличения объёмов этого вида помощи.

ЧАСТОТА И КЛИНИКО-МОРФОЛОГИЧЕСКИЕ ОСОБЕННОСТИ РАКА ЖЕЛУДКА, АССОЦИИРОВАННОГО С ВИРУСОМ ЭПШТЕЙНА-БАРР

Алентов И.И.[1], Чайка А.В.[1], Скоропад В.Ю.[2], Хомяков В.М.[1], Маршутина Н.В.[1], Сергеева Н.С.[1,3]

e-mail: igoralentov@yandex.ru,

1 Московский научно-исследовательский онкологический институт им. П.А. Герцена – филиал федерального государственного бюджетного учреждения «Научный медицинский исследовательский центр радиологии» Министерства здравоохранения Российской Федерации, Москва, Россия, 125284, 2-й Боткинский проезд, д.3
2 Медицинский радиологический научный центр им. А.Ф. Цыба – филиал федерального государственного бюджетного учреждения «Национальный медицинский исследовательский центр радиологии» Министерства здравоохранения Российской Федерации, Калужская область, г. Обнинск, ул. Маршала Жукова, д. 10
3 Федеральное государственное автономное образовательное учреждение высшего образования «Российский национальный исследовательский медицинский университет имени Н.И. Пирогова» Министерства здравоохранения Российской Федерации

FREQUENCY, CLINICAL AND MORPHOLOGICAL CHARACTERISTICS OF GASTRIC CANCER, ASSOCIATED WITH EPSTEIN-BARR VIRUS

Alentov I.I.[1], Chaika A.V.[1], Skoropad V.Uy.[2], Khomyakov V.M.[1], Marshutina N.V.[1], Sergeeva N.S.[1,3]
e-mail: igoralentov@yandex.ru,

[1] P.A. Hertsen Moscow Oncology Research Institute – branch of Federal Medical Research Centre of Radiology, Ministry of Health of the Russian Federation, 125284, Moscow, 2nd Botkinskiy proezd, 3, Russian Federation
[2] A.F. Tsyb Medical Radiological Research Centre – branch of Federal Medical Research Centre of Radiology, Ministry of Health of the Russian Federation, 10, Zhukov street, Obninsk, 249031, Kaluga region, Russian Federation
[3] Pirogov Russian National Research Medical University, 117997, Moscow, Ostrovityanova st, 1, Russian Federation

Ключевые слова:
вирус Эпштейна-Барр, рак желудка
Keywords:
Epstein-Barr virus, gastric cancer

Актуальность. По данным литературы, ассоциированный с вирусом Эпштейна-Барр рак желудка (ВЭБасРЖ) составляет 9-10% от всех РЖ и в настоящее время выделен в отдельный молекулярный подтип, обладающий рядом клинико-морфологических особенностей. ВЭБасРЖ чаще обнаруживается у молодых мужчин, характеризуется лимфоидной инфильтрацией с высоким содержанием натуральных киллеров и цитотоксических лимфоцитов и, по некоторым данным, имеет более благоприятный прогноз. Тем не менее, ВЭБасРЖ остается сравнительно малоизученным типом опухоли, а оценка ВЭБ-статуса

у больных РЖ не осуществляется.

Целью данной работы является идентификация случаев ВЭБасРЖ в российской популяции и характеристика их клинико-морфологических особенностей.

Пациенты и методы. Количественное определение ВЭБ в плазме крови было выполнено у 83 больных с подтвержденным диагнозом рака желудка в период 2018-2019 гг. Средний возраст больных составил 62,6 лет; среди пациентов преобладали мужчины (65,1%, n=54). Большая часть больных имела распространенные стадии опухолевого процесса. В тех случаях, когда в плазме крови пациентов была обнаружена ДНК ВЭБ, в гистологических опухолевых образцах дополнительно определяли наличие вирусного белка LMP и коротких вирусных РНК EBER.

Выделение ДНК из плазмы пациентов осуществляли с помощью наборов реактивов «АмплиПрайм ДНК-сорб-В» (ООО «Некст-Био», Россия). Количественное определение ДНК ВЭБ выполняли методом ПЦР в реальном времени с использованием наборов реагентов «АмплиСенс EBV-скрин/монитор-FL» (ФБУН «ЦНИИ эпидемиологии», Россия). Вирусный белок LMP (латентный мембранный протеин) в гистологических образцах РЖ выявляли иммуногистохимическим методом, а вирусные РНК EBER – методом флуоресцентной гибридизации in situ на автоматической системе Leica BOND (Германия).

Результаты. ВЭБ в плазме крови был выявлен лишь у двоих обследуемых (оба – мужского пола) из 83 (2,4%). ВЭБ-положительные пациенты были старше 60 лет (63 и 71 год), вирусная нагрузка составила 1010 и 979 копий ВЭБ/мл плазмы. Оба пациента имели низкодифференцированную аденокарциному желудка IIIb стадии (pT4aN2M0) с поражением кардиального отдела и тела желудка. В одном случае наблюдалось вовлечение в опухолевый процесс нижней трети пищевода, а также наличие фокусов лимфоваскулярной инвазии.

Иммуногистохимическое исследование не выявило наличия вирусного белка LMP1 в гистологических образцах РЖ у обоих больных, однако с помощью метода флуоресцентной гибридизации было показано присутствие коротких вирусных РНК EBER в обоих образцах. Спустя три месяца после выполнения операции пациентам выполнили контрольное определение ВЭБ, при этом вирусная ДНК в плазме крови обоих больных не определялась.

Заключение. Частота ВЭБ-положительных больных РЖ в обследованной когорте больных раком желудка оказалась значительно ниже (2,4%), чем в странах Западной Европы. Выявленные случаи ВЭБасРЖ характеризовались низкой степенью дифференцировки и преимущественным поражением кардиального отдела и тела желудка. Через 3 месяца после хирургического вмешательства ДНК ВЭБ в плазме крови у этих больных не выявлялась.

СОВРЕМЕННЫЕ ПОДХОДЫ В ЭНДОСКОПИЧЕСКОЙ ДИАГНОСТИКЕ РАННИХ ФОРМ РАКА ЖЕЛУДОЧНО-КИШЕЧНОГО ТРАКТА

Артемкин Э.Н., Букарев В.Ю., Крюков Е.В., Соколов А.А., Соколов Д.В.

Федеральное Государственное Бюджетное Учреждение «Главный Военный Клинический Госпиталь имени академика Н.Н. Бурденко» Министерства Обороны Российской Федерации, г. Москва, Госпитальная пл., д. 3

MODERN APPROACHES IN ENDOSCOPIC DIAGNOSTICS OF EARLY GASTROINTESTINAL CANCER

Artemkin E.N., Bukarev V.Y., Kryukov E.V., Sokolov A.A., Sokolov D.V.

Academician N.N. Burdenko Main Military Clinical Hospital, Ministry of Defense of Russia, Moscow. Address: 3, Gospitalnaya square, Moscow, 105229

Ключевые слова:

ранний рак пищеварительного тракта
Key Words:
Early gastrointestinal cancer

Контакты: ssnmp-05@mail.ru

Вступление. По данным Российского канцер-регистра от 2019 года частота диагностирования I стадии рака пищеварительного тракта варьирует в пределах от 7,9% до 15,1% случаев. Для сравнения, в Японии этот результат достигает 60% и более, и имеет тенденцию к росту. Известно, что ранняя диагностика даёт возможность проводить дифференцированный подход к выбору методов хирургического хирургического лечения, включая малоинвазивные эндоскопические вмешательства. Составляющая успеха в выявлении и лечении данного заболевания заключается в разработке программ ранней диагностики и скрининга раннего рака, использования современной эндоскопической аппаратуры экспертного класса и целенаправленная подготовка специалистов в этой мультидисциплинарной проблеме.
Цель. Оценить эффективность новой видеоэндоскопической системы экспертного класса в диагностике и дифференциальной диагностике новообразований верхних и нижних отделов пищеварительного тракта.
Материалы и методы. Исследование проводилось в ФГБУ «ГВКГ им. академика Н.Н. Бурденко» с февраля по апрель 2020 года. За данный период с использованием новой эндоскопической системы Eluxeo 7000 (Fujifilm Co, Токио, Япония) с эндоскопами EG-760Z и EG-760ZP, было выполнено 434 исследования, среди которых: видеоэзофагогастродуоденоскопий – 320 (73,7%) и видеоколоноскопий – 114 (26,3%). Комплекс исследований включал осмотр в белом режиме света (WLI), связанном цветовом режиме (LCI) и режимах синего света (BLI, BLI-bright) с увеличением до х135, с последующей морфологической оценкой выявленных изменений.
Результаты. Используя эндоскопический диагностический комплекс, у 38 осмотренных пациентов было выявлено 40 неоплазий: в пищеводе – 8 (20%), в желудке – 19 (47,5%), в ДПК – 1 (2,5%), в толстой кишке – 12 30%). У двух пациентов диагностирована сочетанная патология: в первом случае выявлен гиперпластический полип в нижней трети тела желудка и ранний рак средней трети тела желудка; во втором диагностирован синхронный рак сигмовидной и прямой кишки с признаками глубокой опухолевой инвазии в обеих локализациях. Оценка выявленных образований проводилась на основании данных увеличительной эндоскопии по общепризнанным классификациям (JES, VS и JNET). Среди 40 опухолевидных новообразований слизистой оболочки диагностировано: 8 интраэпителиальных неоплазий (с дисплазией низкой и высокой степени), 3 ранних формы рака, у 9 пациентов выявлены признаки глубокой опухолевой инвазии. По нашим данным, режим LCI может быть использован на этапе скрининга, а режимы BLI и BLI-bright, с увеличением до х135 позволяют провести уточняющую диагностику. Эффективность проведенного диагностического комплекса с использованием новой эндоскопический системы подтверждена в 97,5% случаев результатами морфологических исследований.
Заключение. Современный видеоэндоскопический комплекс с высокой степенью эффективности позволяет выявлять эпителиальные образования желудочно-кишечного тракта, классифицировать их с учетом морфологической структуры. Это дает возможность использовать его в программах ранней диагностики онкологических заболеваний и для применения малоинвазивных методов лечения.

ВОЗМОЖНОСТИ ПРИМЕНЕНИЯ МР-МОРФОМЕТРИЧЕСКОГО МЕТОДА В ДИФФЕРЕНЦИАЛЬНОЙ ДИАГНОСТИКЕ ПОЧЕЧНО-КЛЕТОЧНОГО РАКА

Иозефи Дмитрий Ярославич – заведующий отделением магнитно-резонансной томографии
Винидченко Михаил Александрович – к.м.н.,

врач рентгенолог отделения магнитно-резонансной томографии vinidchenko@mail.ru

Федеральное государственное бюджетное учреждение «Национальный медицинский исследовательский центр онкологии» Министерства здравоохранения Российской Федерации
г. Ростов-на-Дону, 14-я линия, 63, 344037

POSSIBILITIES OF USING THE MR-MORPHOMETRIC METHOD IN THE DIFFERENTIAL DIAGNOSIS OF RENAL CELL CANCER

Iozefi D. Y.,Vinidchenko M.A.

Материалом для исследования послужили томографические данные 20 больных с ПКР, 10 больных с АМЛ и 10 больных с простыми интрапаренхиматозными кистами почек. Применяемый нами алгоритм включал визуализацию в Т2, T2fs, T1 FS, DWI, заложенных аксиальных, сагиттальной и корональной плоскостях. Подробная характеристика МРТ-семиотики образований почек, включая МРТ-признаки отдельных структурных элементов и патоморфологического исследования. Измерение кортико-туморального угла (КТУ) осуществлялось по Т2-взвешенной последовательности в аксиальной и корональной плоскостях. Серии закладывались через чашечно-лоханочную систему и область ворот почки с получением максимальной площади сечения паренхимы почки и ее лоханки. Вершина КТУ устанавливалась на границе лоханки и ближайшей к опухоли почечной пирамидки, а его стороны закладывались по касательной к границам объемных образований. Измерение ADC в опухоли осуществлялось по DWI (b0-b1000) по методу малых областей изменений. Вычисляли значение измеряемого коэффициента диффузии, apparent diffusion coefficient (ADC), который определяется по формуле: ADC = -ln (S/S0)/b, где: S0 , S — интенсивность МР-сигнала без и при действии диффузионных градиентов, b — фактор диффузии.

Результаты

Установлено, что средний диаметр злокачественной опухоли составил 3,2 см (от 2,6 до 11,5 см). Средний объем опухоли составил 19 см3. Злокачественные опухоли чаще располагались в среднем сегменте почки, более чем один сегмент вовлекался у 12 (60 %) больных. Опухолевая ткань вовлекала капсулу почки у 15 (75%) больных, распространение на лоханку выявлялось в 7 (35%) случаях, сосуды почечной ножки вовлекались в 3 (15%) случаев. В группе с АМЛ средний диаметр образования составил 2,7 см (от 0,9 до 3,6 см). Средний объем опухоли составил 10 см3. Опухоли чаще располагались в нижнем сегменте почки, более чем один сегмент вовлекался у 3 (30%) больных. Среди пациентов с простыми интрапаренхиматозными кистами почек средний диаметр образования составил 3,5 см (от 1,1 до 5,2 см). Средний объем опухоли составил 22 $см^3$. Опухоли чаще располагались в нижнем сегменте почки, более чем один сегмент вовлекался у 3 (30%) больных. Среднее значение КТУ (в аксиальных и корональных проекциях) для почечно-клеточного рака 120—. Среднее значение КТУ для ангиомиолипом 56^0, для кист это значение 67^0. Среднее значение ADC для почечно-клеточного рака в его солидном компоненте составляет 0,00075 $мм^2/с$, что достоверно ниже значений исчисляемого коэффициента диффузии почечной паренхимы 0,0016 $мм^2/с$, содержимого кисты 0,0033 $мм^2/с$, и АМЛ 0,00165 $мм^2/с$. Среднее значение отношения экстраренального и интрапаренхиматозного компонентов в группе наблюдений почечно-клеточного рака составляет 0,34, для простых преимущественно интрапаренхиматозных кист 0,11, а для типичных АМЛ 0,14.

Заключение

Наблюдаемый КТУ для почечно-клеточного рака в исследованных наблюдениях составляет не менее 90 градусов, и тупой угол характерен для инфильтративного роста при малигнизированной опухоли. Значимое ограничение диффузии в почечно-клеточном раке и наличие массивного экстраренально-

го компонента могут быть использованы как дополнительные критерии в дифференциальной диагностике ПКР.

ИЗУЧЕНИЕ ВОЗМОЖНОСТЕЙ МР-СПЕКТРОСКОПИИ В ДИФФЕРЕНЦИАЛЬНОЙ ДИАГНОСТИКЕ РАКА ПОДЖЕЛУДОЧНОЙ ЖЕЛЕЗЫ

Иозефи Дмитрий Ярославич – заведующий отделением магнитно-резонансной томографии
Винидченко Михаил Александрович – к.м.н., врач рентгенолог отделения магнитно-резонансной томографии vinidchenko@mail.ru

Федеральное государственное бюджетное учреждение «Национальный медицинский исследовательский центр онкологии» Министерства здравоохранения Российской Федерации
г. Ростов-на-Дону, 14-я линия, 63, 344037

THE POSSIBILITIES OF NMR SPECTROSCOPY IN THE DIFFERENTIAL DIAGNOSIS OF PANCREATIC CANCER

Iozefi D. Y.,Vinidchenko M.A.,

Federal state budgetary institution
“National medical research center of Oncology”
Ministry of health of the Russian Federation

Ключевые слова
ДВИ, ИКД, МР-спектроскопия, рак поджелудочной железы
Keywords
ADC, DWI, PDAC, in vivo, MRI, spectroscopy, pancreatic cancer, Dixon method

Цель
Сравнивая МРТ-характеристики ткани поджелудочной железы в норме, солидной аденокарциноме и хроническом панкреатите при мультиараметрическом исследовании, рентгенолог нуждается в инструментах, снижающих субъективную составляющую при принятии диагностического решения. Целью исследования явилось повышение объективности результатов МР-диагностики протоковой аденокарциномы поджелудочной железы (PDAC). Исследование посвящено оценке структурной неоднородности, коэффициента диффузии, концентрации липидов и лактата по данным МР-спектроскопии in vivo.

Пациенты и методы
20 пациентов с аденокарциномой поджелудочной железы (PDAC), 10 пациентов с хроническим панкреатитом и 10 пациентов с неизмененной поджелудочной железой были обследованы МРТ Signa HD 1.5 t GE. Исследованы и сопоставлены результаты их многопараметрической визуализации и МР-спектроскопии. Коэффициенты гетерогенности (НС) измерялись как отношение среднеквадратичного отклонения в малой области интереса к интенсивности сигнала в T1FS и T2. Общую концентрацию липидов измеряли по методу Диксона как отношение сигнала панкреатического к селезеночному и при МР-спектроскопии в алгоритме Tarquin измеряли значение пика липидов (lip 13a). Измерение ADC осуществлялось по DWI (b0-b1000) по методу малых областей изменений.

Результаты
В небольшой выборке мы наблюдали значительное увеличение НС при хроническом панкреатите и в солидной ткани аденокарцином по сравнению с нормальной тканью панкреас. При PDAC выявлено увеличение сигнала от пика липидов (lip 13a) при снижении общей концентрации липидов. Снижение концентрации липидов в опухоли при наличии диффузионного ограничения (ADC 0,001-0,0016 мм^2/с) и появление пика лактата может быть биохимическим маркером аденокарциномы. При хроническом панкреатите выявлено увеличение массовой доли липидов.

Заключение
Клетки PDAC пролиферируют и выживают в особенно тяжелом микроокружении, характеризующемся относительной гиповаскулярностью, гипоксией и дефицитом питательных веществ.
Результаты, полученные в ходе текущих и

будущих углубленных исследований, являются перспективными для создания метаболически ориентированной диагностической модели рака поджелудочной железы.

ИССЛЕДОВАНИЕ ВОЗМОЖНОСТЕЙ УЛЬТРАЗВУКОВОЙ АБЛЯЦИИ ДЛЯ КУПИРОВАНИЯ БОЛЕВОГО СИНДРОМА И РАЗРУШЕНИЯ МЕТАСТАЗОВ В КОСТНЫЕ СТРУКТУРЫ

Иозефи Дмитрий Ярославич – заведующий отделением магнитно-резонансной томографии
Винидченко Михаил Александрович – к.м.н., врач рентгенолог отделения магнитно-резонансной томографии
vinidchenko@mail.ru

Федеральное государственное бюджетное учреждение «Национальный медицинский исследовательский центр онкологии» Министерства здравоохранения Российской Федерации
г. Ростов-на-Дону, 14-я линия, 63, 344037

INVESTIGATION OF THE POSSIBILITIES OF ULTRASOUND ABLATION FOR THE RELIEF OF PAIN AND DESTRUCTION OF METASTASES IN BONE STRUCTURES

Iozefi D. Y.,Vinidchenko M.A.

Federal state budgetary institution
“National medical research center of Oncology”
Ministry of health of the Russian Federation

Ключевые слова
Метастаз, ФУЗ, МРТ,
паллиативное лечение боли
Keywords
Metastasis, MRI, pain palliation,
focused ultrasound

Цель

Целью исследования явилось решение вопроса о возможностях купирования болевого синдрома и разрушения опухолевой ткани методом ультразвуковой абляции (ФУЗ-МРТ) при метастазах в костях. В рамках паллиативного лечения, ФУЗ используется для нагрева опухолевого очага в костной структуре с целью термокоагуляции и кавитации в области надкостницы и опухоли, денервации и разрушения микрососудистой сети метастаза.

Пациенты и методы

Материалы исследования - томографические данные,резкльтаты опроса, медицинские карты 36 больных с метастазами в кости. При поиощи системы ИнСайтек под МР-контролем соницировано 28 очагов в костях таза (подвздошные кости, крестец, седалищные кости), 1 очаг в бедренной кости, в 3 случаях соницировались очаги в ребрах, и в 4 случаях лечению подвергались болезненные очаги в лопатке. В 24 случаях очаги носили преимущественно остеобластный характер, в 12 случаях — преимущественно остеолитический. Основным первичным очагом был рак молочной железы (24), рак прямой кишки (1), рак легкого (5), рак предстательной железы (2), рак пищевода (1), рак поджелудочной железы (1), рак шейки матки (1), метастатическое поражение костей без выявленного первичного очага (1). Производился анализ интенсивности боли по визуально-аналоговой шкале (ВАШ) и контрастная МРТ и КТ до и через 3 месяца после лечения.

Результаты

Установлено, что анталгический эффект (снижение боли на 2 пункта и более по ВАШ и сокращение либо отказ от приема анальгетиков) был достигнут у 30 больных. По данным КТ и МРТ, через 3 месяца после лечения у 33 пациентов (3 человека не явились на контроль) в области лечения признаки патоморфоза опухолевой ткани, контрастное вещество в зоне абляции на МР-исследовании не накапливалось, на КТ определялись плотные остеобластные метастатические очаги без признаков прогрессирования и отсутствие осложнений от использованного лечения. Наши результаты использования ФУЗ -абляции в комплексной терапии болевого син-

дрома, обусловленного метастатическим поражением костей, показали эффективность и безопасность методики в рамках международного исследования.

Заключение

Наблюдаемый биологический и анталгический эффекты могут быть использованы как эффективный способ паллиативной помощи при метастазах в кости и могут быть органически встроены в современный комплекс мер высокотехнологичной специализированной помощи онкологическим больным в рамках национадьного проекта.

АКТУАЛЬНОСТЬ ПЭТ/КТ С 18F-ФДГ В ДИАГНОСТИКЕ РАКА ПРЕДСТАТЕЛЬНОЙ ЖЕЛЕЗЫ В ЭПОХУ ПСМА-ТАРГЕТНЫХ РФЛП

Вязьмин В.В.[1,2], Чанчикова Н.Г.[3], Зуков Р. А.[1,2]
E-mail: gonner@mail.ru

[1]Федеральное государственное бюджетное образовательное учреждение высшего образования «Красноярский государственный медицинский университет имени профессора В.Ф. Войно-Ясенецкого» Министерства здравоохранения Российской Федерации
г. Красноярск, Российская Федерация, 660022, ул. Партизана Железняка, зд. 1
Партизана Железняка, зд. 1
2Краевое государственное бюджетное учреждение здравоохранения «Красноярский краевой клинический онкологический диспансер имени А.И. Крыжановского»
г. Красноярск, Российская Федерация, 660133, ул. 1-ая Смоленская, 16
3Центр ядерной медицины Федеральное государственное бюджетное учреждение «Федеральный Сибирский научно-клинический центр Федерального медико-биологического агентства» России
г. Красноярск, Российская Федерация, 660133, ул. 1-ая Смоленская, 16, стр. 11

18F-FDG IN THE DIAGNOSIS OF PROSTATE CANCER IN THE ERA OF PSMA-TARGETED RADIOTRACERS

Vjaz'min V.V.[1,2], Chanchikova N.G.[3], Zukov R.A.[1,2]
E-mail: gonner@mail.ru

[1]Professor V.F. Voino-Yasenetsky Krasnoyarsk State Medical University, Ministry of Health of the Russia
Krasnoyarsk, Russian Federation, 660022, 1, Partizana Zheleznyaka str.
[2]Krasnoyarsk Regional Clinical Oncology Center named after A.I. Kryzhanovsky
Krasnoyarsk, Russian Federation, 660133, 16, 1-st Smolenskaya str.
[3]The center of nuclear medicine of the Siberian Research Clinical Centre under FMBA of Russia
Krasnoyarsk, Russian Federation 16, 660133, 1-st Smolenskaya str., build. 11,

Ключевые слова
рак предстательной железы, ПЭТ/КТ, радионуклидная диагностика, 18F-фтордезоксиглюкоза
Keywords
prostate cancer, PET/CT, radionuclide diagnostics, 18F-fludeoxyglucose

Актуальность. Рак предстательной железы (РПЖ) является одним из наиболее распространенных злокачественных новообразований (ЗНО) у мужчин, занимая второе место (14,9%) в структуре онкозаболеваемости мужского населения России и 3-е место (8,2%) в структуре смертности от ЗНО после рака трахеи, бронхов, легкого и опухолей желудка. Метод позитронно-эмиссионной томографии, совмещенной с компьютерной томографией (ПЭТ/КТ) успешно вошел в стандарты современной онкологической помощи для диагностики, стадирования и оценки эффективности лечения РПЖ. В настоящий момент наиболее распространенным и универсальным радиофармацевтическим лекарственным препаратом (РФЛП) в визуализации злокачественных новообразований является фтордезокси-

глюкоза, меченная 18F (18F-ФДГ), с ней проводится более 95% всех исследований. При этом, множество исследований указывают на то, что ПЭТ/КТ с 18F-ФДГ уступает другим РФЛП, особенно препаратам, основанным на простатспецифическом мембранном антигене (ПСМА) в чувствительности, специфичности и диагностической точности при ЗНО предстательной железы.

Цель. Проанализировать эффективность применения ПЭТ/КТ с 18F-ФДГ для первичной диагностики и стадирования РПЖ.

Пациенты и методы. В ретроспективный анализ включены данные амбулаторных карт и результаты ПЭТ/КТ-исследований с 18F-ФДГ 182 пациентов с морфологически верифицированным РПЖ, прошедших обследования в центре ядерной медицины ФГБУ ФСНКЦ ФМБА России, г. Красноярск, в период с 2016 по 2018 гг.

Результаты. Из 182 пациентов у 10 (5,49 %) была выявлена патологическая метаболическая активность в ткани предстательной железы. У большинства пациентов 7 из 10 (70 %) сумма баллов по шкале Глисон >7. Медиана простаспецифического антигена (ПСА) на момент ПЭТ/КТ обследования пациентов была равна 18,6 (0,78-3726,41) нг/мл. У 13 (7,14 %) обследованных была обнаружена патологическая метаболическая аккумуляция препарата в регионарных лимфатических узлах. У 9 (69,23 %) пациентов Глисон >7. Медиана ПСА составила 21 (0,14-5987,84) нг/мл. Метастатическое поражение костной системы было обнаружено у 40 (21,98 %) больных. Больше чем у половины 23 (57,5%) обследованных сумма баллов по шкале Глисон >7. Медиана ПСА 21,5 (0,4-3726,41) нг/мл.

Заключение. Таким образом, ПЭТ/КТ с 18F-ФДГ не может быть рекомендован для первичной диагностики ЗНО предстательной железы или при оценке распространенности опухолевого процесса у пациентов с суммой баллов по шкале Глисон ≤7 и с значениями ПСА меньше 20 нг/мл на момент исследования. Однако, ПЭТ/КТ с 18F-ФДГ может быть успешно применим для оценки распространенности злокачественности процесса в подгруппе пациентов с низкодифференцированными (сумма Глисона >7) опухолями предстательной железы и значениями ПСА больше 20 нг/мл на момент исследования.

НЕИНВАЗИВНЫЕ, МАЛОИНВАЗИВНЫЕ И ИНВАЗИВНЫЕ МЕТОДЫ ПЕРВИЧНОЙ И УТОЧНЯЮЩЕЙ ДИАГНОСТИКИ РАКА ЛЁГКОГО

Нефедова А.В., Арсеньев А.И., Новиков С.Н., Канаев С.В., Нефедов А.О., Тарков С.А., Барчук А.А., Гагуа К.Э., Аристидов Н.Ю., Антипов Ф.Е.

ФГБУ «НМИЦ онкологии им. Н.Н. Петрова» Минздрава России, Санкт-Петербург, Россия

LUNG CANCER DIAGNOSIS: NON-INVASIVE, MINIMALLY INVASIVE AND INVASIVE METHODS

Nefedova A.V., Arseniev A.I., Novikov S.N., Kanaev S.V., Nefedov A.O., Tarkov S.A., Barchuk A.A., Gagya K.E., Aristidov N.Y., Antipov F.E.

FSBI «N.N. Petrov NMRC of Oncology» of the Ministry of Healthcare of the Russian Federation
Арсеньев Андрей Иванович,
andrey.arseniev@mail.ru

Ключевые слова: рак лёгкого; неинвазивная диагностика; малоинвазивные методы, трансторакальная трепан-биопсия, медиастиноскопия.

Keywords: lung cancer; non-invasive diagnosis; minimally invasive methods, transthoracic core-needle biopsy, mediastinoscopy.

Актуальность. **Цель исследования:** определить эффективность (чувствительность и специфичность), безопасность и воспроизводимость различных методов инвазивной диагностики рака лёгкого.

Пациенты и методы: в исследование по изучению эффективности методов инвазивной диагностики РЛ вошло 473 пациента с центральным РЛ и 396 с периферическим (всего n=869).
Результаты: при центральном РЛ метод автоматизированной количественной цитометрии образцов мокроты (n=265) продемонстрировал статистически значимо более высокую чувствительность (p=0,003) в сравнении со стандартным ЦИ - 36,6% (95%CI:22-53%) против 13,3% (95%CI:4-32%), с допустимым снижением специфичности - 93,7% (95%CI:89-96%) против 100% (95%CI:96-100%), при существенно меньшем количестве неинформативного материала - 12,9% против 37,5% (p=0,0002). Обычная ФБС показала чувствительность 66,7% и специфичность 86,9%, а использование аутофлуоресцентной ФБС и спектрометрии - 94,7% (95%CI:80,9-99%), при специфичности - 79,9% (95%CI:75,8-83,6%). Использование ультрасонографии и тонкоигловой биопсии при ФБС (EUS-FNA) показало чувствительность 88,4% (95%CI:78,9-92,1%), и специфичность 91,2% (95%CI:89,9-94,3%). При периферическом РЛ применение обычной ТТБ характеризовалось чувствительностью 83,9% (95%CI:67,1-92,6%), а роботизированной стереотаксической 90,6% (95%CI:75,3-96,5%) при специфичности 100%. Для МС была свойственна чувствительность 81,3% (95%CI:73,4-86,3%), а МТ - 67,2% (95%CI:64,2-76,2%) при специфичности 100%. ВТС продемонстрировала чувствительность 96,7% (95%CI:80,6-99,2%) при специфичности 78,9% (95%CI:75,6-82,8%). Наиболее часто нелетальные осложнения отмечены при использовании ТТБ - пневмоторакс возник у 11,0% (95%CI:9.0-14.0%) пациентов, а у 5,6% (95%CI:5,0-6,2%) потребовалось дренирование плевральной полости.
Заключение: современные инвазивные методы диагностики РЛ отличаются сопоставимой высокой эффективностью и безопасностью, а их выбор связан с особенностями клинической ситуацией, а также с возможностями, традициями и предпочтениями конкретной клиники. Эти методы хорошо воспроизводимы и позволяют получить достаточные по объёму образцы патологической ткани для последующего полноценного морфологического исследования, позволяющего индивидуализировать и оптимизировать алгоритмы лечения.

КОМБИНИРОВАННАЯ РАННЯЯ ДИАГНОСТИКА РАКА ЛЁГКИХ ОПРЕДЕЛЕНИЕМ СОСТАВА ВЫДЫХАЕМОГО ВОЗДУХА И ЦИТОЛОГИЧЕСКИМ ИССЛЕДОВАНИЕМ МОКРОТЫ

Арсеньев А.В., Нефедова А.В., Ганеев А.А., Нефедов А.О., Новиков С.Н., Барчук А.А., Гагуа К.Э., Тарков С.А., Аристидов Н.Ю.

COMBINED DIAGNOSTICS OF LUNG CANCER USING EXHALED BREATH ANALSYSIS AND SPUTUM CYTOLOGY

Arseniev A.I., Nefedova A.V., Ganeev A.A., Nefedov A.O., Novikov S.N., Barchuk A.A., Gagya K.E., Tarkov S.A., Aristidov N.Y.

FSBI «N.N. Petrov NMRC of Oncology» of the Ministry of Healthcare of the Russian Federation
Арсеньев Андрей Иванович, andrey.arseniev@mail.ru

Ключевые слова: скрининг, рак легкого, газоанализатор, выдыхаемый воздух, цитологическое исследование мокроты.
Keywords: screening, lung cancer, gas analyzer, exhaled breath, sputum cytology.

Актуальность. Скрининг и ранняя диагностика злокачественных новообразований – оно из самых актуальных направлений современной онкологии.
Цель исследования. Показать, что комбинированный метод диагностики рака легкого (РЛ) с помощью определения состава выдыхаемого воздуха неселективным методом анализа летучих органических соединений (ЛОС) с использованием металлооксидных

хеморезисторных газовых сенсоров с перекрестной чувствительностью при температурах 350, 400 и 4500С и цитологическое исследование мокроты (ЦИМ) позволяют выявлять заболевание на ранней стадии неинвазивно.

Пациенты и методы: Для отбора проб выдыхаемого воздуха использовался газоанализатор на базе массива высокочувствительных сенсоров. При попадании ЛОС выдыхаемого воздуха на поверхность чувствительного слоя сенсора происходят процессы окисления/восстановления, изменяется проводимость сенсора, возникает импульс, отображаемый как пик на графике, площадь которого используется при математических расчетах. Сбор материала для ЦИМ осуществляли без индукции, готовили 4 препарата, которые окрашивали гематоксилином-эозином.

Результаты и обсуждение: Усредненные показания 7 сенсоров при 3 разных температурах анализировали как 21 информативный признак. График счетов первых двух главных компонент, описывающих более 83% объясненной дисперсии, продемонстрировал статистически значимое разделение группы больных и участников контрольной группы по второй главной компоненте. Наибольшим вкладом в вариацию значений обладали сенсоры на предельные углеводороды и сенсоры на –ОН группы при всех трех температурах. Сочетание диагностических методик у 204 участников продемонстрировало возможность неинвазивно выявлять заболевание на ранней стадии. Показатели чувствительности, специфичности и точности при анализе проб выдыхаемого воздуха составили 91,2%, 100% и 93,4% соответственно. Совместное использование определения состава выдыхаемого воздуха и цитологического исследования мокроты по сравнению с изолированным использованием анализа ЛОС, позволяет статистически значимо (p=0,03) повысить чувствительность до 96,8% (95%CI:80,9%-99%), с некоторым допустимым снижением специфичности - 93,4% (95%CI:88%-96%).

Заключение. Быстрота выполнения анализа проб выдыхаемого воздуха и проведение измерений в реальном времени являются ключевыми моментами возможности использования метода в ранней диагностике РЛ.

ЭНДОСКОПИЧЕСКАЯ ДИАГНОСТИКА И ЛЕЧЕНИЕ БОЛЬНЫХ ВПЧ-АССОЦИИРОВАННЫМИ ПРЕДРАКОВЫМИ ЗАБОЛЕВАНИЯМИ ГОРТАНИ И ТРАХЕИ

Гладышев Александр Александрович, к.м.н.
АО Клиника К+31. г. Москва, ул. Лобачевского, 42 корп. 4.

Проблема лечения больных наиболее тяжелым из предраковых заболеваний дыхательных путей – ВПЧ-ассоциированным рецидивирующим папилломатозом (РП) гортани и трахеи - остаётся актуальной и по сей день: прогрессирующий характер и частые рецидивы заболевания, нарушение функций голосообразования (вплоть до афонии) и дыхания (вплоть до асфиксии), распространение папиллом в дистальном направлении (на трахею и бронхи), возрастающая вероятность трахеотомии, отсутствие эффективного этиотропоного лечения, и, в конечном итоге, при длительном течении заболевания нередко происходит малигнизация папилломы. В связи с выше перечисленным необходим дальнейший поиск эффективных методов лечения этого тяжелого предракового заболевания. В эндоскопическом отделении клиники К+31 в период с 2015 по 2020 годы проведено лечение 24 пациентов с предраковыми заболеваниями дыхательных путей (гортани и трахеи). Из них у 15 диагностирован вирусный РП гортани с распространением на трахею (у 11 из 15 больных), а у 9 - дискератоз (гипер-, паракератоз плоского эпителия) среднего отдела гортани (у 6 из 9 больных – в сочетании с плоскоклеточной папилломой и/или дисплазией эпителия I - III степени). Плоскоклеточная папиллома при РП сочеталась с умеренной и/или тяжелой дисплазией эпителия - у 9, с плоскоклеточным раком трахеи – у 1 пациента. Вирус папилломы человека (ВПЧ) 6, 11, 16 или 18 типов молекулярно-генетическим методом гибридизации in situ выявлен у всех

больных с РП (100%) и у 2-х из 4 обследованных на наличие ВПЧ больных с дискератозом гортани.

У всех пациентов папилломатозом была агрессивная форма РП гортани и трахеи (рецидивы заболевания – более 4-6 раз в год, длительный анамнез заболевания (от 4 до 45 лет): множественные хирургические и эндоскопические операции в различных клиниках страны – у всех больных, лекарственное лечение – у 13, курсы фотодинамической терапии (ФДТ) – у 9). Возраст больных колебался: от 22 до 47 лет. Пациентам с РП применялся комбинированный метод лечения: на первом этапе выполнялось эндоскопическое удаление всех видимых папиллом (1 - 3 сеанса) под местной или общей анестезией, на втором этапе – лекарственная иммуномодулирующая и/или противовирусная терапия (у всех пациентов) с препаратами: амиксин, циклоферон, интрон А или цидофовир, и ФДТ с противорецидивной целью (с препаратом: 5-АЛК в виде ингаляции, у 4 пациентов). В процессе эндоскопического лечения были использованы: гибкая видеоэндоскопическая техника (видеобронхоскопы и видеосистема «EVIS EXERA II- III» Olympus, Япония), многофункциональный аппарат для аргоноплазменной коагуляции и электрохирургии (KLS Martin Maxium ME 402, Германия), электрохирургические петли и щипцы, а также «игольчатый» электрохирургический нож (KD-31C-1) для рассечения рубцовых мембран гортани.

Результаты: полная регрессия (ПР) очагов дискератоза (в том числе с ВПЧ+ и дисплазией эпителия I-III ст.) достигнута в 8 из 9 случаев, рецидив диагностирован у двух пациентов (через 1 и 1,5 года) – излечены эндоскопическим методом. ПР очагов папилломатоза гортани и трахеи была достигнута у 10 (67 %) из 15 больных с агрессивной формой РП, со стойкой клинической ремиссией - у 4 из 10 пациентов. У остальных отмечено увеличение межрецидивного периода в среднем с 2-3 до 5-7 мес. Осложнений в процессе лечения не было. У одного пациента диагностировано прогрессирование заболевания – обнаружен инфильтративный плоскоклеточный рак трахеи на фоне распространенного РП с выраженным эндофитным компонентом (по данным МСКТ грудной клетки) - пациент был направлен на паллиативную химиотерапию.

В заключении следует отметить, что проблема лечения и динамического наблюдения пациентов с агрессивной формой РП гортани остается до сих пор сложной и актуальной в связи с высоким риском прогрессирования заболевания, распространения опухоли на трахею и риском малигниз малигнизации. Необходим дальнейший поиск эффективных методов лечения, в первую очередь - этиотропно направленных. Существующие методы хирургического (в том числе и эндоскопического) и лекарственного лечения больных ВПЧ-ассоциированными предраковыми заболеваниями дыхательных путей позволяют в ряде случаев достичь хороших результатов, но не гарантируют излечение пациента и эффективность их колеблется в пределах 55 – 85%.

Ключевые слова: ВПЧ, рецидивирующий папилломатоз, эндоскопическая хирургия гортани и трахеи.

ENDOSCOPIC DIAGNOSIS AND TREATMENT OF PATIENTS WITH HPV-ASSOCIATED PRECANCEROUS DISEASES OF THE LARYNX AND TRACHEA.

Гладышев Александр Александрович, к.м.н.,
alexglad.77@mail.ru
Gladyshev Alexandr

Актуальность исследования. Применение больших гистотопографических срезов в изучении клинической анатомии легких при их злокачественных поражениях до недавнего времени было подчинено лишь одной цели, суть которой сводилась к определению целевого объема опухоли для проведения высокоточной лучевой терапии. Но своеобразие структуры легких расширяет диагностические возможности гистотопографического метода.

Цель. Представить опыт применения больших гистотопографических срезов при раке

легких и продемонстрировать его диагностическую ценность.

Материалы и методы. Мы располагаем опытом 60 наблюдений. Исследованию подвергались доли легких пациентов, оперированных по поводу их злокачественных поражений. Возраст в среднем составил 62,5 года. Мужчин было 51 (85.0%) человек, женщин – 9 (15.0%). Центральный рак легких диагностирован в 21 (35.0%) наблюдении, периферический – у 39 (65.0%) человек. Всем больным были выполнены лобэктомии со стандартным объемом лимфодиссекции. Для морфологического исследования использовались фронтальные фронтальные срезы легких на различных уровнях опухолевого роста. Фиксацию проводили в растворе 10% формалина с последующей проводкой через спирты восходящей концентрации. Гистотопограммы изготавливали размером 10 - 8 см на 9 - 7 см с толщиной среза 20-30 мкм. Окраску производили гематоксилином и эозином и по Ван-Гизону.

Результаты. В ряде случаев, при периферическом раке, наблюдалась достаточно четкая граница между опухолью и альвеолярной тканью, что было обусловлено экспансивным этапом роста первичной опухоли. При этом достаточно податливая альвеолярная ткань подвергалась компрессии опухолью с формированием капсулы вокруг опухолевого узла, которая лишь в некоторых наблюдениях определялась по всему его контуру. При центральном раке возможность наблюдать подобные изменения в паренхиме легких была лишь при экстрабронхиальном росте опухолевого узла, но больший интерес представляет изменение стенки самого бронха. В ряде наблюдений края бронхиальных хрящей вворачивались опухолью в просвет бронха, в других случаях они разворачивались опухолью в сторону паренхимы легких, а иногда лишь раздвигались. При массивных опухолевых процессах структура бронхов терялась, а их хрящи были хаотично разбросаны в толще опухоли. Ни в одном из наблюдений мы не встретили деструкцию бронхиальных хрящей, при этом они в полной мере сохраняли свою конфигурацию. Другой примечательной особенностью было выявление случаев мультицентрического роста первичного рака. При этом если макроскопически опухоль представляла собой солидный узел, то при микроскопии выявлялось несколько, порой множество четко отграниченных опухолевых узелков.

Еще одним из достоинств данной методики является возможность выявления внутрилегочных лимфатических узлов. В настоящее время их рутинное исследование повсеместно не выполняется. На нашем материале удавалось обнаружить от одного до нескольких внутрилегочных лимфатических узлов. Нами установлены три варианта опухолевого поражения внутрилегочных лимфатических узлов. В части наблюдений метастаз во внутрилегочном лимфатическом узле реализовывался по внутрилегочным лимфатическим сосуда, у части пациентов – путем врастания первичной опухоли в лимфатический узел с разрушением его капсулы и у небольшой группы – путем обрастания лимфатического узла, но с сохранением целостности его капсулы. Нами выработаны макромикроскопические критерии метастатического поражения внтурилегочных внтурилегочных лимфатических узлов. Так в интактных лимфатических коллекторах угольный пигмент, всегда определяющийся в структуре лимфатического узла, занимал область центрального или промежуточного синусов, а лимфоидные фолликулы хорошо визуализировались, располагаясь в один или несколько рядов. При этом, в метастатических лимфатических узлах угольный пигмент преимущественно занимал область краевого синуса, что не характерно для интактных лимфоузлов, а лимфоидные фолликулы были сглажены или теряли свою структуру вовсе. В ряде наблюдений выявлялась деструкция капсулы лимфатического узла, и в этих случаях мы наблюдали инвазивный рост присущий первичной опухоли. Опухолевая ткань, распространившись за пределы капсулы узла, могла прорастать стенку бронха, уменьшая его просвет, а также приводила к деструкции стенки близлежащих сосудов.

Вывод. Использование больших гистотопографических срезов открывает перед исследователями большие диагностические возможности: выявление мультцентрического роста опухолей, визуальную оценку состояния внутрилегочных лимфатических узлов, их структурную перестройку при метастатическом поражении. Полученные данные не отражены в отечественной и зарубежной литературе, что дает нам возможность значительно дополнить информацию по проблеме рака легких.

ВКЛАД ПЭТ-КТ В ОБСЛЕДОВАНИЕ ПАЦИЕНТОВ С МЕТАСТАЗАМИ ОПУХОЛИ ИЗ НЕВЫЯВЛЕННОГО ПЕРВИЧНОГО ОЧАГА

Ручьева Н.А., Яременко С.А.
(«ПЭТ_Технолоджи», Москва)

Цель исследования: Оценить возможность применения ПЭТ-КТ с 18F-ФДГ у пациентов с метастазами рака из НПО (невыявленного первичного очага).
Материалы и методы: За период с сентября 2018г. по март 2019г. в ретроспективное исследование было включено187 пациентов с диагнозом метастатазов первичной опухоли из НП. 64 (34,2%) из них составили женщины? 123 (65,8%) – мужчины. Средний возраст пациентов, включенных в исследование, составил 61,9±7,5 лет. Всем пациентам перед ПЭТ-КТ была проведена пункционная биопсия, как минимум, одного метастатического очага и гистологически верифицирован злокачественный характер новообразования, а также был проведен ряд стандартных исследований в рамках онкопоиска для выявления природы первичного опухолевого очага.
Результаты: Среди 187 пациентов, включенных в исследование, наблюдалось следующее распределение гистологических вариантов опухоли (по данным биопсии метастатических узлов) : 87 (46,5%) пациент с диагнозом плоскоклеточного рака, 15 (8%) пациента с диагнозом меланомы, 45 (24,1%) пациентов с недифференцированной карциномой, 23 (12,3%) пациента с аденокарциномой и 17 (9,1%) пациентов с недифференцированным злокачественным новообразованием. В ходе исследования первичную локализацию опухоли удалось установить у 93 (49,7%) пациентов, у 94 (50,3%) пациентов первичный источник не был обнаружен. Новые, не выявленные ранее метастатические очаги, были обнаружены при проведении ПЭТ-КТ у 93 пациента, что составило 49,7% от всей выборки. Изменение стадии опухолевого процесса после проведения ПЭТ-КТ произошло в 131 (70,1%) случаев, что было связано как с обнаружением первичной опухоли, так и с выявлением новых метастатических очагов. Изменение стадии достоверно чаще (100%) отмечалось у пациентов с выявленным НПО, по сравнению с группой с невыявленным НПО (40,4%), p<0,001.
Выводы: Применение ПЭТ-КТ позволяет точнее определить стадию онкологического процесса у значительной части пациентов с НПО. В значительной части случаев метод позволяет выявить первичную опухоль, что, в свою очередь, оказывает влияние на тактику лечения и прогноз у данных пациентов. Применение ПЭТ-КТ должно обязательно включаться в план обследования пациентов с НПО.

СРАВНИТЕЛЬНАЯ ОЦЕНКА ФУНКЦИОНАЛЬНОГО СОСТОЯНИЯ ПЕЧЕНИ ПРИ ГЕПАТОЦЕЛЛЮЛЯРНОЙ КАРЦИНОМЕ И ЦИРРОЗАХ

Шапошников А.В.
(alexshap@donpac.ru, 89185543555),
Юрьева Е.А. Shaposhnikov A.V., Yurieva E.A.

ФГБУ «Национальный медицинский исследовательский центр онкологии» Минздрава России, г. Ростов- на-Дону, Россия, ул.14-я линия, 63.

Ключевые слова: гепатоцеллюлярная карцинома, цирроз печени, функции печени.
Актуальность: при злокачественных и доброкачественных поражениях печени её функ-

циональная активность подвергается значительным колебаниям. Быстрая и достоверная информация об этих изменениях необходима для составления программ химио- и поддерживающей терапии.

Цель работы: сравнительная оценка функциональной активности печени при гепатоцеллюлярной карциноме (ГЦК) и циррозе печени (ЦП).

Материалы и методы: у больных с ГЦК (20 человек) и у пациентов с ЦП (65 человек) оценивались функции печени (ФП) по клиническим и биохимическим данным: возраст; количество тромбоцитов; международное нормализованное отношение (МНО); аланинаминотрансфераза (АЛТ); аспартатаминотрансфераза (АСТ); щелочная фосфатаза (ЩФ); С- реактивный белок (СРБ); общий билирубин. Изучалась репрезентативность индексов: индекс Лока; APRI (соотношение аспартатаминотрансферазы к тромбоцитам); Фиброз-4 (FIB-4); AAR (соотношение аспартатаминотрансферазы к аланинаминотрансферазе). Сопоставлялись стандартные показатели: уровни общего билирубина, АЛТ, АСТ и ЩФ с данными изученных индексов. Введён коэффициент изменчивости (амплитуда колебаний) в зависимости от стадии процесса. Стадийность ГЦК проводилась по Барселонской классификации, тяжесть состояния у больных ЦП- по системе Чайлд- Пью.

Результаты: При ГЦК стадии «B»-«D» по Барселонской классификации колебания индексов AAR, APRI, FIB-4, Лока имели место в пределах: 0,8-2,0; 0,6-3,6; 2,2-9,9; 0,4-0,8, соответственно. Среди изученных индексов наиболее «подвижными» являлись APRI и FIB-4, их изменчивость составила 6 и 4,5 соответственно. СРБ повышался в стадии «D» до 51,8 мг/л. Колебания показателей общего билирубина и АСТ находились в диапазоне 10,9- 52,5мкмоль/л и 109,2-261,3 Е/л, соответственно. При этом, коэффициенты изменчивости для данных показателей составляют: для общего билирубина - 4,8; для АСТ - 2,4. При ЦП наиболее выраженные изменения в зависимости от стадии выявлены в индексах FIB-4 (2,5-6,1) и APRI (0,5-2,0), их коэффициенты изменчивости 2,44 и 4,0, соответственно. Повышение количества СРБ менее выражено (10,4-24,7 мг/л). Показатели общего билирубина варьировали от 16-39,7мкмоль/л, а уровень АСТ от 44,9-274,7 Е/л, при этом коэффициенты изменчивости составили: для общего билирубина -2,5; для показателей АСТ -6,1. Общую воспалительную реакцию отражают данные о количестве СРБ.

Заключение: Используемые в клинической практике стандартные показатели (АЛТ, АСТ, общий билирубин, ЩФ) не всегда отражают состояние функции печени. Целесообразно дополнительное использование суммарных индексов оценки APRI, FIB-4, AAR , как более репрезентативных.

ПАТОЛОГИИ ОРГАНОВ ГРУДНОЙ КЛЕТКИ У ПРИЗЫВНИКОВ В «ЦЕНТРАЛЬНОМ ГОСПИТАЛЕ МИНИСТЕРСТВА ВНУТРЕННИХ ДЕЛ РЕСПУБЛИКИ КАЗАХСТАН»

Дарменбекова М.Ж. Кожахметова Ж.Ж.
Электронный адрес: mairita_m@mail.ru

Кафедра радиологии №1 имени академика Ж.Х. Хамзабаева
НАО «Медицинский университет Астана»

PATHOLOGIES OF THE CHEST IN THE MILITARY

Darmenbekova M.J. Kozhahmetova J.J.

Department of Radiology No. 1 named after academician Zh.Kh. Khamzabaev
«Astana Medical University»
Kazakstan Nur-Sultan

Ключевые слова: флюорография, пневмония, бронхит, фиброз
Key words: fluorography, pneumonia, bronchitis, fibrosis

Цель исследования: оценка эффективности флюорографии при выявлении патологии

органов грудной клетки у призывников при профилактическом исследовании за 2017-2019гг.

Пациенты и методы: Исследования проводились в период с 2017г. по 2019г. Проведена флюорография 5142 солдат. Средний возраст пациентов 18,5 (17-20) лет. Профилактические медицинские осмотры призывников проводились в массовом порядке 2 раза в год. Данное исследование проводились на цифровом флюороаппарате «Проскан - 2000». Материалами исследования служили данные флюорографического обследования. Рентгенологическое исследование органов грудной клетки производились в прямой проекции на фоне умеренного вдоха.

Результаты: За период с 2017 по 2019 г были обследованы 5142 призывников. При этом за 2019г исследование прошли 625 призывников, среди них у 6,24%(39) была выявлена следующая патология: хронический бронхит – 4(0,64%), пневмония – 14(2,24%), линейний фиброз -8(1,28%). У 1858 обследованных в 2018г процент выявленных патологий был аналогичным и составил 6,02%, что соответствовала 112 призывников. В структуре выявленной патологии преобладала пневмония – 39(6,24%) и линейний фиброз -41(6,56%), хронический бронхит был выявлен только у 0,17% (32) обследованных. В 2017г исследование проходили 2067 призывников это в 3 раза больше чем в 2019 году. У 133(6,43%) призывников были выявлены патологии органов грудной клетки, и чаще всего встречается пневмония. У 42 призывников пневмония что составило 2,03%. Мы видим что из года в год пневмония занимает первое место среди перечисленных патологий, хронический бронхит – у 21 (1,01%), линейний фиброз – у 20(0,96%) призывников. Вызову на рентгенологическое дообследование подлежат все лица, у которых на флюорографии выявлены изменения (отклонение от нормы) неясного характера со стороны органов грудной клетки и костного скелета, а также диафрагмы. Если пациент неоднократно проходил обследование в данном кабинете, вопрос о вызове его на дообследование решается на основании сравнения серии предыдущих снимков. Выявляемость у призывников с патологическими изменениями составляет: за 2017 г – у 6,43%, 2018г – 6,02%, 2019г -6,24%. Исследования показывает что выявляемость патологий остается на прежнем уровне, но если сравнивать с другими странами такие как: Россия -4.6%, США-1,1%, Франция- 2,2% Италия- 1,43%, Испания-2,56%, то мы видим что выявляемость патологии в нашей стране выше.

Заключение. По результатам данного исследования, прошедшие флюорографию за период по 2017-2019 года у 6,23% призывников выявилась патология органов грудной клетки, 93% здоровые, Призывники целенаправленно проходят профилактические профилактические исследование которое представляют собой систему мер, проводимых в МВД РК по сохранению и укреплению здоровья призывников, предупреждению и снижению их заболеваемости, трудопотерь и увольняемости с военной службы по болезни, своевременному выявлению заболевших, оказанию им медицинской помощи и лечению, быстрейшему восстановлению их здоровья. Продолжение профилактических исследований на флюорографии у призывников позволяет выявить патологии органов грудной клетки и своевременное лечение чтобы не допустить заражение здоровых призывников.

ФОРМИРОВАНИЕ ГРУПП РИСКА НА ДОВРАЧЕБНОМ ЭТАПЕ С ПОМОЩЬЮ КОМПЬЮТЕРНОГО АНКЕТИРОВАНИЯ

Малашенко В.Н., Куделина Д.А., Ширяев Н.П.

Кафедра онкологии с гематологией
Ярославского государственного
медицинского университета г.Ярославль,
ГБУЗ ЯО «Областная клиническая
онкологическая больница».
Научный руководитель – профессор
Малашенко В.Н.

Ключевые слова: Скрининг, рак желудка, анкетирование, прогностический коэффици-

ент, компьютеризация.

Актуальность. Фиброэзофагогастродуоденоскопия (ФЭГДС) - эффективный метод ранней диагностики рака желудка. Однако, на 700 тысяч населения Ярославской области (ЯО) в возрасте от 40 до 80 лет имеется всего 153 гастродуоденоскопа. Поэтому эндоскопический скрининг проводится только у небольшой части населения - 70871 (10,7%) населения. Чтобы провести процедуру нужно затратить более 1 миллиарда рублей, а аппаратов необходимо 1637, что в 10 раз больше, чем есть на самом деле. Стоимость одного гастродуоденоскопа составляет 6.755.000 миллионов рублей. Соответственно, для покупки гастродуоденоскопов необходимо более 70 000 000 рублей. Скрининг считается эффективным при 70% охвате населения. В 2019 году в ЯО рак желудка имел тенденцию к снижению, но по-прежнему занимает высокие позиции: по заболеваемости - 6 место, по смертности - 3 место. На 1-2 стадиях рак выявлен у 47,2%, на 4 стадии - у 42%. На наш взгляд эндоскопический скрининг должен проводиться не у всего населения, а в группах повышенного риска в два этапа. Для формирования диспансерных групп риска на 1 этапе оправдан компьютеризированный анкетный скрининг. Его эффективность зависит от специфичности и чувствительности пунктов анкет. Используя математические методы, из большого числа вопросов, можно выявить прогностически значимые и на их основе рассчитать коэффициент для компьютерного формирования групп риска.

Цель исследования: Совершенствование анкетного метода скрининга рака желудка с помощью компьютерной обработки данных. Оценка чувствительности и специфичности.

Методы исследования: Использовалась статистическая обработка данных, полученных путем анкетирования 200 лиц. В основную группу (n=132) вошли пациенты с верифицированным диагнозом рака желудка. В группу сравнения (n=68) вошли здоровые пациенты. Анкета включала 78 вопросов. Использовался материал из историй болезни пациентов: данные гистологического исследования, заключение онколога. Анализ данных проводился с помощью программы Medcalc 12.7.

Результаты и их обсуждение: При использовании метода анкетного прогнозирования из 78 вопросов выявлено 10 прогностически значимых критериев ($p<0,0001$). Чувствительность данного метода составила 82,2, специфичность 95,8. Коэффициент AUC равен 0,908.

Выводы: Выявленные прогностически значимые критерии помогут рассчитать прогностический коэффициент и на его основе разработать компьютерную программу скрининга, что упростит работу первичного звена.

ОЦЕНКА КОНТРАСТИРУЮЩЕГО ЭФФЕКТА С ИСПОЛЬЗОВАНИЕМ ЭФФЕКТА ПЕРЕНОСА НАМАГНИЧЕННОСТИ ПРИ ГЕПАТОТРОПНОМ КОНТРАСТИРОВАНИИ

ASSESSING THE CONTRASTING EFFECT USING THE MAGNETIZATION TRANSFER EFFECT IN HEPATOTROPIC CONTRASTING

М.Ю. Санников[1,2]
M.Yu. Sannikov[1,2]

[1]Научно-исследовательский институт кардиологии, Томский научный исследовательский медицинский центр Российской академии наук
634012, Россия, Томск, ул. Киевская, 111А
Cardiology Research Institute, Tomsk National Research Medical Center, Russian Academy of Sciences, Tomsk, Russia
634012, Russia, Tomsk, Kievskaya, 111A
[2]ОГАУЗ «Томский областной онкологический диспансер»
634063, Россия, Томск, ул. И. Черных, 96, стр.16.
Tomsk regional oncology center, Tomsk, Russia
634063, Russia, Tomsk, I. Chernihstr, bld. 96, corp.16.

Актуальность

Из неинвазивных методов визуализации, доступных для обнаружения метастазов в печени, контрастная МРТ с гепатоспецифиче-

скими контрастными агентами обеспечивает наиболее высокую диагностическую эффективность по сравнению с другими методами визуализации. Но несмотря на доказанные преимущества гепатотропных контрастных агентов, недавние исследования показали, что качество изображений в артериальной фазе визуализации с гадоксетовой кислотой (Gd-EOB-DTPA; Primovist, Bayer-Schering Pharma, Берлин, Германия) является неоптимальным, что может оказать отрицательное воздействие на уточнение характеристик поражений печени. Учитывая данные особенности артериальной фазы ряд исследователей утверждают, что для визуализации метастатического поражения достаточно гепатотропной фазы.

В последних наших работах изучения диагностики очаговых поражений печени с помощью импульсной последовательности с применением переноса намагниченности с применением внеклеточных контрастных препаратов результаты оказались многообещающими. Исследований контрастности с использованием эффекта переноса намагниченности при гепатотропном контрастировании не проводилось.

Цель

Оценить возможности эффекта переноса намагниченности при гепатотропном контрастировании.

Материалы и методы

В исследование включены МРТ 15 пациентов с метастатическим поражением печени. Пациентов разделили по васкуляризации очаговых образований с помощью анализа динамического контрастного усиления. Если интенсивность очага в артериальную фазу контрастного усиления была выше интенсивности паренхимы поджелудочной железы, то очаг относили к группе гиперваскулярный, если напротив, то гиповаскулярный. Клинические исследования проводились на высокопольном МР томографе Toshiba Titan Octave напряжённостью магнитного поля 1,5 тесла.

Протокол сканирования с гепатоспецифическим контрастным усилением включал в себя последовательности: Т2 во фронтальной плоскости, T1FatSat в аксиальной плоскости, Т1 в фазе и противофазе в аксиальной плоскости, DWI в аксиальной плоскости. Затем проводилось динамическое контрастное усиление с получением артериальной, венозной и смешанной фаз, постконтрастные последовательности, последовательность с применением переноса намагниченности (Т1 TSE MTC), Т2 и T2FatSat в аксиальной плоскости. Гепатоспецифическую фазу оценивали на 12 минуте после введения контрастного препарата, с повторением постконтрастных последовательностей и Т1 TSE MTC.

Контрастный эффект оценивался с помощью коэффициента контраста, рассчитанного по формуле – КК=(Iочаг-Iпечень)/Iпечень)*100%, где Iочаг и Iпечень интенсивность МР сигнала очага и паренхимы печени. Статистическую обработку результатов выполняли при помощи программ MedCalc 12. Данные были представлены в процентах и медианных значениях. Для оценки различий зависимых совокупностей использовали парный критерий Вилкоксона. Достоверность межгрупповых различий величин оценивали при помощи непараметрического критерия Манна-Уитни.

Результаты

В ходе сравнения КК для последовательностей динамического контрастного усиления и Т1-TSE-MTC между независимых выборок (гиперваскулярные и гиповаскулярные метастазы) с помощью Мэнна - Уитни, выявлено наличие статистически значимых различий в артериальную, венозную и смешанную фазы динамического контрастного усиления ($p<0,0001$). Различия в гепатотропную фазу несущественные ($p=0,01$). Объединение этих групп в одну приведет к существенным математическим погрешностям.

Наивысшее значение КК по модулю в группе гиперваскулярных метастазов наблюдается в артериальную и гепатотропную фазы, без статистически значимого отличия ($p=0,34$). Между постконтрастным изображением Т1 TSE MTC и венозной и смешанной фазами нет существенно значимых различий. В гепатотропную фазу на изображениях Т1 TSE MTC отмечается значимое увеличение КК.

При гиповаскулярных метастазах статистически значимых различий между группами не определяется.

Заключение

Использовании последовательности переноса намагниченности в гепатотропную фазу позволяет визуализировать контрастное усилении при малой концентрации парамагнетика. Визуализация гипо- и гиперваскулярных метастазов в гепатотропную фазу не отличается. Ключевые слова: перенос намагниченности, магнитно-резонансная томография, метастазы.

ИНФОРМАЦИОННАЯ ТЕХНОЛОГИЯ ДЛЯ АВТОМАТИЗИРОВАННОЙ СЕГМЕНТАЦИИ ПЕРВИЧНЫХ ВНЕМОЗГОВЫХ ОБЪЕМНЫХ ОБРАЗОВАНИЙ

*Суровцев Е.Н.[1], Агафонова Ю.Д.[2], Пышкина Ю.С.[1]**

[1]ФГБОУ ВО СамГМУ Минздрава России, г. Самара, ул. Чапаевская, 89
[2]ФГАОУ ВО «Самарский национальный исследовательский университет им. академика С.П. Королева», г. Самара, ул. Московское шоссе, 34

INFORMATION TECHNOLOGY FOR AUTOMATED SEGMENTATION OF PRIMARY BRAIN-FREE VOLUME EDUCATIONS

*Surovtsev E.N.[1], Agafonova Yu.D.[2], Pyshkina Yu.S.[1]**

[1] Samara State Medical University, Samara, st. Chapaevskaya, 89
[2] Samara National Research University, Samara, Moscow highway, 34

Актуальность. Первичные внемозговые объемные образования (ПВОО) составляют более 35% внутричерепных образований у взрослых. Магнитно-резонансная томография (МРТ) является методом выбора для выявления и оценки опухоли. Прогресс в применении искусственного интеллекта позволил получить из МРТ изображений количественные признаки, что дало возможность поиска взаимосвязи между ними и клиническими событиями. Эта концепция получила название радиомика. Радиомический анализ включает в себя несколько этапов, первым из которых является сегментация опухоли. В ряде исследований было продемонстрированно, что автоматические и полуавтоматические методы сегментация могут обеспечить снижение изменчивости в результатах сегментации, что делает разработку автоматических методов сегментации актуальной задачей.

Цель исследования – апробация алгоритма автоматизированного поиска и сегментации первичных внемозговых объемных образований.

Методы исследования. В исследование включены МР-изображения (Siemens Magnetom Symphony, 1,5T) 20 пациентов с ПВОО взвешенные по T2, T1, FLAIR, DWI (ADC). Группа рентгенологов провела ручную сегментации ПВОО на всех срезах, где визуализировалась опухоль. Далее была использована сверточная нейронная сеть, состоящая из 11 сверхточных слоев. Значения ядер свертки варьировалось от трех до девяти отсчетов, значение фильтров от 32 до 256 отсчетов.

Результаты. Выполненное исследование по апробации системы автоматизированной локализации ПВОО по пяти режимам сканирования продемонстрировало, что чувствительность данного алгоритма составила: для T2 ВИ – 0,84305, T1 ВИ – 0,89894, FLAIR – 0,94539, ADC карт – 0,99027 и постконтрастных T1 ВИ – 0,93941. Специфичность составляла 0,84380, 0,90094, 0,94939, 0,99439 и 0,94138 соответственно.

Выводы: Апробированный алгоритм автоматизированного поиска и сегментации ПВОО на основе применения свёрточных нейронных сетей продемонстрировал высокую чувствительность и специфичность относительно поставленной задачи, что делает его применимым для сегментации объемных образований для дальнейшего их радиомиче-

ского анализа.

Ключевые фразы: первичные внемозговые объемные образования; магнитно-резонансная томография, радиомика.

**Пышкина Юлия Сергеевна*
e-mail: yu.pyshkina@yandex.ru,

ДИФФЕРЕНЦИАЛЬНАЯ ДИАГНОСТИКА МЫШЕЧНО-ИНВАЗИВНОГО И МЫШЕЧНО-НЕИНВАЗИВНОГО РАКА МОЧЕВОГО ПУЗЫРЯ С ПОМОЩЬЮ СПЕКТРОСКОПИИ КОМБИНАЦИОННОГО РАССЕЯНИЯ СВЕТА (РАМАН-СПЕКТРОСКОПИИ)

В.Н. Павлов, М.Ф.Урманцев,
Р.Ф. Гильманова, В.В. Королев
Гильманова Р.Ф. – margaritagilmanova@mail.ru. *89649578448*

ФГБОУ ВО «Башкирский государственный медицинский университет» Минздрава России, Уфа.

DIFFERENTIAL DIAGNOSIS OF MUSCLE-INVASIVE AND MUSCLE-NON-INVASIVE BLADDER CANCER USING RAMAN SPECTROSCOPY (RAMAN SPECTROSCOPY)

V.N. Pavlov, M.F. Urmantsev, R.F. Gilmanova, V.V. Korolev

Federal State Budgetary Educational Institution of Higher Education “Bashkir State Medical University” of the Ministry of Healthcare of the Russian Federation, Ufa, Lenin street, 3, 450008

Ключевые слова: рак мочевого пузыря, раман-спектроскопия, диагностика, мышечно-инвазивный рак, мышечно-неинвазивный рак.
Keywords: bladder cancer, Raman spectroscopy, diagnosis, muscle-invasive cancer, muscle non-invasive cancer.

Актуальность.
По данным общемировой статистики рак мочевого пузыря является распространенной нозологией, занимающей 9-е место в общей структуре онкологической заболеваемости и имеющей тенденцию к постоянному прогрессивному росту. Факт инвазии опухоли в мышечный слой мочевого пузыря принципиально делит всех пациентов по тактике дальнейшего наблюдения и лечения на 2 группы–с мышечно-неинвазивным раком мочевого пузыря (МНИРМП) (стадии Tis, Ta-T1) и мышечно-инвазивным раком (МИРМП) (стадия T2,T3,T4).Поэтому обязательным является разработка недорогого,быстрого и автоматизированного метода диагностики с высокой чувствительностью.

Цель исследования.
Провести сравнительную спектроскопическую характеристику МНИРМП и МИРМП.

Методы исследования.
Был изучен материал, полученный у 75 пациентов с диагнозом рак мочевого пузыря (муж–57,жен–18),находившихся на обследовании и лечении в онкологическом отделении Клиники БГМУ. Были исследованы опухолевые ткани мочевого пузыря, удаленные в ходе операции ТУР мочевого пузыря и радикальной цистпростатвезикулэктомии. Образец опухолевой ткани: без пробоподготовки. Исследование образцов проводилось на аппарате Horiba Scientific. Конфигурация: длина волны 785 нм, решетка 1200 gr/mm, фильтр 100%, конфокальное отверстие 300 мкм. Время интегрирования 50 с. Анализ спектральных данных проводился с использованием программного обеспечения Spectragryph.

Результаты.
Было выявлено, что раман-флуоресцентные спектры образцов рака мочевого пузыря содержат ярко выраженные пики в диапазоне 500–2500 см1. Следует отметить высокую интенсивность пиков 750 см1 (тимин),1000 см1 (фенилаланин),1100 см1 (комплекс жирных кислот).Кроме того, наблюдается существенное увеличение интенсивности пиков в области 850 см1, 1250 см1 (связь C–NH2 в молекулах аденина,гуанина и цитозина), а также 1660 см-1 (связь амидов I:C = O белков, α-спиральная конформация,C=C-связь липидов).

Сравнение полученных данных показало, что интенсивность пиков в образцах ткани с МИРМП значительно выше,чем в образцах с МНИРМП.При этом особенно яркое различие наблюдается в области 1000см-1,1250 см-1,1660 см-1.

Выводы.

Результаты проведенного исследования свидетельствуют о возможности использования в алгоритме диагностики опухолей мочевого пузыря метода раман - спектроскопии.

ВОЗМОЖНОСТИ ПЭТ/КТ В УТОЧНЯЮЩЕЙ ДИАГНОСТИКЕ ВПЕРВЫЕ ВЫЯВЛЕННЫХ НОВООБРАЗОВАНИЙ ЛЁГКОГО

Докладчик: С.Ю. Абашин
sergabash@mail.ru
Абашин С.Ю., Иванников В.В., Хабаров А.С.

(Федеральная Сеть Центров Ядерной Медицины «ПЭТ-Технолоджи», Москва)

Цель исследования: Обосновать целесообразность проведения ПЭТ/КТ с 18F-ФДГ у пациентов с впервые выявленными новообразованиями в лёгком ещё и на этапе до морфологической верификации новообразования.

Расширяющаяся доступность ПЭТ/КТ с 18F-ФДГ для пациентов Российской Федерации позволяет рассматривать этот метод уточняющей диагностики и для пациентов с впервые выявленными новообразования в лёгком ещё и на этапе до морфологической верификации новообразования.

Наиболее часто новообразования лёгкого впервые выявляются методом КТ, проведённой либо в программе скрининга заболеваний органов грудной клетки, либо после самостоятельного обращения пациента к врачу с жалобами на нарушения функций органов дыхания.

После визуального выявления новообразования в лёгком все пациенты консультируются врачом-фтизиатром, который проводит пациенту специальное скрининговое обследование с целью исключения туберкулёза органов дыхания.

После исключения туберкулёза органов дыхания и при наличии у пациента в лёгком даже одного новообразования с минимальным размером 1,0 см в наибольшем измерении целесообразно проведение этому пациенту ПЭТ/КТ с 18F-ФДГ до морфологической верификации новообразования.

При большинстве клеточных форм злокачественных новообразований лёгкого ПЭТ/КТ с 18F-ФДГ демонстрирует высокую диагностическую достоверность, в том числе и при низкодифференцированных нейроэндокринных опухолях лёгкого. И только для уточняющей диагностики степени распространения высокодифференцированных нейроэндокринных опухолей для проведения ПЭТ/КТ требуется радиофармпрепарат на основе DOTA-TATE и/или DOTA-NOC. При злокачественных новообразованиях лёгкого от 1,0 см в наибольшем измерении возможна корректная оценка метаболизма радиофармпрепарата.

При констатации по данным ПЭТ/КТ высокой метаболической активности даже солитарного очага в лёгком пациент консультируется торакальным хирургом, который принимает решение о выполнении радикальной хирургической операции, носящей лечебно-диагностический характер. Удалённое метаболически активное новообразование лёгкого уже после хирургической операции подвергается морфологическим исследованиям, которые и становятся основой персонифицированного плана дальнейшего ведения пациента.

При констатации по данным ПЭТ/КТ множественных метаболически активных опухолевых новообразований удаётся выбрать место для биопсии опухолевого образования, с учётом полиморфности злокачественных новообразований лёгкого. Зачастую корректным становится эксцизия регионарного периферического метаболически активного лимфоузла и его морфологические исследования. Такой подход позволяет определённому количеству пациентов с метастатическим процессом избежать бронхоскопии или

трансторакальной пункции. Если же после выполнения ПЭТ/КТ остаётся необходимость биопсии первичного опухолевого очага в лёгком, то ПЭТ/КТ позволяет наметить для биопсии именно участки опухоли с наибольшей метаболической активностью, как правило, клетки которых обладают наибольшей агрессивностью.

Выводы:

Выполнение ПЭТ/КТ с 18F-ФДГ всем пациентам с впервые выявленными новообразованиями в лёгком ещё и на этапе до инвазивной морфологической верификации новообразования увеличит количество пациентов на радикальные хирургические операции с оптимистичными отдалёнными результатам. Первичным пациентам с метастатическим процессом ПЭТ/КТ с 18F-ФДГ минимизирует степень необходимой инвазии при морфологической верификации и способствует выбору оптимального места для биопсии.

ПРИМЕНЕНИЕ КОМПЛЕКСНОЙ УЛЬТРАЗВУКОВОЙ ДИАГНОСТИКИ У ПАЦИЕНТОВ С ОПУХОЛЕВЫМ ПОРАЖЕНИЕМ ПОЧЕК

Максимова Н.А., Агаркова Е.И., Ильченко М.Г., Арзамасцева М.А.

ФГБУ «Ростовский научно-исследовательский онкологический институт» Минздрава России.
г. Ростов-на-Дону.

Ключевые слова: опухоли почек, ультразвуковое исследование, допплерография, первичная диагностика

Автор, ответственный за связь с редакцией: Максимова Наталья Александровна, maximovanataly@mail.ru

COMBINED ULTRASOUND DIAGNOSTICS IN PATIENTS WITH KIDNEY TUMORS

National Medical Research Centre for Oncology, 63 14 line str., Rostov-on-Don 344037, Russian Federation

Maksimova N.A., Agarkova E.I., Ilchenko M.G., Arzamastseva M.A.

Keywords: kidney tumors, ultrasound examination, dopplerography, primary diagnosis
For correspondence: Natalya A. Maksimova, maximovanataly@mail.ru

Актуальность: при новообразованиях почек на этапе первичной ультразвуковой диагностики достаточно сложно получить полный объем информации о стадии и характере патологического процесса, степени васкуляризации опухоли, а также о функциональном состоянии органов мочевыделительной системы. Получение такой диагностической информации требует проведения экспертной ультразвуковой диагностики.

Цель исследования: изучение возможностей комплексной ультразвуковой диагностики у пациентов с опухолевым поражением почки.

Пациенты и методы: в предоперационном периоде 156 пациентам с опухолевым поражением почки было выполнено стандартное ультразвуковое исследование в В-режиме и комплексное УЗИ по разработанному нами оригинальному многофакторному протоколу. Возраст пациентов варьировал от 35 до 79 лет, средний возраст составил 63,4 года. При стандартном УЗИ оценивали размеры, контуры, структуру, локализацию образования, взаиморасположение с окружающими органами. Минимальный размер опухоли составил 1,5см, максимальный 20,0см. Далее проводили комплексное УЗИ по разработанному протоколу, включающее оценку васкуляризации опухоли в режимах цветового и энергетического допплера, интенсивность внутриопухолевого кровотока, состояние сосудов основного ствола, сегментарных, междолевых, дуговых артерий, расположение опухоли относительно сосудов почки, висцеральных и магистральных сосудов в зоне интереса,

проходимость сосудистых коллекторов для идентификации опухолевого флеботромбоза, стенозов и деформаций, инфильтративных изменений в паранефральной клетчатке. Исследования проведены на экспертных ультразвуковых аппаратах конвексными мультичастотными датчиками (5-2МГц).

Результаты и обсуждение: при комплексном УЗИ из 156 пациентов с опухолью почки у 57 (36,5%) выявлено отсутствие инвазивных изменений, деформации сосудов почечной ножки, у 32 (20,5%) больных выявлены стенозы и окклюзии, опухолевая инфильтрация, у 28 (18%) человек прорастание опухоли в почечные артерии и вены, у 12 (7,7%) - опухолевый флеботромбоз в просвете почечной вены, у 10 (6,4%) тромбоз в просвете нижней полой вены, у 17 (10,9%) - сочетанный флеботромбоз. Чувствительность комплексного ультразвукового исследования в выявлении рака почки составила 91%.

Выводы: применение комплексного УЗИ по многофакторному протоколу в предоперационном периоде у пациентов с опухолевым поражением почки позволяет получить ценную дополнительную информацию об особенностях опухолевого процесса, индивидуализировать тактику ведения данной категории больных.

РЕЗУЛЬТАТЫ МУЛЬТИМОДАЛЬНЫХ ЛУЧЕВЫХ МЕТОДОВ ДИАГНОСТИКИ И КЛИНИКО-ПАТОЛОГИЧЕСКАЯ КОРРЕЛЯЦИЯ РАКА МОЛОЧНОЙ ЖЕЛЕЗЫ

Нишанова Ю.Х., Исмаилова М.Х.

Узбекистан, Ташкент.
Республиканский специализированный научно-практически медицинский центр онкологии и радиологии

Материалы и методы. В период с января 2017 года по декабрь 2019 года было проведено ретроспективное исследование у 100 женщин, которым была проведена биопсия и верификация диагноза. Пациентки с доброкачественными патологическими результатами были исключены из исследования, и, таким образом, в исследование были включены 60 пациенток с диагнозом рак молочной железы. Средний возраст 39,2 ± 3,6 года.

Все пациентки прошли УЗИ, у 40 пациенток была маммография, и только у 27 пациенток была МРТ. Пациентки в возрасте> 35 лет с семейным анамнезом и пациентки с раком молочной железы в анамнезе прошли маммографию в качестве начального метода. Для других пациенток сначала применяли УЗИ, а затем проводили маммографию из-за подозрительных результатов. МРТ была применена к 27 пациенткам для оценки степени рака молочной железы до органосохраняющей операции МЖ.

УЗИ- изображения были получены с использованием линейным датчиком 15 МГц на устройстве Toshiba Aplio 500 (Toshiba Medical Systems Corporation, Япония). Для маммограмм стандартные медиолатеральные косые и краниокаудальные изображения были получены с использованием эссенциальных маммографических систем Onis (Amulet S, Fujifilm, Япония). МРТ-сканы были получены с пациентом в положении лежа на МРТ-сканере 3,0 Тесла (PHILIPS, в режимах T1 ВИ, T2 ВИ, 3D,) с использованием четырехканальной грудной катушки с фазированной решеткой. Патологическое обследование. Патологические исследования были рассмотрены для определения гистопатологического типа, степени опухоли и иммуногистохимических данных, включая статус рецептора эстрогена (ER), рецептора прогестерона (PR) и рецептора эпидермального роста 2 человека (HER 2). Статус HER 2 был определен как положительный для опухолей с оценкой +3 и отрицательный для опухолей с оценками 0 и +1. Тест на отрицательный результат на все три гормональных рецептора был определен как тройной негативный рак молочной железы.

Результаты. Большинство РМЖ были выявлены по клиническим симптомам, особенно при пальпируемой массе (37/60). У остальных пациенток были бессимптомными и у них был диагностирован рак молочной железы, когда

они прошли УЗИ молочной железы из-за семейной истории рака молочной железы. Наиболее распространенным гистологическим типом опухоли была инвазивная -протоковая карцинома, 42 (70,0%) опухолей были высокой степени, а 18,3% опухолей были тройными отрицательными. Ультрасонография была выполнена всем пациенткам. У 5 (8,3%) пациенток не было выявлено никаких отклонений в УЗИ, и эти случаи были диагностированы с микрокальцинатами на маммограммах. Преобладающими признаками на УЗИ были неправильная форма (49/81,7%), контуры с неровными (47/78,3%) и гипоэхогенная структура (45/75,0%). У большинства пациенток (35/58,3%) не было заднего акустического признака, а у 15 (25,0%) пациенток отмечено заднее акустическое усиление. Маммография была применена к 40 пациентам (66,7%), и на 34 (85,0%) этих изображений была выявлена аномалия. Наиболее распространенной патологией при маммографии было наличие массы (29/40, 72,5%). У 5 пациенток диагноз был установлен на основании наличия плеоморфных микрокальцинатов только на маммографии. Наиболее часто встречающаяся форма на маммограммах была неправильной, а наиболее распространенная форма контуров была неровный. У всех пациенток были диагностированы результаты УЗИ и маммографии. МРТ была применена к 27 (45,0%) пациенткам в дооперационном периоде для оценки и степени РМЖ. Из этих 27 случаев в 18 (66,7%) наблюдалось образование, а в 9 (33,3%) – был в виде участок. Большинство пациенток продемонстрировали динамическую кривую 2 или 3 типа (8/19 и 29,6%/70,4%). У 9 из 27 (33,3%) пациентов рак был гиперинтенсивным, а интенсивность сигнала Т2 ВИ была преимущественно изоинтенсивный у 16 (59,3%). В 2(7,4%) случаях был гипоинтенсивным.

Вывод. Опухоли высокой степени ассоциировались с задним усилением звука (степень 1, 2: 10,9%, степень 3: 28,2% p: 0,03), а опухоли низкой степени выражены с спикулообразными контурами больше, чем опухоли высокой степени (1–2: 26,1 степени). %, оценка 3: 11,8%, p: 0,04). Опухоли с высоким патологическим уровнем показали большую внутреннюю гетерогенность, чем опухоли 1 и 2 степени (степень 1-2: 8,7%, степень 3: 16,5%, p: 0,09). При МРТ гиперинтенсивность Т1 ВИ чаще наблюдалась при опухолях высокой степени, чем при опухолях низкой степени (степень 1, 2: 14,3%, степень 3: 40%, p: 0,3). Наличие подмышечной лимфаденопатии (степень 1, 2: 50%, степень 3: 65,9%, p: 0,1) чаще наблюдались при высокой опухоли, чем опухоли низкой степени, но эти результаты не достигли статистической значимости. Гистопатологическая оценка не показала никакой связи с другими рентгенологическими данными, включая форму, контуры и микрокальцинаты. Не было установлено статистически значимой связи между иммуногистохимическими данными и данными визуализации.

В заключение следует отметить, что рак молочной железы у женщин в возрасте до 44 лет обычно характеризуется наличием ощутимой пальпируемой массы и может демонстрировать различные результаты визуализации, включая гиперинтенсивность Т2 ВИ и меньшие спикулоообразные контуры из-за более высокой гистологической степени. УЗИ являются основным методом диагностики рака молочной железы у молодых женщин, но маммография и МРТ могут помочь как в диагностике, так и в оценке степени заболевания. Осведомленность о визуализации и клинико-патологических данных о раке молочной железы у молодых женщин помогает рентгенологу поставить ранний и точный диагноз, а врачу предоставить правильное лечение.

НЕФРОМЕТРИЧЕСКАЯ ОЦЕНКА

СТЕПЕНИ СЛОЖНОСТИ ВЫПОЛНЕНИЯ ЭНУКЛЕОРЕЗЕКЦИИ, ВЫПОЛНЕННАЯ НА ОСНОВАНИИ РЕЗУЛЬТАТОВ МУЛЬТИСПИРАЛЬНОЙ КОМПЬЮТЕРНОЙ ТОМОГРАФИИ

Е.С. Филимонова[1,2], А.И. Алешкевич[1]

[1] УО «Белорусский государственный медицинский университет», Беларусь, Минск
[2] УЗ «Минский городской клинический онкологический диспансер», Беларусь, Минск

Контакты: Филимонова Елена Сергеевна (elena.filimonova.med@gmail.com, 8(029)180-65-78)

Ключевые слова: диагностика рака почки, мультиспиральная компьютерная томография, энуклеорезекция, резекция почки, почечно-клеточный рак

Цель: повышение качества и эффективности лучевой диагностики клинически локализованного почечно-клеточного рака с помощью разработки новой нефрометрической шкалы оценки основных анатомо-топографических характеристик опухоли почки по данным мультиспиральной компьютерной томографии (МСКТ) при планировании органосохраняющей операции (ОСО).

Пациенты и методы. Материалом для клинического исследования послужили данные о 128 пациентах с опухолью почки (T1N0M0). Все исследования в условиях онкодиспансера выполнялись на компьютерном томографе (фирма «General Electric GE Healthcare)», модель CT660, 64-спиральная система с технологией «IQ Enhance»). Методом стратифицированной рандомизации пациенты распределялись на исследуемую группу и группу сравнения, пациенты в каждой группе распределялись на 2 подгруппы, в которых оценка степени сложности выполнения ОСО основывался на исследовании патологического очага по разработанной диагностической шкале или на результатах интраоперационной ревизии почки. Оценка визуализационных данных опухолевого новообразования выполнялась по данным мультиспиральной компьютерной томографии до выполнения операции. Помимо интраоперационных результатов выполненной операции в постоперационном периоде оценивалось функция остаточного объема резецированной паренхимы почки и общеклиническое состояние пациента (наличие в легких воспалительной инфильтрации, субфебрилитет). Оценка постоперационных осложнений выполнялась по классификации Clavien-Dindo.

Результаты. Для стандартизации подхода в принятии решения по тактике хирургического лечения пациентов с локализованным почечно-клеточным раком и возможностью применения был разработан комплекс нефрометрической оценки опухоли почки по данным МСКТ, основанный на дооперационной изучении основных анатомо-топографических характеристик узла [включение пациентов в группу низкого риска с диаметром опухоли ≤2,5 см (p=0,007), при поражении передней, задней или латеральной поверхности (p=0,010), верхнего или нижнего сегмента (p=0,002), выявлении плотной и неповрежденной фиброзной оболочки (p=0,027), заполнении патологического очага преимущественно солидным компонентом (p=0,012), формировании опухолевого узла за пределами капсулы почки (p=0,008) с образованием экстраренального компонента (p=0,001) в отсутствии вовлечения в патологический процесс ЧЛС (p=0,019). Установлено, что дооперационными факторами, связанными с риском изменения метода операции с резекции на энуклеорезекцию, также являются показатели, входящие в состав разработанного диагностического комплекса (p=0,003).

Заключение. Запатентованный способ комплексного исследования узлового новообразования почки, визуализации и реконструкции опухолевого процесса методом МСКТ повышают точность диагностики и планирования метода ОСО, прогнозирования осложнений во время проведения операции, позволяя сократить время операции, почечную ишемию и объем кровопотери (p<0,05 для всех показателей), сохраняя максималь-

ное количество интактных почечных нефронов с целью улучшения почечной функции в постоперационном периоде.

ОПЫТ ИСПОЛЬЗОВАНИЯ КЛАССИФИКАЦИИ ACR BI-RADS® В РАБОТЕ ОНКОЛОГА-МАММОЛОГА.

Автор: Геращенко Я.Л.
врач онколог-маммолог

Санкт-Петербургское государственное бюджетное учреждение здравоохранения Женская консультация №22.
194354, Российская Федерация Санкт-Петербург ул. Сикейроса, 10, литер В.
Международный медицинский центр «Согаз».
191186, Российская Федерация,
Санкт-Петербург, Чебоксарский переулок, д. 1/6, лит. А.
9119736687@mail.ru

Резюме: В статье отражены результаты полуторалетнего периода обследования молочных желез пациенток в условиях многопрофильного медицинского центра с использованием классификации ACR BI-RADS®.
Ключевые слова: маммография, молочные железы, BI-RADS, маммолог.
Abstract: The article reflects the results of a one and a half year period of examination of the mammary glands of patients in a multidisciplinary medical center using the ACR BI-RADS® classification.
Key words: mammography, mammary glands, BI-RADS, mammologist.

Цель: представить данные об использовании международной системы BI-RADS® в работе врача онколога-маммолога, отметить особенности применения данной методики при принятии решений на лечебно-диагностическом приеме.

Введение: На современном этапе основная проблема рака молочной железы (РМЖ) состоит не только в усовершенствовании методов лечения, но и в поиске оптимальных путей его ранней и точной диагностики, а также лечении мастопатии. При обследовании молочных желез (МЖ) у женщин врач маммолог направляет пациентку на обследование и получает заключения от врачей отделения лучевой диагностики. Как минимум, в одном из них обязательно будут использованы терминология и категории из классификации ACR BI-RADS®. Для правильной интерпретации данных маммологу необходимо в совершенстве владеть лексиконом, используемым в данной системе. В 1986 году Американский колледж радиологии ACR созвал комитет радиологов, медицинских физиков и представителей американского Управления по контролю за продуктами и лекарствами (FDA), чтобы разработать добровольную программу аккредитации маммографии. В 2013 году опубликовано 5 издание ACR BI-RADS Atlas® (The Breast Imaging Reporting and Data System), в котором стандартизированы описания маммограмм (МГ), ультразвукового исследования (УЗИ) МЖ, магнитно-резонансного исследования (МРТ), уточнены и дополнены аспекты описания рентгенологических исследований МЖ с имплантами, а так же проведена коррекция терминов словаря.

В России, обследование МЖ у женщин проводится согласно приказам МЗ РФ 572Н от 1.11.12г., 124Н от 13.03.19г., 107Н от 30.08.12г. А так же протоколу «Лечение доброкачественной дисплазии молочной железы» от 2018г. (утверждено письмом МЗ РФ от 4.12.18г. № 15-4/10/2-7838. Наиболее системный обзор возможных методов диагностики и лечения доброкачественных заболеваний молочных желез и скрининга рака МЖ отражен в Клинических рекомендациях Российского общества онкологов маммологов (РООМ) по профилактике РМЖ, дифференциальной диагностике, лечению предопухолевых и доброкачественных заболеваний молочных желез, а также в Клинических рекомендациях РООМ по скринингу РМЖ, но изданы они в 2015 году. Департамент здравоохранения Москвы 3.05.1917г. издал методические рекомендации «Применение шкалы BI-RADS при ультразвуковом исследовании молочной же-

лезы, а 18.09.2017г. издал «Методические рекомендации по использованию международной системы BI-RADS при маммографическом обследовании».
В 2014г. в №4 журнала «Вестник рентгенологии и радиологии» опубликована статья С.М.Хоружика и др. «Использование системы BI-RADS для интерпретации данных магнитно-резонансной томографии при раке молочной железы. При этом проект приказа МЗ РФ, подготовленный 03.12.16г. «Об утверждении правил проведения рентгенологических исследований» использование системы ACR BI-RADS® не регламентирует. Публикаций о результатах применения системы ACR BI-RADS® в программах ранней диагностики рака молочной железы в России крайне мало.
Цель: представить данные об использовании международной системы BI-RADS® в работе врача онколога-маммолога, отметить особенности применения данной методики при принятии решений на лечебно-диагностическом приеме.
Материалы и методы: ретроспективно проанализированы МК 427 пациенток за период с марта 2018 по декабрь 2019гг. Все женщины были распределены на 2 когорты : в группу А вошли 299 (70%) пациенток до 50 лет . в группу В – 128 (30%)женщин старше 50 лет.
Методы обследования: анамнестический, осмотр, пальпация, ультразвуковое исследование (УЗИ) молочных желез (МЖ), маммография (МГ), магнитно-резонансная томография (МРТ).
Результаты: УЗИ МЖ выполнено 397 (93%) пациенткам: в группе А -286(72%),в группе В-111(28%). МГ выполнена 286 (67%) женщинам: в группе А -165(58%), в группе В-121(42%). МРТ МЖ выполнено 19(4,4%)женщин: в группе А- 10(52,7%), в группе В-9(47.3%).
МРТ назначали в том случае, если при маммографии были выявлены изменения 0 и 3 категории по классификации ACR BI-RADS®, но по данным УЗИ установлена категория 2, поскольку у таких пациенток находки при МГ не подтверждались или могли быть уточнены в ходе УЗИ. Так же МРТ выполнялось пациенткам с имплантами.
В группе А в оформленных по системе ACR BI-RADS® протоколах УЗИ МЖ категория 0 у 1(0,3%) пациенток, 1- у 28(9,8%) женщин,2-224(78,3%),3-31(10,8%0,4-2(0,7%). МГ категория 0 у 31(18,8%) пациенток, 1- у 7(4,2%) женщин,2-100(60%),3-24(14,5%),4-3(1,8%). МРТ 2 категории - у 6(60%) женщин,3-у 4(40%).
В группе В категория 0 у 1(0,3%) пациенток, 1- у 20(18%) женщин,2-80(72%),3-8(7,2%),4-1(0,9%),5-1(0,9%). МГ категория 0 у 7(5,8%) пациенток, 1- у 18(14,9%) женщин,2-63(52%),3-31(25%),4-1(0,8%),5-1(0,8%). МРТ 1 категории - у 1(11%) женщины,2-у 6(67%),3-2(22%) женщин.
По результатам обследования у 82 (19 %) женщин обеих групп патологии молочных желез не выявлено. В заключение МГ и УЗИ у них категория BI-RADS® 1 и 2 и отсутствуют жалобы. Рекомендуемый тур повторного обследования через 1 год. 302 (71 %) женщинам назначено лечение мастопатии и наблюдение 1 раз в 3 месяца. Трем женщинам из группа А выполнена трепан-биопсия и секторальная резекция по поводу фиброаденомы. Одной пациентке из группы В с 5 категорией ACR BI-RADS® выполнена трепан-биопсия образования МЖ под УЗ контролем – получена морфологическая верификация процесса, выявлена аденокарцинома. Пациентка направлена на оперативный этап лечения в специализированное онкологическое учреждение.
Выводы: Использование классификации ACR BI-RADS® значительно улучшает взаимопонимание специалистов между собой, упрощает алгоритм принятия решений в пользу выполнения биопсии, или динамического контроля и лечения.

НАПРАВЛЕННАЯ РАДИОНУКЛИДНАЯ ВИЗУАЛИЗАЦИЯ HER-ПОЗИТИВНОГО РАКА МОЛОЧНОЙ ЖЕЛЕЗЫ: ОПТИМИЗАЦИЯ ПОДХОДОВ К НАЗНАЧЕНИЮ ТАРГЕТНОЙ ТЕРАПИИ

Брагина О.Д.[1,2], Чернов В.И. [1,2], Толмачев В.М. [2,4], Деев С.М.[2,3]
1 – Национальный исследовательский

институт онкологии, Томский национальный исследовательский медицинский центр Российской академии наук, Российская Федерация, 634009, Томск, пер. Кооперативный, 5.
2 – Федеральное государственное автономное образовательное учреждение высшего образования «Национальный исследовательский Томский политехнический университет», Российская Федерация, 634050, Томск, проспект Ленина, 30.
3 – *Институт* биоорганической химии им. академиков М.М. *Шемякина* и Ю.А. *Овчинникова* Российской академии наук, Российская Федерация, 117997, ул. Миклухо-Маклая, 16/10
4 – Уппсальский университет, Швеция, Уппсала, Segerstedthuset, Dag Hammarskjölds väg 7
Ответственный автор: Брагина Ольга Дмитриевна (rungis@mail.ru)
Bragina Olga Dmitrievna (rungis@mail.ru,

Актуальность: До сих пор большой интерес представляет собой изучение рецептора эпидермального роста Her2/neu, гиперэкспрессия которого наиболее часто отмечается у больных раком молочной железы (РМЖ) и составляет 15-20% случаев. Существующие методики для определения данного маркера (иммуногистохимическое исследование и FISH анализ) имеют ряд существенных недостатков, что обуславливает необходимость поиска новых дополнительных диагностических агентов. В последние годы актуальным является проведение таргетной радионуклидной визуализации с использованием альтернативных каркасных белков, к одному из представителей которых относится молекула DARPin9_29 (Design Ankyrin Repeat Protein).

Цель исследования: изучение возможности применения радиофармпрепарата «99mTc-DARPin9_29» для выявления Her2-позитивного рака молочной железы у человека.

Материал и методы. В исследование были включены 40 пациенток с диагнозом РМЖ (T1-2N0-1M0) до проведения системной терапии: у 20 больных была выявлена гиперэкспрессия Her2/neu, у 20 экспрессии выявлено не было. Статус Her2/neu определялся с применением иммуногистохимического метода исследования и FISH-анализа. Всем больным на этапе диагностики проводилось внутривенное введение препарата «99mTc-DARPin9_29» в дозировке 1200 мкг с последующим проведением радионуклидных методов введения в объеме сцинтиграфии в режиме «WholeBody» и ОФЭКТ через 2 часа после введения. Препарат готовился непосредственно перед введением в условиях отделения радионуклидной диагностики НИИ Онкологии Томского НИМЦ. Через 2, 4 , 6 и 24 часов после введения препарата выполнялись оценка жалоб больного, измерение АД, ЧСС и температуры тела; через 24 и 72 часа проводилось изучение лабораторных показателей крови и мочи.

Результаты. Активность препарата, непосредственно перед введением больным составила 434±19,5 МБк. Во время проведения исследования жалоб, изменений ЧСС, АД, температуры и лабораторных показателях выявлено не было.

При изучении распределения РФП в органах через 2 часа после введения существенных различий между пациентками с положительным и отрицательным статусом Her2/neu выявлено не было: наибольшее накопление вещества в обеих группах отмечалось в печени и почках (26,28 и 6,68% от введенной дозы соответственно), при этом, наибольшее накопление вещества определялось в печени и почках. При изучении показателя опухоль/фон в обеих группах значения изучаемого параметра у больных с позитивным статусом рецептора Her2 более чем в 3 раза превосходили значения в подгруппе больных с отрицательной экспрессией данного маркера.

Заключение. По результатам, предварительных исследований радиофармацевтический препарат «99mTc-DARPin9_29» продемонстрировал существенные различия между больными как с экспрессией рецептора Her2 в опухолевой ткани, так и без нее.

Ключевые слова. рак молочной железы, Her2- позитивный тип рака молочной железы, DARPin9_29, таргетная радионуклидная диагностика.

СОВРЕМЕННЫЕ СТАНДАРТЫ ОБУЧЕНИЯ ЭНДОСКОПИЧЕСКОЙ ДИАГНОСТИКЕ РАННЕГО РАКА ВЕРХНИХ ОТДЕЛОВ ПИЩЕВАРИТЕЛЬНОГО ТРАКТА: РЕЗУЛЬТАТЫ КОНСЕНСУСА ЕВРОПЕЙСКОГО ОБЩЕСТВА ГАСТРОИНТЕСТИНАЛЬНОЙ ЭНДОСКОПИИ (ESGE)

Куваев Р.О.[1,2,3], Никонов Е.Л.[1], Кашин С.В.[3], Coron E.[2,4], Dobru D.[2,5], Dekker E.[2,6], Bisschops R.[2,7]

[1] Кафедра гастроэнтерологии ФДПО, ФГАОУ ВО «Российский национальный исследовательский медицинский университет им. Н.И. Пирогова" Минздрава России, г. Москва.
[2] European Society of Gastrointestinal Endoscopy (ESGE) Curricula Working Group
[3] Отделение эндоскопии, ГБУЗ Ярославской области «Клиническая онкологическая больница, г. Ярославль
[4] Université Nantes, Institut des Maladies de l'Appareil Digestif, Nantes, France
[5] University of Medicine and Pharmacy, Targu Mures, Romania
[6] Amsterdam University Medical Centre, University of Amsterdam, Amsterdam, the Netherland
[7] University Hospitals Leuven, Leuven, Belgium

Актуальность. Современные эндоскопические методики позволяют эффективно диагностировать ранние формы рака желудочно-кишечного тракта (ЖКТ) непосредственно во время исследования. Однако качество оптической диагностики с использованием современных эндоскопических методик во многом зависит от уровня подготовки врача-эндоскописта. Несмотря на то, что в настоящее время проводится большое количество образовательных циклов, посвященных оптической диагностике в эндоскопии, не разработано единого и системного подхода к подготовке специалистов. Целью консенсуса явилось создание стандартов обучения оптической диагностике в эндоскопии пищеварительного тракта в Европе.

Материал и методы. Для разработки и утверждения стандартов обучения эндоскопии в 2017 году в ESGE была организована рабочая группа по подготовке образовательных программ (ESGE Curricula Working Group, председатель – проф. R. Bisschops). С целью анализа доказательной базы рабочей группой был проведен систематический анализ публикаций, посвященных оптической диагностике в эндоскопии, в базах данных Cochrane Library, Embase и PubMed с 1 января 1990 г. по 1 марта 2018 г. Оценка достоверности научных данных и убедительности разработанных положений рекомендаций проводилась с помощью системы GRADE. Принятие положений консенсуса осуществлялась посредством совещательного процесса Delphi. Положение принималось при согласии 80% членов рабочей группы в трех раундах голосования.

Результаты. В результате работы группы утверждены следующие положения, касающиеся трех направлений в обучении оптической диагностике в эндоскопии верхних отделов ЖКТ (диагностика раннего плоскоклеточного рака пищевода, раннего рака пищевода Баррета (ПБ) и раннего рака желудка (РРЖ)). Перед началом обучения оптической диагностике в эндоскопии каждый специалист должен обладать общими навыками проведения эндоскопии верхних отделов ЖКТ (включая использование дополнительных методик диагностики) и иметь опыт выполнения не менее 300 процедур, соответствующих утвержденным критериям качества. Обучение должно проводиться с использованием 1) валидированных образовательных программ (а ввиду их отсутствия по оптической диагностике в эндоскопии верхних отделов ЖКТ в настоящее время - в очной форме в течение одной недели по каждому направлению под руководством опытного специалиста); 2) самостоятельного обучения с проспективной

оценкой утвержденного количества случаев с гистологическим контролем: 20 случаев новообразований пищевода, 20 случаев новообразований ПБ, 20 случаев дисплазии/РРЖ у пациентов группы высокого риска развития рака. Для обучения должны использоваться валидированные классификации (классификация JES – для раннего плоскоклеточного рака, BING, BLINC, PREDICT – для раннего рака ПБ, VS-классификация и упрощенная NBI-классификация – для РРЖ). Поскольку не существует доказанных критериев овладения компетенцией оптической диагностики, специалист считается компетентным при: 1) соблюдении требований подготовки и условий обучения; 2) достижении диагностической точности более 80% при оценке 20 случаев новообразований пищевода, 20 случаев новообразований ПБ, 10 случаев дисплазии/РРЖ у пациентов группы высокого риска развития рака. Поддержание адекватного уровня компетентности возможно при проведении оптической диагностики не менее 10 случаев новообразований пищевода, 20 случаев новообразований ПБ, 10 случаев дисплазии/РРЖ в год у пациентов с высоким риском рака. При отсутствии возможности проведения оптической диагностики раннего рака на регулярной основе рекомендовано повторное проведение обучения, а при низкой распространенности заболевания возможно участие в удаленных программах обучения.

Заключение. В настоящем консенсусе впервые определены стандарты для проведения обучения оптической диагностике в эндоскопии верхних отделов ЖКТ: утверждены требования к специалисту перед проведением обучения, необходимые компоненты образовательных программ, критерии оценки достижения компетентности обучаемого врача, а также условия для поддержания необходимого уровня компетенции.

ОПРЕДЕЛЕНИЕ ГЕРМИНАЛЬНЫХ МУТАЦИЙ И ПЕРВИЧНАЯ ПРОФИЛАКТИКА РАКА

А.В. Султанбаев[1,3], К.В. Меньшиков [1,2], Н.И. Султанбаева[1], Ш.И. Мусин[1], И.Р. Минниахметов[3]

ГАУЗ «Республиканский клинический онкологический диспансер» МЗ РБ, г.Уфа, Россия[1]
ФГБОУ «Башкирский государственный медицинский университет» МЗ РФ, г.Уфа, Россия[2]
ГБУЗ «Республиканский медико-генетический центр» МЗ РБ, г. Уфа, Россия[3]
Султанбаев Александр Валерьевич – к.м.н., заведующий отделом противоопухолевой лекарственной терапии ГАУЗ «Республиканский клинический онкологический диспансер» Минздрава РБ.
Адрес: Россия, Республика Башкортостан, г. Уфа, Проспект Октября, д. 73/1, 450054.
E-mail: rkodrb@yandex.
ORCID ID
https://orcid.org/0000-0003-0996-5995.

DETERMINATION OF GERMINAL MUTATIONS AND PRIMARY CANCER PREVENTION

A.V. Sultanbaev [1,3], K.V. Menshikov [1,2], N.I. Sultanbaeva[1], Sh.I. Musin[1], I.R. Minniakhmetov [3]

State Autonomous Institution «Republican Clinical Oncology Dispensary» MH RB, Ufa, Russia[1]
GBUZ “Republican Medical Genetic Center” of the Ministry of Health of the Republic of Bashkortostan, Ufa, Russia[3]
Sultanbaev Alexander V. – Ph.D. in medicine, Candidate of Sciences in Medicine, head of the department of anticancer drug therapy of the Republican Clinical Oncology Dispensary State Health Institution of the Ministry of Health of the Republic of Bashkortostan.
Address: Russia, Republic of Bashkortostan,

Ufa, October Avenue, 73/1, 450054.
E-mail: rkodrb@yandex.ru, phone: ORCID ID
https://orcid.org/0000-0003-0996-5995.

Ключевые слова: Первичная профилактика рака, герминальные мутации.

Наследственные формы злокачественных новообразований занимают особую позицию, ввиду частого развития в молодом возрасте, повышенного риска метастазирования, а так же плохих прогнозов. В последние годы в индустриально развитых странах приоритетными являются научные исследования в области онкологии и генетики, что характеризуется выделяемыми ресурсами на осуществление научных исследований и ресурсами, которые ассигнуются на профилактику злокачественных новообразований.

Выявление у здорового населения пенетрантных мутаций позволит организовать первичную профилактику рака направленную на предупреждение возникновения злокачественных опухолей и предшествующих им предопухолевых состояний путем организации персонифицированных программ.

Целью нашей работы является организация скринингового исследования по выявлению пациентов с герминалными мутациями приводящими к злокачественных новообразований. Известно, что родственники пациентов с пенетрантными мутациями подвергаются повышенному риску развития злокачественных новообразований. Изучение ландшафта пенетрантных мутаций в генах повышающих риск развития злокачественных новообразований позволит нам на ранних стадиях проводить профилактические мероприятия в группе повышенного риска.

Выявление семей с наследственными опухолевыми и предопухолевыми заболеваниями, а также лиц с хромосомной нестабильностью и организация мероприятий по снижению опасности возникновения опухолей позволит нам проводить профилактические мероприятия.

Настоящая работа основана на анализе результатов молекулярно-генетического обследования крови методом ПЦР и методом секвенирования «нового поколения» NGS. Среди 700 исследованных пациентов с диагнозом рак молочной железы и рак яичников у 119 пациенток выявлены герминальные мутации. У 105 пациенток определены мутации в гене BRCA1, у 14 в гене BRCA 2.

После определения мутаций каждый пациент консультируется генетиком, который составляет родословную, определяет родственников для проведения молекулярно-генетического обследования. Исследуемую группу составляют родственники пациентов, у которых методом секвенирования по Сэнгеру определяются конкретные патогенные мутации характерные выявленным мутациям больного. При выявлении пенетрантной мутации пробанду назначается комплекс мероприятий по профилактике и ранней диагностике рака.

Выводы. Проводимое исследование имеет решающее значение для оптимизации подходов к скринингу злокачественных новообразований. Учитывая все возможности мы предлагаем практический подход к первичной профилактике рака в популяции, выделяя группу высокого риска среди людей с герминативной мутацией в известном гене. В ходе исследования нами выявлены здоровые носители патогенных мутаций, определен спектор и частота выявления патогенных мутаций в рассматриваемых генах. Для лиц с патогенными мутациями организованы профилактические мероприятия по раннему выявлению злокачественных новообразований.

ПРЕДИКТОРЫ РАЗВИТИЯ РЕЦИДИВА РАКА ПРЕДСТАТЕЛЬНОЙ ЖЕЛЕЗЫ ПРИ ГОРМОНОЛУЧЕВОЙ ТЕРАПИИ

Черногубова Е.А.[1], Коган М.И.[2], Чибичян М.Б.[2]

e-mail: eachernogubova@mail.ru, мобильный
[1] ФГБУН «Федеральный исследовательский центр Южный научный центр Российской академии наук», Ростов-на-Дону, Российская

Федерация, 344006, г. Ростов-на-Дону, пр. Чехова, 41
[2] ФГБОУ ВО «Ростовский государственный медицинский университет» Министерства здравоохранения Российской Федерации, Ростов-на-Дону, Российская Федерация, 344022, г. Ростов-на-Дону, пер. Нахичеванский, 29

PREDICTORS OF PROSTATE CANCER RECURRENCE IN HORMONE RADIOTHERAPY

Chernogubova E.A. [1], Kogan M.I.[2], Chibichyan M.B.[2]

1 Federal Research Centre The Southern Scientific Centre of the Russian Academy of The Sciences, Rostov-on-Don, Russian Federation, 41 Chekhova Prospekt, Rostov-on- Don 344006
2 Rostov State Medical University, Ministry of Health of Russia, Rostov-on-Don, Russian Federation, 29 Nakhichevanskiy Pereulok, Rostov-on-Don 344022

Ключевые слова: рак предстательной железы, гормонолучевая терапия, предикторы рецидива рака предстательной железы, ангиотензинпревращающий фермент, рецепторы ангиотензина II второго типа.
Keywords: prostate cancer, hormone radiation therapy, predictors of prostate cancer recurrence, angiotensin-converting enzyme, angiotensin II receptors of the second type.

Рак предстательной железы (РПЖ) – часто встречающееся злокачественное новообразование у мужчин, представляющее большую социальную и медицинскую проблему. Ренин ангиотензиновая система (РАС) - одна из наиболее сложноорганизованных гормональных, полипептидных систем участвующая во многих физиологических и патологических процессах организма. РАС в последние годы привлекает внимание в связи с ее ролью в развитии неопластической трансформации и опухолевой прогрессии.
Цель - идентифицировать предикторы рецидива рака предстательной железы при гормонолучевой терапии.
Пациенты и методы. По результатам 18 месячного ПСА-мониторинга 54 пациента, получавшие гормонолучевую терапию (ГЛТ), ретроспективно стратифицированы в 2 группы: 1 - с развитием биохимического рецидива и клиническими признаками рецидива; 2 - с безрецидивным течением. У 76,5 % пациентов был диагностирован местно-распространенный РПЖ, средний возраст составил 65,56 ± 2,84 года, уровень ПСА – 16,04± 5,28 нг/мл, объем предстательной железы – 55,48 ±5,42 см^3, сумма баллов по шкале Глисона при биопсии – 6,84±1,2. В сыворотке крови определяли активность ангиотензинпревращающего фермента (АПФ) (КФ 3.4.15.1) с использованием в качестве субстрата N-[3-(2-Furyl) acryloyl]-Phe-Gly-Gly. Для иммуногистохимического исследования использован материал полифокальных пункционных биопсий и антитела Angiotensin II Type 2 Receptor (AT2).
Результаты. Результаты исследования показали, что на ранних этапах исследования активность АПФ у пациентов с биохимическим рецидивом превышало таковую при безрецидивном течении РПЖ. Таким образом, прогрессия РПЖ при ГЛТ ассоциирована с увеличением активности АПФ, которая начинает расти раньше, чем отмечается развитие биохимического рецидива. Увеличение активности АПФ у пациентов с прогрессией РПЖ, свидетельствует о накоплении ангиотензина II - пептидного регулятора канцерогенеза. Действие ангиотензина II осуществляется через два типа рецепторов AT1-R и AT2-R. Ангиотензин II-AT1-R-сигналинг направлен на ускорение процесса пролиферации и переходу к злокачественности, а также вовлечён в модулирование ангиогенеза, который рассматривается в качестве одного из основных механизмов проопухолевого влияния РАС. Рецепторы ангиотензина II второго типа являются негативными регуляторами сигнальных путей, зависимых от AT1-R. Нами отмечено, что снижение экспрессии рецепторов ангиотензина II второго типа в ткани простаты ассоциировано с прогрессированием за-

болевания при ГЛТ. И, напротив, увеличение экспрессии AT2-R свидетельствует о благоприятном прогнозе ГЛТ. Следовательно, увеличение активности АПФ, накопление ангиотензина II и дефицит AT2-R приводят снижению противоопухолевого потенциала РАС и к развитию рецидива РПЖ при ГЛТ.

Заключение. Анализ активности АПФ в крови и экспрессии рецепторов ангиотензина II в ткани предстательной железы при гормонолучевой терапии РПЖ позволяет на ранних этапах идентифицировать пациентов с высоким риском развития рецидива заболевания. Предикторами развития рецидива рака предстательной железы при ГЛТ является увеличение активности АПФ на фоне снижения экспрессии рецепторов ангиотензина II второго типа в ткани простаты.

Публикация подготовлена в рамках реализации Государственного Задания ЮНЦ РАН, N° гр. проекта 01201363192.

РАННИЙ СКРИНИНГ КОЛОРЕКТАЛЬНОГО

Секция: колоректального рака

РАКА У ПАЦИЕНТОВ ГАСТРОЭНТЕРОЛОГИЧЕСКОГО ПРОФИЛЯ

Леушина Е.А.

e-mail: lenalexandrovna@yandex.ru,
тел. 8-964-255-95-95

Федеральное государственное бюджетное образовательное учреждение высшего образования «Кировский государственный медицинский университет» Министерства здравоохранения Российской Федерации, Киров, Россия, ул. К. Маркса, д.112

EARLY SCREENING OF COLORECTAL CANCER IN PATIENTS OF GASTROENTEROLOGICAL PROFILE

Leushina E.A.

e-mail: lenalexandrovna@yandex.ru, tel. 8-964-255-95-95
Federal State Budgetary Educational Institution of Higher Education “Kirov State Medical University” of the Ministry of Healthcare of the Russian Federation, Kirov, Russia, st. K. Marx, d.112

Ключевые слова: Колоректальный рак, факторы риска, гастроэнтерологические больные, колоноскопия

Key words: Colorectal cancer, risk factors, gastroenterological patients, colonoscopy

Актуальность. Под ранним раком толстой кишки понимают клинические формы, которые диагностируются на 0–I стадии заболевания, при их адекватном лечении благоприятный прогноз выживаемости отмечается у 90% больных и возможно применение с высокой эффективностью органосохраняющих и функционально щадящих способов лечения (эндоскопическая резекция слизистой оболочки). Колоректальный рак (КРР) - одно из наиболее распространенных злокачественных новообразований, отмечается постоянный рост заболеваемости этой формой рака как в России, так и в других странах. В Российской Федерации за несколько десятилетий заболеваемость КРР увеличилась в семь раз. Поздняя диагностика КРР, существенно ухудшающая прогноз заболевания, объясняется в первую очередь недостаточной онкологической настороженностью врачей, даже при наличии уже имеющихся клинических признаков заболевания.

Цель исследования. Провести ранний скрининг колоректального рака у пациентов гастроэнтерологического профиля.

Методы исследования. Было обследовано 40 человек (10 мужчин и 30 женщин), пациенты гастроэнтерологического профиля, находящиеся на стационарном лечении в ЧУЗ «Клиническая больница «РЖД-Медицина» города Киров». Средний возраст обследуемых составил 56 ± 1,2 года. Проведено комплексное обследование для раннего выявления колоректального рака у данной группы пациентов: сбор жалоб, анамнеза жизни и заболевания, анкетирование по факторам риска развития КРР, лабораторные и инструментальные методы диагностики (Раннее выявление онкологических заболеваний органов пищеварения. Методическое руководство Российской гастроэнтерологической ассоциации и Ассоциации онкологов России, 2019 г.).

Результаты. В ходе исследования было выявлено, что кровь в стуле (гематохезия) присутствовала у 10% пациентов, изменение характера стула у 62,5%, нерегулярность стула, ощущение неполного опорожнения кишечника после дефекации у 75% больных, нарастающее и немотивированное снижение массы тела -25% пациентов, абдоминальные боли -80%, общая слабость-70% больных, тошнота и рвота- 10%, чувство тяжести и переполнения в животе, метеоризм-95% пациентов. Аденоматозные полипы кишечника в анамнезе выявлялись у 60% человек, хронические воспалительные заболевания кишечника у 7,5%, отягощенный семейный анамнез в отношении КРР- 2,5%, нормальный уровень гемоглобина в клиническом анализе крови у всех пациентов, пальцевое ректальное исследование без особенностей у 100%

и колоноскопия (при необходимости с забором биопсийного материала) проведена всем больным, данных за наличие колоректального рака не выявлено.

Выводы. Таким образом, для раннего скрининга колоректального рака у пациентов гастроэнтерологического профиля особое внимание уделяется таким «тревожным жалобам», как изменение характера стула, его нерегулярность, абдоминальная боль, мучительный метеоризм, общая слабость, немотивированное снижение массы тела. Важное значение имеют факторы риска развития КРР. Необходимо обязательное проведение скрининга для лиц старше 50 лет, пальцевое исследование прямой кишки, анализ кала на скрытую фекальную кровь (FOBT) и колоноскопия, важнейший компонент комплексной диагностики предраковых состояний и новообразований толстой кишки.

НОВЫЕ ЦИФРОВЫЕ ТЕХНОЛОГИИ В РАННЕЙ ДИАГНОСТИКЕ КОЛОРЕКТАЛЬНОГО РАКА

А.Ф. Лазарев, В.Д. Петрова, С.А. Лазарев, В.А. Марчков, В.П. Покорняк

ФГБОУ ВО АГМУ Минздрава России, АФ «НМИЦ онкологии им Н.Н. Блохина» МЗ РФ, НПФ «АЛТАН», ФГБОУ ВО АГУ, Барнаул, Россия

Актуальность. Внедрение скрининга на скрытую кровь в кале и других методов диагностики мало изменило раннюю диагностику колоректального рака (КРР). Это связано с невысокой разрешающей способностью используемых методов, организационными проблемами.

Цель: Улучшить раннюю диагностику и профилактику КРР путем применения новых цифровых технологий для формирования групп высокого риска.

Материалы и методы: Нами разработана автоматизированная Программа для определения всего комплекса факторов онкориска у пациента. И на этой основе устанавливается персональный уровень риска колоректального рака (свидетельство о гос.регистрации для ЭВМ №2020612192 от 08.10.2020). Для реализации программы разработано ВЭБ-приложение. Способ определения риска КРР включает несколько этапов: составление индивидуальной карты рисков КРР (известно 32 фактора); формирование таблицы онкорисков с определением степени влияния каждого фактора (в баллах), их совокупного воздействия и затем, по оригинальной формуле, рассчитывается персональный уровень риска возникновения КРР. Всего уровней шесть: от нулевого (0%) до абсолютного (100%). На следующем этапе в группах высокого риска (IV-V-VI уровни) проводится целевой углубленный поиск КРР с использованием фиброколоноскопии с биопсией, ПЭТ-КТ, всего комплекса диагностических методов. Всем пациентам выдаются рекомендации по периодичности определения онкориска и мероприятиям по его снижению. Устраняются управляемые факторы.

Программа зашифрована штрих-кодом, размещается на личном смартфоне пациента, что позволяет ему проводить самотестирование.

Результаты: В пилотном проекте сформирована группа пациентов с высоким уровнем риска КРР (154 человека), в которой при углубленном дообследовании обнаружен колоректальный рак у 12 пациентов (7,8%), все в I-II стадии.

Ключевые слова: автоматизированная программа, ранняя диагностика и профилактика, колоректальный рак.

Автор для связи: Лазарев Александр Федорович, 8-961-230-84-69

ВЛИЯНИЕ ЛАПАРОСКОПИЧЕСКИХ ОПЕРАЦИЙ НА ОТДАЛЕННЫЕ РЕЗУЛЬТАТЫ У БОЛЬНЫХ РАКОМ ОБОДОЧНОЙ КИШКИ

Д.Н. Костромицкий[1,2], Е.С. Дроздов[2], А.Ю. Добродеев[1], С.Г. Афанасьев[1], А.С. Тарасова[1]
e-mail: d.n.kostromitsky@tomonco.ru

Научно-исследовательский институт онкологии, Томский национальный исследовательский медицинский центр Российской академии наук, г. Томск, Россия, 634009, пер. Кооперативный, 51
Областное государственное автономное учреждение здравоохранения «Томский областной онкологический диспансер», г. Томск, Россия, 634050, пр. Ленина, 1152

Ключевые слова: рак ободочной кишки, лапароскопия, послеоперационные осложнения, выживаемость

THE INFLUENCE OF LAPAROSCOPY ON LONG-TERM RESULTS FOR PATIENTS WITH COLON CANCER

D.N. Kostromitsky[1,2], E.S. Drozdov[2], A.Yu. Dobrodeev[1], S.G. Afanasyev[1], A.S. Tarasova[1]

Cancer Research Institute, Tomsk National Research Medical Center, Russian Academy of Sciences, Tomsk, Russia, 634009, Kooperative lane 51
Tomsk Regional Oncology Hospital, Tomsk, Russia, 634050, Lenin street, 1152

Keywords: colon cancer, laparoscopy, postoperative complications, survival

Введение. Рак ободочной кишки (РОК) в мире занимает 3-е место в структуре онкологической заболеваемости, при этом ежегодно регистрируется более 1,2 миллиона новых случаев [1]. В последние годы при лечении операбельных форм РОК для замены открытого доступа все чаще применяется лапароскопия. Этот подход является минимально инвазивным и сопровождается меньшей интраоперационной кровопотерей [2]. Однако, лапароскопические операции являются более сложными в техническом исполнении и требуют значительной подготовки хирургов.

Цель исследования. Оценить непосредственные и отдаленные результаты лечения больных раком ободочной кишки с использованием лапароскопических и открытых вмешательств.

Материалы и методы. В исследование был включен 281 больной с морфологически подтвержденным РОК I–III стадии, в том числе 125 (44,5%) мужчин и 156 (55,5%) женщин в возрасте от 41 до 88 лет. Лапаротомным доступом (ОД) хирургическое лечение было проведено 144 (51,2%) больным, лапароскопический доступ (ЛД) применялся у 137 (48,8%) больных. По основным клинико-морфологическим параметрам, полу, возрасту, массе тела исследуемые группы больных были сопоставимы. Послеоперационные осложнения оценивались по шкале Clavien-Dindo, общая и безрецидивная 2-летняя выживаемость рассчитывалась методом Каплан-Майера.

Результаты. При анализе послеоперационных осложнений значимых отличий между лапароскопическими и открытыми операциями отмечено не было ($p>0,05$), за исключением достоверно ($p=0,008$) меньшей частоты нагноения раны (I степень) при ЛД (1,5%) относительно ОД (8,3%). При этом восстановление функции желудочно-кишечного тракта после ЛД происходило значимо быстрее (2,1±0,9 дня), чем при использовании ОД (3,6±1,5 дня) ($p<0,001$). Отличий в послеоперационной летальности при ЛД (2,2%) и ОД (3,5%) зафиксировано не было ($p=0,5$).

Общая 2-летняя выживаемость при использовании ЛД была несколько выше (92%), чем после ОД (89%), однако статистической значимости получено не было ($p=0,53$). Аналогичная тенденция наблюдается при анализе безрецидивной 2-летней выживаемости – после ЛД показатели были выше (89%), чем после ОД (86%) ($p=0,45$).

Выводы. Применение лапароскопического доступа у больных раком ободочной кишки при сопоставимых онкологических результатах с лапаротомным доступом является безопасным и технически выполнимым оперативным вмешательством, позволяющим значимо улучшить непосредственные результаты лечения.

Литература/References

Bray F. et al. Global cancer statistics 2018:

GLOBOCAN estimates of incidence and mortality worldwide for 36 cancers in 185 countries //CA: a cancer journal for clinicians. – 2018. – Т. 68. – №. 6. – С. 394-424.
Schlottmann F., Patti M. G. Laparoscopic versus open surgery still an open debate //Journal of Laparoendoscopic & Advanced Surgical Techniques. – 2017. – Т. 27. – №. 12. – С. 1223-1224.

НАЛИЧИЕ ЦИРКУЛИРУЮЩИХ ОПУХОЛЕВЫХ КЛЕТОК ЯВЛЯЕТСЯ БОЛЕЕ ЗНАЧИМЫМ, ЧЕМ СТАДИЯ, ДЛЯ ХАРАКТЕРИСТИКИ КЛЕТОЧНОГО ЛОКАЛЬНОГО ИММУНИТЕТА ПРИ КОЛОРЕКТАЛЬНОМ РАКЕ

Ситковская А.О.[1], Новикова И.А.[1], Златник Е.Ю.[1], Ульянова Е.П.[1], Шульгина О.Г.[1], Кит О.И.[1]
grankina.anastasia@mail.ru, 89198791661

[1]Федеральное государственное бюджетное учреждение «Национальный медицинский исследовательский центр онкологии» Минздрава России, Ростов-на-Дону, Россия, 344037, ул. 14-линия, 63

THE PRESENCE OF CIRCULATING TUMOR CELLS IS MORE SIGNIFICANT THAN THE STAGE FOR CHARACTERIZING CELLULAR LOCAL IMMUNITY IN COLORECTAL CANCER

Sitkovskaja A.O.[1], Novikova I.A.[1], Zlatnik E.Ju.[1], Ul'janova E.P.[1], Shul'gina O.G.[1], Kit O.I.[1]

[1]National Medical Research Center for Oncology, Rostov-on-Don, Russia, 344037, st. 14-line, 63

Ключевые слова: циркулирующие опухолевые клетки, колоректальный рак, локальный иммунитет, эпителиально-мезенхимальный переход Key words: circulating tumor cells, colorectal cancer, local immunity, epithelial-mesenchymal transition

Целью работы было провести корреляционный анализ показателей локального иммунитета и маркеров эпителиально- мезенхимального перехода с количество циркулирующих опухолевых клеток (ЦОК) у больных с II-IV стадией колоректального рака (КРР).

Пациенты и методы. В работу были включены 60 первичных больных с II-IV стадией КРР. Перед оперативным вмешательством выполняли детекцию ЦОК в системе CellSearchSystem™ (Janssen Diagnostics, LLC). ЦОК≤3 считали негативными, ЦОК>3 – позитивными. После операции проводили ИГХ исследование уровня опухолевой инфильтрации клетками иммунной системы с применением моноклональных антител к человеческому CD3, CD4, CD8, CD20 и CD56 и экспрессии белков эпителиально-мезенхимального перехода (E-cadherin, N-cadherin). Все пациенты были проинформированы о целях исследования и подписывали согласие.

Результаты. При нарастании распространенности у ЦОК-негативных больных теряется связь локальных уровней CD4+ и CD8+, а при IV стадии – и между CD3+ и CD4+. Начиная с III стадии отмечается отрицательная корреляция между экспрессией E- и N-кадгерина, не связанная с исследованными показателями клеточного локального иммунитета. Наличие ЦОК при всех трех исследованных стадиях КРР, по-видимому, вызывает потерю многих связей между показателями трех звеньев клеточного локального иммунитета. Если при ЦОК-негативном статусе выявлены отрицательные корреляции между показателями показателями Т-, В- и НК-клеток, то при ЦОК+ их количество сократилось до одного. Важной представляется положительная корреляция между локальными уровнями CD3+ и CD8+, свидетельствующая о преобладании цитотоксических Т-клеток в опухоли и выявленная при всех стадиях у ЦОК-негативных больных, и теряющая достоверность при наличии у них ЦОК вне зависимости от стадии. При II стадии отмечена единственная корреляция (обратная) между показателями локального (CD4+) иммунитета и экспрессией кадгеринов (E-cadherin), что, возможно, отражает наличие среди этих клеток иммуносупрессивной и ростостимулирующей фракции Т-регуляторных

клеток.

Заключение. В целом, наличие ЦОК оказалось более значимым для количества и характера взаимосвязей клеточных показателей локального иммунитета, чем стадия заболевания.

ГИПЕРТЕРМИЧЕСКАЯ АБЛАЦИЯ ПРИ МЕТАСТАТИЧЕСКОМ ПОРАЖЕНИИ ПЕЧЕНИ

Томенко К.Н.[1], Поликарпов А.А.[2]

[1] Государственное автономное учреждение здравоохранения Свердловской области Свердловский областной онкологический диспансер, г. Екатеринбург, Россия, ул. Соболева, 29
kntomenko@ya.ru
[2] Федеральное государственное бюджетное учреждение «Российский научный центр радиологии и хирургических технологий имени академика А.М. Гранова» Министерства здравоохранения Российской Федерации, Санкт-Петербург, поселок Песочный, Россия, ул. Ленинградская, д. 70

THERMAL ABLATION IN METASTATIC LIVER DISEASE

Tomenko K.N.[1], Polikarpov A.A.[2]

[1] State Autonomous Healthcare Institution of the Sverdlovsk Region Sverdlovsk Regional Oncology Center, Yekaterinburg, Russia, ul. Soboleva, 29
kntomenko@ya.ru
[2] Federal State Budgetary Institution “Russian Scientific Center of Radiology and Surgical Technologies named after Academician A.M. Granova »of the Ministry of Health of the Russian Federation, St. Petersburg, Pesochny, Russia, ul. Leningradskaya, d. 70

Ключевые слова; метастатический колоректальный рак, радиочастотная абляция

Keywords; metastatic colorectal cancer, radiofrequency ablation

Многолетний опыт применения отечественными и зарубежными специалистами радиочастотной аблации (РЧА) в лечении метастатического колоректального рака (КРР) свидетельствует о перспективности методики – благодаря большому потенциалу воздействия на опухоль и низкому проценту послеоперационных осложнений РЧА в настоящее время занимает одну из ведущих позиций среди других малоинвазивных методов локальной деструкции при метастазах в печень.
Цель: определение путей дальнейшего улучшения результатов лечения пациентов с метастазами КРР в печень.
Материал и методы. За период с 04.2006 по 12.2019 года РЧА метастазов колоректального рака в печень аппаратом Cool-Tip под ультрасонографическим контролем выполнена 805 пациентам – 368 мужчинам и 437 женщинам в возрасте 24-92 лет. Всего воздействию подвергнуты 1053 очага. Количество очагов в печени не превышало пяти, средние размеры – 22±14 мм.
Показания для РЧА: впервые выявленные метастазы, резидуальная опухоль, рецидив, либо продолженный рост метастазов после выполненной ранее РЧА либо резекции печени, метахронные метастазы. Условиями для выполнения РЧА служили удаление первичной опухоли, отсутствие внепеченочного поражения, доступность всех узлов термической обработке.
Результаты. При динамическом наблюдении в сроки 3-152 месяца, появление местных рецидивов отмечено у 81 пациентов (9,2% в пересчете на количество операций, от числа отслеженных), по поводу чего выполнялись повторные сеансы локальной деструкции. Метахронное метастазирование в печень, без локального рецидива, было диагностировано у 135 пациентов (15,4%) в сроки 1-26 мес., по поводу чего также проводилась повторная РЧА. Внепеченочное прогрессирование – у 156 (17,8%). В 163 случаях (18,6%) внутрипеченочное прогрессирование соче-

талось с появлением отдаленных очагов в других органах.

Выводы. Таким образом, радиочастотная термоаблация является эффективным и безопасным методом малоинвазивного воздействия на метастатические очаги в печени у больных КРР, с хорошими показателями локального контроля при тщательном отборе пациентов и методически правильном ее выполнении.

Подавляющее большинство случаев прогрессирования, по нашим данным, связаны не столько с рецидивом в зоне вмешательства, сколько с повторным появлением внутри- и внепеченочных очагов. В связи с этим, улучшение результатов локального лечения при метастатическом КРР представляется нам возможным в двух направлениях. Во-первых – за счет более взвешенного отбора больных для данного вида лечения, а также дальнейшего совершенствования техники проведения самого вмешательства. Применение соответствующего комплекса навигационных и визуализирующих методов, обеспечивающих полноту аблации, может уверенно обеспечить достижение полного некроза опухолевых узлов с минимальной вероятностью рецидива в дальнейшем. Во вторых – предупреждение дальнейшего локального и общего прогрессирования заболевания за счет проведения максимально эффективного системного лекарственного лечения в зависимости от наличия мутаций в генах опухоли, состояния пациента, проведенного ранее лечения.

БЕЗРЕЦИДИВНАЯ ВЫЖИВАЕМОСТЬ У БОЛЬНЫХ ОСЛОЖНЕННЫМ РАКОМ ПРАВОЙ И ЛЕВОЙ ПОЛОВИНЫ ОБОДОЧНОЙ КИШКИ

RELAPSE-FREE SURVIVAL IN PATIENTS WITH COMPLICATED LEFT - AND RIGHT -SIDED COLON

Щаева С.Н.[1], Эфрон А.Г.[2], Волынец Л.И.[3], Казанцева Е.А.[4], Гордеева Е.В.[2]
ФГБОУ ВО «Смоленский государственный медицинский университет» Минздрава РФ г. Смоленск, 214019, ул. Крупской 28; ОГБУЗ «Смоленский областной онкологический клинический диспансер», г. Смоленск,214000, ул. Маршала Жукова 19; Территориальный фонд обязательного медицинского страхования Смоленской области г. Смоленск, 214001, Чуриловский тупик 2; ОГБУЗ «Клиническая больница №1» г. Смоленск, 214006, ул. Фрунзе 40 .
Связь с редакцией Щаева С.Н.
shaeva30@mail.ru

Ключевые слова: осложненный рак левой и правой половины ободочной кишки, экстренная хирургия.

Shchaeva S.N.[1], Efron A.G.[2], Volynets L.I.[3], Kazantseva E.A.[4], E.V. Gordeeva[2]

Smolensk State Medical University of the Ministry of Health of the Russian Federation, Smolensk, 214019, st. Krupskaya 28; Smolensk Regional Oncology Clinical Dispensary, Smolensk, 214000, st. Marshal Zhukov 19; Territorial Fund for Mandatory Medical Insurance of the Smolensk Region Smolensk, 214001, st. Churilovskaya 2, Clinical Hospital № 1. Smolensk, 214006, st. Frunze 40.
Communication with the editors Shchaeva S.N.
shaeva30@mail.ru

Key words: complicated left - and right -sided colon, emergency surgery.

Цель – проанализировать показатели 5-летней безрецидивной выживаемости (БРВ) у больных осложненным раком правой и левой половины ободочной кишки (ОК), прооперированных по экстренным показаниям.

Пациенты и методы. Исследование построено на ретроспективном и проспективном анализе сведений о 493 больных, подвергшихся экстренным резекционным вмешательствам по поводу осложненного рака правой и левой половины ОК II, III стадии за период 13 лет. Операции были выполнены в общехирургических и специализированных стационарах г. Смоленска. Стадирование заболевания проводили по классификации TNM 7-го издания. Опухоли в

слепой, восходящей и поперечной ОК оценивались как правосторонняя локализация, нисходящей и сигмовидной – как левосторонняя локализация. Пятилетнюю БРВ анализировали методом Каплана–Мейера. С целью анализа корреляции между предикторными переменными и выживаемостью применен регрессионный анализ Кокса. Результаты. Было проведено 493 резекционных вмешательств, из них 151 по поводу правостороннего, 342 – левостороннего осложненного рака ОК. Средний возраст составил 65 лет (95 % ДИ 64,4–65,7). Распределение по стадии заболевания: IIB n= 143, IIIB n= 159, IIIC n= 191. Среднее количество исследованных лимфатических узлов при правосторонней локализации составило 4,6 ± 2,0; при левосторонней – 5,3 ± 3,0 (p = 0,18). По резекционному статусу установлены статистически значимые различия: статус R1 наблюдался чаще при экстренных резекционных вмешательствах правосторонней локализации рака ОК по сравнению с левосторонней – 20,8 % против 6,9 % соответственно, p = 0,0002. Различий между группами по числу больных, получивших адъювантное лечение, не наблюдалось (p = 0,11). В сравниваемых группах при IIB, IIIB, IIIC стадиях заболевания статистически значимые различия выявлены по БРВ (p = 0,005, p = 0,0003, p = 0,0002 соответственно) в связи более высокими показателями при левосторонней локализации опухоли. Медиана БРВ при осложненном раке ОК II ст. при правосторонней локализации составила – 30,1 мес, при левосторонней локализации – 48 мес. При IIIB ст. медиана БРВ в случае правосторонней локализации – 25,5 мес, при левосторонней локализации – 54 мес. Медиана БРВ IIIC при правосторонней локализации – 25 мес, при левосторонней локализации – 47 мес. Однофакторный Однофакторный и последующий многофакторный регрессионный анализ Кокса показали, что основными факторами, оказавшими влияние на БРВ при осложненном раке ОК, явились специализация стационара (ОР 1,37;95 % ДИ 1,19–1,57; p <0,001) и тип выполненного оперативного вмешательства (ОР 1,14; 95 % ДИ 1,06–1,23; p <0,001).

Заключение. Различие в показателях 5-летней БРВ при II и IIIB стадиях осложненного рака ОК правосторонней и левосторонней локализации несущественно и может быть связано с тем, что большинство пациентов с IIIB стадией заболевания получили адъювантную химиотерапию. В специализированных стационарах при осложненном раке ОК применялся преимущественно этапный подход лечения, тогда как резекционные вмешательства с формированием анастомоза в большинстве наблюдений были выполнены в общехирургических стационарах. Проведенное исследование показало худшие показатели БРВ при осложненном раке правой половины ОК по сравнению с левосторонним, что необходимо учесть при активном наблюдении пациента, после лечения в условиях поликлиники территориального онкологического диспансера или у районного онколога.

РАННИЙ СКРИНИНГ КОЛОРЕКТАЛЬНОГО РАКА У ПАЦИЕНТОВ ГАСТРОЭНТЕРОЛОГИЧЕСКОГО ПРОФИЛЯ

Леушина Е.А.

e-mail: lenalexandrovna@yandex.ru,
тел. 8-964-255-95-95

Федеральное государственное бюджетное образовательное учреждение высшего образования «Кировский государственный медицинский университет» Министерства здравоохранения Российской Федерации, Киров, Россия, ул. К. Маркса, д.112

EARLY SCREENING OF COLORECTAL CANCER IN PATIENTS OF GASTROENTEROLOGICAL PROFILE

Leushina E.A.
e-mail: lenalexandrovna@yandex.ru,
tel. 8-964-255-95-95

Federal State Budgetary Educational Institution of Higher Education “Kirov State Medical University” of the Ministry of Healthcare of the Russian

Federation, Kirov, Russia, st. K. Marx, d.112

Ключевые слова: Колоректальный рак, факторы риска, гастроэнтерологические больные, колоноскопия
Key words: Colorectal cancer, risk factors, gastroenterological patients, colonoscopy

Актуальность. Под ранним раком толстой кишки понимают клинические формы, которые диагностируются на 0–I стадии заболевания, при их адекватном лечении благоприятный прогноз выживаемости отмечается у 90% больных и возможно применение с высокой эффективностью органосохраняющих и функционально щадящих способов лечения (эндоскопическая резекция слизистой оболочки). Колоректальный рак (КРР) - одно из наиболее распространенных злокачественных новообразований, отмечается постоянный рост заболеваемости этой формой рака как в России, так и в других странах. В Российской Федерации за несколько десятилетий заболеваемость КРР увеличилась в семь раз. Поздняя диагностика КРР, существенно ухудшающая прогноз заболевания, объясняется в первую очередь недостаточной онкологической настороженностью врачей, даже при наличии уже имеющихся клинических признаков заболевания.

Цель исследования. Провести ранний скрининг колоректального рака у пациентов гастроэнтерологического профиля.

Методы исследования. Было обследовано 40 человек (10 мужчин и 30 женщин), пациенты гастроэнтерологического профиля, находящиеся на стационарном лечении в ЧУЗ «Клиническая больница «РЖД-Медицина» города Киров». Средний возраст обследуемых составил 56 ± 1,2 года. Проведено комплексное обследование для раннего выявления колоректального рака у данной группы пациентов: сбор жалоб, анамнеза жизни и заболевания, анкетирование по факторам риска развития КРР, лабораторные и инструментальные методы диагностики (Раннее выявление онкологических заболеваний органов пищеварения. Методическое руководство Российской гастроэнтерологической ассоциации и Ассоциации онкологов России, 2019 г.).

Результаты. В ходе исследования было выявлено, что кровь в стуле (гематохезия) присутствовала у 10% пациентов, изменение характера стула у 62,5%, нерегулярность стула, ощущение неполного опорожнения кишечника после дефекации у 75% больных, нарастающее и немотивированное снижение массы тела -25% пациентов, абдоминальные боли -80%, общая слабость-70% больных, тошнота и рвота- 10%, чувство тяжести и переполнения в животе, метеоризм-95% пациентов. Аденоматозные полипы кишечника в анамнезе выявлялись у 60% человек, хронические воспалительные заболевания кишечника у 7,5%, отягощенный семейный анамнез в отношении КРР- 2,5%, нормальный уровень гемоглобина в клиническом анализе крови у всех пациентов, пальцевое ректальное исследование без особенностей у 100% и колоноскопия (при необходимости с забором биопсийного материала) проведена всем больным, данных за наличие колоректального рака не выявлено.

Выводы. Таким образом, для раннего скрининга колоректального рака у пациентов гастроэнтерологического профиля особое внимание уделяется таким «тревожным жалобам», как изменение характера стула, его нерегулярность, абдоминальная боль, мучительный метеоризм, общая слабость, немотивированное снижение массы тела. Важное значение имеют факторы риска развития КРР. Необходимо обязательное проведение скрининга для лиц старше 50 лет, пальцевое исследование прямой кишки, анализ кала на скрытую фекальную кровь (FOBT) и колоноскопия, важнейший компонент комплексной диагностики предраковых состояний и новообразований толстой кишки.

ЭПИДЕМИОЛОГИЧЕСКИЕ ОСОБЕННОСТИ РАКА АНУСА И АНАЛЬНОГО КАНАЛА

В САНКТ-ПЕТЕРБУРГЕ В 2011-2018 ГГ.

Холопов Д.В.[1], Лялина Л.В.[1], Хижа В.В.[2], Топузов Э.Э.[3]
E-mail: Xolopov.D.V@yandex.ru,
тел. 8-921-770-63-99.

[1]Санкт-Петербургский научно-исследовательский институт эпидемиологии и микробиологии имени Пастера, Санкт-Петербург, Россия, ул. Мира, д. 14.
[2]Санкт-Петербургское государственное бюджетное учреждение здравоохранения «Медицинский информационно-аналитический центр», Санкт-Петербург, Россия, ул. Шкапина, д. 30.
[3]Санкт-Петербургское государственное бюджетное учреждение здравоохранения «Городской клинический онкологический диспансер», Санкт-Петербург, Россия, 2-я Березовая аллея, 3/5.

EPIDEMIOLOGICAL FEATURES OF ANAL CANAL CANCER IN SAINT-PETERSBURG IN 2011-2018

Kholopov D.V.[1], Lyalina L.V.[1], Khizha V.V.[2], Topuzov E.E.[3]

E-mail: Xolopov.D.V@yandex.ru,
tel. 8-921-770-63-99.

[1]"Saint-Petersburg Pasteur Institute", Saint-Petersburg, Russia, 14, st. Mira.
Saint-Petersburg state budgetary institution of health care "Medical information and analytical center", Saint-Petersburg, Russia, 30, st. Shkapina.
[3]Saint-Petersburg state budgetary institution of health care "Saint-Petersburg City Oncology Clinic", Saint-Petersburg, Russia, 3/5, 2nd Berezovaya alleya.

Ключевые слова:
Эпидемиология, рак ануса и анального канала, возрастные и гендерные различия.

Keywords:
Epidemiology, cancer of the anus and anal canal, age and gender differences.

Актуальность.
Примерно 5% всех видов рака во всем мире ассоциировано с вирусом папилломы человека (ВПЧ). Удельный вес анального рака, ассоциированного с ВПЧ, составляет 90%, генотипы 16 и 18 встречаются более чем в 70% случаев. ВПЧ можно рассматривать как существенный фактор развития плоскоклеточного рака. В России рак ануса и анального канала в формах государственной отчетности не выделен в отдельную локализацию — поэтому его эпидемиологические особенности не изучены и представляют интерес для врачей различных специальностей.
Цель:
Изучить возрастные и гендерные особенности заболеваемости раком анауса и анального канала в условиях мегаполиса Санкт-Петербурга.
Пациенты и методы:
Расчет медико-статистических показателей проводился на основании данных формы №7 «Сведения о заболеваниях злокачественными новообразованиями» и популяционного ракового регистра в Санкт-Петербурге в 2011–2018 гг. В анализ включены материалы о 461 случае рака ануса и анального канала, который, согласно современным представлениям, относится к ассоциированным с ВПЧ.
Методы исследования: ретроспективный эпидемиологический анализ, методы статистики.
Результаты:
В период 2011-2018 гг. абсолютное число случаев рака ануса и анального канала, выявленных среди жителей Санкт-Петербурга, увеличилось от 41 в 2011 г. до 75 случаев в 2018 г., тогда как, удельный вес данной неоплазии в структуре всех ЗНО сохранился на уровне 0,2-0,3%. В группе впервые выявленных больных раком ануса и анального канала соотношение мужчин и женщин составило примерно 1:4.
В указанный период в Санкт-Петербурге «грубый» показатель заболеваемости данным ЗНО в целом увеличился от 0,83 в 2011 г. до 1,4 в 2018 г. на 100 тыс. населения. Ежегодный прирост абсолютного числа случаев

анального рака у мужчин составил от 9 в 2011 г. до 14 в 2018 г., у женщин от 32 до 61 случая. У мужчин рак ануса и анального канала практически не встречался до 35 лет, у женщин до 40 лет. В 2011-2018 гг. в Санкт- Петербурге «грубый» показатель заболеваемости мужчин находился в среднем на уровне 0,41-0,58 на 100 тыс. мужского населения с максимальным уровнем в 2012 г. 10,19 на 100 тыс. в возрастной группе 80-84 лет. Среди женщин с впервые в жизни выявленным раком ануса и анального канала в 2011-2018 гг. «грубый» показатель заболеваемости увеличился от 1,18 до 2,08 на 100 тыс. женского населения, при этом максимальное его значение выявлено в возрасте 55-59 лет, рост от 1,9 в 2011 г. до 5,45 в 2018 г. на 100 тыс.

Заключение:

В 2011-2018 гг. в Санкт-Петербурге удельный вес рака ануса и анального канала от всех ЗНО не изменился (0,2-0,3%). Около 75% больных данной неоплазией были женщины. В период 2011-2018 гг. выявлен высокий ежегодный прирост числа случаев и уровня заболеваемости этим ЗНО, особенно у женщин. Учитывая значительное гендерное различие анального рака, особое внимание следует уделить изучению факторов риска.

ВЛИЯНИЕ ПОЛА ПАЦИЕНТОВ НА РЕЗУЛЬТАТЫ ЛЕЧЕНИЯ БОЛЬНЫХ КОЛОРЕКТАЛЬНЫМ РАКОМ

Б.И. Гатауллин [1,2], Р.Ш. Хасанов [1], И.Г. Гатауллин [1]

Казанская государственная медицинская академия – филиал ФГБОУ ДПО «Российская медицинская академия непрерывного профессионального образования» Министерства здравоохранения Российской Федерации, г. Казань, Россия[1]
Россия, 420015, г.Казань, ул.Бутлерова, 34 (E-mail: ilgizg@list.ru)
Государственное автономное учреждение здравоохранения «Республиканский клинический онкологический диспансер Министерства здравоохранения Республики Татарстан», г. Казань, Россия3
Россия, 420029, г. Казань, Сибирский тракт, 29

INFLUENCE OF THE PATIENTS 'GENDER ON THE RESULTS OF TREATMENT OF PATIENTS WITH COLORECTAL CANCER

Gataullin B.I. [1,2], Khasanov R.Sh. [1], Gataullin I.G.[1]

Kazan state medical Academy-branch OF the Russian medical Academy of continuing professional education of the Ministry of health of the Russian Federation, Kazan, Russia[1]
34 Butlerova str., Kazan, 420015, Russia (E-mail: ilgizg@list.ru),
State Autonomous healthcare institution "Republican clinical oncological dispensary of the Ministry of health of the Republic of Tatarstan", Kazan, Russia[3]

Ключевые слова: Колоректальный рак, гендер, мутация гена K-ras, региональные особенности, отдаленные результаты.
Keyword: Colorectal cancer, gender, K-ras gene mutation, regional features, long-term results.

Цель исследования: Установить гендерные различия в оценке отдаленных результатов лечения больных колоректальным раком.
Материалы и методы. В исследование включены 654 пациента с колоректальным раком (КРР), находившихся на лечении с 2013 по 2015 годы, из них мужчин - 434 человека, женщин – 220 человек. Средний возраст больных составлял 64.1±10.2 года. Всем пациентам проведен генетический анализ на наличие мутации в гене K-ras из первичной опухоли.
Результаты. При исследовании общей 5-летней выживаемости всей группы обследованных больных по методу Каплана-Майера она составила 54,3%. Достоверных различий в 5-летней выживаемости больных КРР в зависимости от пола не выявлено. У мужчин она составила 54,9 %, у женщин - 52,7 %. Различия результатов в гендерных группах оказались статистически не значимыми: p>0,05. При анализе 5-летней выживаемости у пациен-

тов в возрасте до 50 лет отмечаются более высокие показатели выживаемости у женщин - 65,5 %, чем у мужчин - 43,2 %. Различия результатов в группах оказались статистически значимыми: p <0,05. В возрастной группе 50-70 лет показатели 5-летней выживаемости больных КРР у мужчин и женщин выравниваются, составляя соответственно 57,1% и 55,3%. Различия результатов в группах оказались статистически не значимыми: p>0,05. В возрастной группе пациентов старше 70 лет 5-летняя выживаемость у мужчин составила - 60,5%, превышая таковую у женщин - 48,4%. Различия результатов в группах оказались статистически значимыми (p <0,05). Гендерный подход к оценке отдаленных результатов лечения больных КРР показал, что у мужчин, больных колоректальным раком, наиболее благоприятные результаты лечения наблюдали у пациентов с опухолями в стадии T 1-2 N0 M0 независимо от дифференцировки опухоли и ее мутационного статуса. Прогностически неблагоприятным у мужчин были низкодифференцированные опухоли с любым T, с наличием регионарных метастазов и мутацией гена K-ras : 5 лет не прожил ни один пациент. у женщин наиболее благоприятные результаты лечения наблюдали у пациентов с опухолями в стадии T 1-2-3 N0 M0 в возрасте до 70 лет (пятилетняя выживаемость 90%), с опухолями T 1-2 N0 M0 - в возрасте старше 70 лет (пятилетняя выживаемость 81,8%) независимо от дифференцировки опухоли и ее мутационного статуса. Прогностически неблагоприятными для женщин являются опухоли любой дифференцировки стадии T3-4 N0 с наличием отдаленных метастазов (5 лет прожили 6% пациентов) и низкодифференцированные опухоли T4N0M0 – (пятилетняя выживаемость 8%). Заключение. Исследование гендерно- и возраст-ассоциированных особенностей развития и течения КРР актуально для онкологов для выбора эффективных диагностических, лечебных и реабилитационных мероприятий.

GENDER SPECIFICITY IN THE INTERPRETATION OF TREATMENT RESULTS FOR PATIENTS WITH COLORECTAL CANCER IN THE REPUBLIC OF TATARSTAN

Gataullin B.I.[1,3], Khasanov R.Sh.[1], Savelev A.A.[2], Gataullin I.G.[1]

Kazan state medical Academy-branch OF the Russian medical Academy of continuing professional education of the Ministry of health of the Russian Federation, Kazan, Russia[1]
34 Butlerova str., Kazan, 420015, Russia (E-mail: ilgizg@list.ru)
Federal state Autonomous educational institution of higher professional education "Kazan (Volga region) Federal University", Kazan, Russia[2],
18 Kremlevskaya str., Kazan, 420008, Russia (E-mail: anatoly.saveliev.aka.saa@gmail.com)
State Autonomous healthcare institution "Republican clinical oncological dispensary of the Ministry of health of the Republic of Tatarstan", Kazan, Russia[3]
29 Sibirsky trakt, Kazan, 420029, Russia

Keyword: Colorectal cancer, gender, K-ras gene mutation, regional features, long-term results.

Annotation

The purpose of the study: to identify specific gender-specific features of modeling the prognosis of treatment outcomes for patients with colorectal cancer (CRC). Materials and methods. The study included 654 patients with colorectal cancer (CRC) who were treated from 2013 to 2015, of which 434 were men, 220 were women. The average age of the patients was 64.1-10.2 years. All patients underwent genetic analysis for the presence of a mutation in the K-ras gene from the primary tumor. Results. A gender approach to assessing the long-term results of treatment of patients with CRC showed that in men with colorectal cancer, the most favorable treatment results were observed in patients with tumors in stage T 1-2 N0 M0, regardless of the differentiation of the tumor and its mutational status. In men, low-grade tumors with any T, with the presence of regional metastases and a mutation of the K-ras gene, even in the absence

of distant metastases, should be considered prognostically unfavorable for men: not a single patient lived for 5 years. in women, based on the construction of the “decision tree”, the most favorable treatment results were observed in patients with tumors in the stage T 1-2-3 N0 M0 under the age of 70 years (five-year survival rate of 90%), with tumors T 1-2 N0 M0 - over the age of 70 years (five-year survival of 81.8%), regardless of the differentiation of the tumor and its mutational status. Tumors of any differentiation of the T3-4 N0 stage with the presence of distant metastases (5% of patients lived for 5 years) and low-grade T4N0M0 tumors (five-year survival of 8%) are prognostically unfavorable for women. Conclusion. The study of gender and age-related features of the development and course of CRC is relevant for oncologists to select effective diagnostic, therapeutic and rehabilitation measures.

ИСПОЛЬЗОВАНИЕ ЦИТОРЕДУКТИВНОЙ ХИРУРГИИ И ВНУТРИБРЮШНОЙ ХИМИОГИПЕРТЕРМИИ ПРИ ЛЕЧЕНИИ КОЛОРЕКТАЛЬНОГО РАКА В УСЛОВИЯХ ПЕРИТОНЕАЛЬНОГО КАРЦИНОМАТОЗА

[1,2,3]Шелехов А.В., [1,2,3]Дворниченко В.В., [1,2,3]Расулов Р.И., [1]Радостев С.И., [1]Мориков Д.Д., [1,2]Медведников А.А., [1,3]Ушакова И.В., [1]Козьмин С.В., [1]Пленкин С.М., [1]Захаров А.Г., [1]Николаева Н.А., [1]Литвинцев А.А. [1,2,3]Шелехов А.В., [1,2,3]Дворниченко В.В., [1,2,3]Расулов Р.И., [1]Радостев С.И., [1]Мориков Д.Д., [1,2]Медведников А.А., [1,3]Ушакова И.В., [1]Козьмин С.В., [1]Пленкин С.М., [1]Захаров А.Г., [1]Николаева Н.А., [1]Литвинцев А.А.

[1]Государственное Бюджетное Учреждение Здравоохранения «Областной диспансер»
664032, г. Иркутск, ул. Фрунзе, д. 32
[2]Федеральное государственное бюджетное образовательное учреждение высшего образования «Иркутский государственный медицинский университет»
664022, г. Иркутск, ул. 3 июля, д. 8
[3]Филиал ФГБОУ ДПО «Российская медицинская академия непрерывного профессионального образования» Министерства здравоохранения Российской Федерации
664049, г. Иркутск, микрорайон Юбилейный, д. 100
Шелехов Алексей Владимирович
с.т.; avshirkru@yandex.ru

Цель работы: Демонстрация первого опыта использования гипертермической интраоперационной интраперитонеальной химиотерапии в сочетании с циторедуктивными оперативными вмешательствами при колоректальном раке с перитонеальным карциноматозом.

Пациенты и методы: Лечение проведено 12 (8F/4M) пациентам с локализацией злокачественного процесса в прямой и ободочной кишке, с гистологически верифицированным париетальным и висцеральным карциноматозом. Органные резекции и перитонеумэктомия проводились только для удаления опухолевых узлов при максимальном сохранении непоражённых участков тонкой и толстой кишки и других органов. После достижения полной циторедукции всем пациентам проводился интраперитонеальный лаваж физиологическим раствором и 30 мг митомицина С, нагретого до температуры 42 С закрытыми методом. Непрерывная подача раствора в брюшную полость и аспирация осуществлялась с помощью аппарата осуществляется на аппарате Performer HT (Италия). Спустя 4 недели после оперативного вмешательства пациентам назначена адьювантная химиотерапия. Расчет канцер-специфичной выживаемости выполнен путем построения таблиц дожития по методу S.Cutler – F. Ederer.

Результаты: Выполненный объем циторедукции во всех случая расценивался как полный (CC-0). Все пациенты в отдаленном послеоперационном периоде на 3 и 6 месяц послеоперационного периода прошли контрольное обследование включающее: эндоскопическое исследование желудка и толстой кишки, рентгенологическое исследование органов грудной клетки, УЗИ брюшной полости, КТ

брюшной полости и малого таза. В раннем послеоперационном периоде (2 месяц после проведенной операции) погибла 1 пациентка на фоне прогрессирования основного заболевания (появление МТС в легкие, развитие полиорганной недостаточности).Пятилетняя канцер-специфичная выживаемость составляет 6,7%. Основной процент смерти пациентов от прогрессирования онкологического заболевания приходится на 2-3 год наблюдения. Медиана выживаемости составила 20,5 месяцев.

Заключение: Циторедукция с интраоперационной внутрибрюшинной гипертермической химиотерапии – перспективный метод лечения больных с перитональным карциноматозом при раке толстой кишки.

НЕОАДЪЮВАНТНАЯ ХИМИОТЕРАПИЯ БЕЗ ХИМИОЛУЧЕВОЙ ТЕРАПИИ У БОЛЬНЫХ РАКОМ ПРЯМОЙ КИШКИ ПРОМЕЖУТОЧНОГО РИСКА

Neoadjuvant chemotherapy without radiotherapy in intermediate-risk rectal cancer patients.

Кочкина С.О., Мамедли З.З., Гордеев С.С.
Kochkina S.O., Mamedli Z.Z., Gordeev S.S.

ФГБУ «НМИЦ онкологии им. Н.Н. Блохина» Минздрава России, Каширское ш., 23, Москва, 115478.
N.N.Blokhin Russian Cancer Research Center, Kashirskoe shosse 23, Moscow, 115478.
Кочкина С.О.: sofia.kochkina@yandex.ru

Актуальность: неоадъювантная химиотерапия (НАХТ) является потенциальной альтернативой химиолучевой терапии (ХЛТ) у больных раком прямой кишки (РПК) и может позволить провести раннюю профилактику отдалённого метастазирования.

Цель исследования: изучить безопасность и эффективность НАХТ у больных раком верхнеампулярного и среднеампулярного отделов прямой кишки без поражения мезоректальной фасции.

Методы исследования: в период с 2016 по 2019 год в пилотное проспективное исследование включены больные раком верхнеампулярного (cmrT2-T4aN+M0, cmrT4aN0M0), среднеампулярного (cmrT3cN0M0, cmrT2N+M0) отделов прямой кишки. Всем пациентам проводилась НАХТ по схеме CapOx 4 курса. Оценка эффекта проводилась на основании МРТ малого таза: при наличии регрессии или стабилизации – выполняли хирургическое лечение, при наличии прогрессирования – ХЛТ, затем операцию. После операции всем пациентам планировалось проведение адъювантной химиотерапии до суммарной продолжительности 6 месяцев. Первичной конечной точкой являлась частота полного лечебного патоморфоза (Mandard TRG 1). Вторичные конечные точки включали частоту прогрессирования заболевания, токсичность (NCI-CTC v.5.0), послеоперационные осложнения (Clavien-Dindo), соблюдение режима химиотерапии и отдалённые результаты лечения.

Результаты: в исследование были включены 136 пациентов. У 15 из 130 (11%) пациентов, которым до операции проводилась только НАХТ, диагностирован полный лечебный патоморфоз TRG 1.

99 пациентов (72,8%) получили полный курс химиотерапии суммарной продолжительностью 6 месяцев (НАХТ + адьювантная ПХТ). 6 пациентов (4,3%) после неоадьювантной химиотерапии были направлены на ХЛТ, из них 5 (3,67%) в связи с локальным прогрессированием по данным МРТ, 1 (0,7%) в связи с токсичностью 3 степени на фоне 1 курса ПХТ и невозможностью продолжения химиотерапевтического лечения в запланированном объёме. Лучевая терапия у всех пациентов привела к частичной регрессии опухоли. Системного прогрессирования на фоне ПХТ не отмечено ни у одного пациента. Токсичность III-IV степени была у 7 пациентов (5,1%) и включала бронхоспазм (n = 2 (1,4%)), тромбоцитопению (n =1(0,7%), нейтропению (n=1(0,7%)), периферическую нейропатию (n=1(0,7%)), кардиотоксичность (n=1(0,7%), диарею (n=1(0,7%)). У 1 (0,7%) пациентки отмечена токсичность

V степени (острый инфаркт миокарда). Резекция R0 выполнена во всех случаях. Послеоперационные осложнения IIIA степени встречались у 6 (4,4%) пациентов, IIIB 5 (3,7%), V степени – смерть у 1 (0,7%) пациента из-за сепсиса на фоне послеоперационной пневмонии. Частота несостоятельности анастомоза составила 3,6% (n=5). Медиана наблюдения составила 31,4 месяца, общая выживаемость (ОВ) и безрецидивная выживаемость (БРВ) составили 94% и 92,8%.

Выводы: неоадъювантная химиотерапия является перспективным вариантом лечения для больных раком прямой кишки с негативными прогностическими факторами.

РЕЗУЛЬТАТЫ ТАКТИКИ «НАБЛЮДАЙ И ЖДИ» («WATCH AND WAIT») У ГРУППЫ ПАЦИЕНТОВ С ПОЛНЫМ КЛИНИЧЕСКИМ ОТВЕТОМ НА НЕОАДЪЮВАНТНУЮ ТЕРАПИЮ МЕСТНО-РАСПРОСТРАНЕННОГО РАКА ПРЯМОЙ КИШКИ.

Мошуров И.П., Знаткова Н.А., Головков Д.А., Цурикова А.В.

Актуальность: Ежегодно по данным Всемирной Организации Здравоохранения регистрируется более 1 млн первичных пациентов с колоректальным раком, при этом более 600 тысяч пациентов погибает в течение года после регистрации заболевания. Местнораспространенный опухолевый процесс прямой кишки наблюдается более чем у половины пациентов (по данным разных авторов от 30 до 70%).

Пациенты и методы: с ноября 2018 по июнь 2020 года в Воронежском клиническом онкологическом диспансере группа из 20 пациентов с местнораспространенным раком прямой кишки и полным клиническим ответом на неоадъювантную химиолучевую терапию взята в группу наблюдения в соответствии с тактикой «наблюдай и жди» («watch and wait»). Клинически перед началом химиолучевой терапии распределение пациентов в соответствии TNM было следующим: St IIB T4aN0M0 – 2 пациента; St IIIB T3N1M0 – 10 пациентов; St IIIC T3N2bM0 – 8 пациентов.

Результаты: Всем пациентам проведена неоадъювантная химиолучевая терапия: объемно-модулированная лучевая терапия до суммарной очаговой дозы 50-54 Гр на опухоль и 44-46 Гр на зоны регионарного лимфооттока на фоне приема Капецитабина 1650 мг/м2 в дни лучевой терапии. У 9 пациентов через 6 недель после завершения химиолучевого лечения проведено контрольное обследование (МРТ органов малого таза + ректоскопия с морфологическим исследованием) при котором был выявлен полный клинический ответ на лечение. Затем всем 9 пациентам проведены консолидирующие курсы химиотерапии Капецитабин 2000 мг/м2 с 1 по 14 день 4-6 курсов. Остальным 11 пациентам (преимущественно St IIIC T3N2bM0) консолидирующие курсы Капецитабин 2000 мг/м2 с 1 по 14 дни (N°6) были начаты через 2-3 недели после неоадъювантной терапии. При контрольном обследовании у этой группы пациентов также подтверждался полный клинический ответ при контрольных МРТ и эндоскопическом исследовании. Сроки наблюдения за пациентами мультидисциплинарной командой специалистов составляют от 2 до 19 месяцев (медиана 9 месяцев). Всем пациентам каждые 3 месяца проводится контрольное обследование (МРТ малого таза и брюшной полости, СКТ грудной клетки и эндоскопическое исследование с биопсией). У 18 пациентов за период наблюдения сохраняется МР-картина полной регрессии опухоли, что подтверждается морфологическим исследованием. У 2 пациентов в течение года после завершения лечения был диагностирован рецидив рака прямой кишки без признаков отдаленного метастазирования.

Заключение: Объемно-модулированная конформная лучевая терапия в сочетании с последующими курсами консолидирующей химиотерапии способствуют повышению эффективности неоадъювантного лечения, что создает предпосылки для возможности отказа от хирургического лечения у определен-

ной категории пациентов. Однако несмотря на полученные успехи в лечении пациентов тактика «наблюдай и жди» требует пристального мультидисциплинарного контроля за пациентами, не подвергающихся хирургическому лечению, расширению группы пациентов и увеличения сроков наблюдения и контроля.

КОНВЕРСИЯ ЛАПАРОСКОПИЧЕСКОГО ДОСТУПА ПРИ КОЛОРЕКТАЛЬНОМ РАКЕ

Кит О.И., Геворкян Ю.А., Солдаткина Н.В., Харагезов Д.А., Колесников В.Е., Дашков А.В., Каймакчи Д.О., Петров Д.С.

ФГБУ «НМИЦ онкологии» МЗ РФ, г. Ростов-на-Дону, 14 линия, 63
Связь с редакцией: Солдаткина Н.В., 89185453004, snv-rnioi@yandex.ru

CONVERSION OF LAPAROSCOPIC ACCESS FOR COLORECTAL CANCER

Kit O.I., Gevorkyan Yu.A., Soldatkina N.V., Kharagezov D.A., Kolesnikov V.E., Dashkov A.V., Kaymakchi D.O., Petrov D.S.

National Medical Research Centre for Oncology, Rostov-on-Don, 14 line, 63

Цель: изучить состояние проблемы конверсии доступа в лапароскопической хирургии колоректального рака.
Пациенты и методы. Проведен анализ 906 оперативных вмешательств по поводу колоректального рака T1-4N0-1M0, выполненных в ФГБУ «НМИЦ онкологии» МЗ РФ за период 2015 - 2017 гг. У всех больных морфологически была аденокарцинома различной степени дифференцировки. 562 больным операции выполнено открытым способом, 309 больным - лапароскопилапароскопическим доступом. У 35 (10,2%) больных операция началась с лапароскопического доступа, но потребовалась конверсия в лапаротомию.
Результаты. 562 больным операции выполнены открытым способом (1 группа). В этой группе было 258 мужчин и 304 женщины. Средний возраст - 61,7 года. Опухоли Т4 составили 55,7% (313 больных). У большинства опухоль располагалась в прямой кишке (41,5%), сигмовидной (22,2%) и правой половине ободочной (22,1%). В основном выполнены следующие объемы операций: резекция прямой кишки - 184 больных (32,7%), сигмовидной кишки - 124 (22,1%) больных, правосторонняя гемиколэктомия - 123 (21,9%) больных.
У 344 больных оперативные вмешательства начаты лапароскопическим доступом. При этом и завершены они из малоинвазивного доступа у 309 больных (2 группа). Среди них было 110 (35,6%) мужчин и 199 (64,4%) женщин. Средний возраст - 58,2 года. Пациенты с Т4 составили 39,8% (123 больных). Опухоль чаще располагалась в прямой кишке 54,7%, сигмовидной 23,3% и правой половине ободочной кишки 15,5%. Подавляющему числу больных выполнены резекция прямой кишки 36,6%, сигмовидной кишки 23,0%, брюшно-промежностная экстирпация прямой кишки 18,1%.
У 35 (10,2%) больных операция началась с лапароскопического доступа, но потребовалась конверсия в лапаротомию (3 группа). Индекс массы тела с конверсией доступа составил 25,8. Средний возраст - 62,3 года. Преобладали больные раком прямой кишки - 22 (62,9%) пациента, которым выполнены резекции прямой кишки в 20 (57,1%).
Конверсии доступа в 2,4 раза наблюдались чаще у мужчин ($p<0,05$) (что может быть обусловлено анатомическими особенностями – узкий таз), и наблюдались, в основном, при раке ректосигмоидного соединения (22,2%, 2 больных) и прямой кишки (12%, 22 больных). У женщин наблюдались также конверсии доступа при раке правой половины ободочной (9,7%, 3 случая) и сигмовидной кишки (7,4%, 4 больных). При этом по причинам конверсии доступа преобладал местно-распространенный характер опухоли (37,1%, 13 больных). Висцеральное ожирение (20%, 7 больных) и спаечный процесс в брюшной полости (17,1%, 6 больных) заняли также высокое положение в перечне причин конверсии у наших паци-

ентов.
Конверсия доступа не увеличила продолжительность операции (256 мин против 240 мин при лапароскопических и 237 мин при открытых операциях). Что касается интраоперационной кровопотери (284 мл), то она хотя и была выше, чем при лапароскопии (240 мл), но не превышала таковую при открытых операциях (291 мл).
Заключение. Конверсия доступа в лапароскопической хирургии колоректального рака может быть обусловлены как характеристиками самой опухоли, так и клиническими характеристиками пациентов. Конверсия доступа не увеличила частоту послеоперационных осложнений по сравнению с открытыми операциями. При отборе больных колоректальным раком для лапароскопической хирургии необходимо взвешенно оценивать риски и преимущества лапароскопии у пациентов с высокой вероятностью конверсии доступа.
Ключевые слова: конверсии доступа, лапароскопия, колоректальный рак

ФОРМИРОВАНИЕ ГРУППЫ РИСКА ПО РАКУ ТОЛСТОЙ КИШКИ НА ДОВРАЧЕБНОМ ЭТАПЕ С ПОМОЩЬЮ КОМПЬЮТЕРНОГО АНКЕТИРОВАНИЯ

Малашенко В.Н.[1], Бакурков М.Л.[1], Ширяев Н.П.[1]

[1]федеральное государственное бюджетное образовательное учреждение высшего образования «Ярославский государственный медицинский университет» Министерства здравоохранения Российской Федерации, Ярославль, Российская Федерация, 150000, Ярославская область, г. Ярославль, ул. Революционная, д. 5

Formation of a risk group for colon cancer at the pre-medical stage using a computer questionnaire

Malashenko V.N.[1], Bakurkov M.L.[1] Shiryaev N.P.[1]

Federal State Budgetary Educational Institution of Higher Education “Yaroslavl State Medical University” of the Ministry of Healthcare of the Russian Federation, Yaroslavl, Russian Federation, 150000, Yaroslavl Region, Yaroslavl, st. Revolutionary, 5

Ключевые слова
Скрининг рака толстой кишки, анкетирование, регрессионная математическая модель, чувствительность, специфичность.
Keywords
Colon cancer screening, questionnaires, regression mathematical model, sensitivity, specificity.
Цель: создание компьютерной программы для формирования групп повышенного риска пациентов с раком толстой кишки.
Пациенты и методы: составлены анкеты из 69 вопросов с учетом генетических и модифицирующих экзо- и эндогенных факторов риска. Произведено анкетирование 187 человек. В основной группе (n=94) пациенты с верифицированным диагнозом рака толстой кишки. Группа сравнения (n=92) - условно здоровые пациенты с выполненной фиброколоноскопией и не имеющих факторов риска в анамнезе. Математическая обработка данных проведена с помощью программ Microsoft Office Pro Rus 2016, Statistica 10.0 от 2013 г. и MedCalc 12.7.0. На первом этапе методом ранговой корреляции выявлены 13 наиболее важных переменных, имеющих прогностическую значимость p <0,05. Далее применялся многофакторный статистический анализ для расчета коэффициентов регрессионного уравнения. Полученная математическая модель учитывает в себе множество связей между различными экзогенными и эндогенными факторами и повышает качество прогноза. Точность прогноза модели КРР оценивалось с помощью построения ROC-кривой и расчета чувствительности и специфичности. Чувствительность отражает удельный вес больных с подтвержденным диагнозом, т.е. ошибки второго рода или «пропуск цели». Специфичность демонстрирует процент условно здоровых людей, среди которых тест оказался отрицательным, т.е. ошибки перво-

го рода или «ложная тревога». В целях безопасности мы представить уравнение пока не можем, так как проводится оформление патента на способ прогнозирования КРР и формулу изобретения. Методом наименьших рисков определена точка отсечения, при которой прогноз был более значимым. Мы считаем, что ложноотрицательный результат с экономической точки зрения и для пациента влечет за собой более тяжелые риски, чем ложноположительный.

Результаты: На 1 этапе методом ранговой корреляции из 69 выявлены 13 факторов, имеющих наибольшую прогностическую значимость (P<0,0001). Путем множественной регрессии составлена многофакторная модель, включающая 13 взаимосвязанных предикторов. Уровень значимости модели по сравнению с индивидуальной оценкой (P<0,005) существенно увеличился и составил p <0,0001. Площадь под ROC кривой составила 0,965, что характеризует высокое качество прогноза выявленной модели. Методом наименьшего риска рассчитана чувствительность (Se) 88,7% и специфичность (Sp) 95,0%. На основе рассчитанного уравнения регрессии написана компьютерная программа, предназначенная для оценки вероятности попадания исследуемого объекта в зону риска с помощью метода множественной регрессии, а также сбора данных для построения и повышения точности самой модели, осуществляемых путем анкетирования. Программа также позволяет составлять анкеты, используемые в исследованиях онкологических заболеваний. Программа загистрирована, номер регистрации права – 2020612942.

Заключение: компьютерное анкетирования позволит формировать группы риска на доврачебном этапе, что существенно упростит работу первичного звена и повысит охват обследуемого населения и активное выявление рака толстой кишки.

ИССЛЕДОВАНИЕ ОКИСЛИТЕЛЬНОГО СТРЕССА И АНТИОКСИДАТНОЙ АКТИВНОСТИ В СЫВОРОТКИ КРОВИ У ПАЦИЕНТОВ С КОЛОРЕКТАЛЬНЫМ РАКОМ

Автор: Быканова А.М
Соавтор: Хвостовой В.В.

Актуальность. Рост онкологических заболеваний колоректальным раком неуклонно отмечается во всем мире в том числе и в Российской Федерации. Следует отметить, что в структуре заболеваемости колоректальный рак в России занимает 3 место, уступая раку лёгкого и раку кожи (в том числе и меланомы). Причин непосредственно вызывающих появление и развитие колоректального рака не выявлено. В проведенных исследованиях определены только некоторые факторы риска, которые могут индуцировать появление и развитие данного заболевания. К ним относятся продукты питания, в частности употребление большого количества красного мяса, переработанных изделий (например, колбасных изделий), пища богатая жирами, низкое содержание клетчатки в рационе и другие. Ожирение, малоподвижный образ жизни, сахарный диабет, а также вредные привычки, в виде курения и злоупотребления алкоголя вносят свой негативный вклад в процесс развития заболевания. Семейный анамнез, а также воспалительные заболевания кишечника, как например болезнь Крона и язвенный колит, в совокупности все эти факторы, с большой степенью вероятности, могут оказывать влияние на появление и процессы развития колоректального рака у человека. Факторы, оказывающие негативное влияние на организм человека, нарушают процессы метаболизма в органах и тканях, и в первую очередь, оказывают влияние на окислительно-восстановительные реакции, протекающие в митохондриях клеток. Нарушения в работе дыхательной цепи митохондрий вызывает появление окислительного стресса, в результате которого увеличение интенсивности воздействия активных форм кислорода вызывает усиление процессов окисления биологических молекул и может приводить к повреждению клеток и тканей, что предполо-

жительно играет важную роль в патогенезе колоректального рака. В ряде проведенных исследований приводятся результаты, свидетельствующие о том, что в первую очередь окислительной модификации подвергаются молекулы белков плазмы крови. Они выполняют многообразные функции в организме человека, но главная из них транспортная. Поэтому нарушение состояния белковых молекул плазмы крови имеет для организма достаточно серьезные последствия. Подвергшиеся окислительной деструкции, белки плазмы имеют длительный период распада, по сравнению с продуктами перекисного окисления липидов (ПОЛ), что делает их перспективным маркером интенсивности свободнорадикального окисления. [1,2]

Цель исследования - Выявить влияние окислительного стресса, вызванного колоректальным раком, на структуру состава белков плазмы крови. Изучить изменение структуры белковых молекул под влиянием окислительного стресса в плазме крови у пациентом с заболеванием колоректальным раком. Провести мониторинг структурного состава белков плазмы крови в зависимости от гистологического строения опухолевой ткани, стадии онкологического процесса, а также проводимого химиотерапевтического лечения. [3]

Материалы и методы исследования. Объект исследования – люди здоровые по клиническим показаниям и с диагнозом колоректальный рак с III и IV стадиями до лечения и в процессе лечения с применением химиотерапии и таргетной терапии. На основе анализа плазмы крови, по содержанию окислительно модифицированных белков, будет проведена оценка степени повреждения клеток пациентов с диагнозом колоректальный рак. В процессе проведения лечебных мероприятий будет проведен мониторинг структуры белков плазмы крови и по содержанию количества окислительно модифицированных белков в плазме проведена оценка эффективности методов и способов лечения пациентов. [2,3]

Результаты исследования. В результате проведенных исследований в сыворотке крови больных колоректальным раком было выявлено стойкое повышение интенсивности процессов окислительного модифицирования белков по сравнению с группой контроля. Преобладание кетонопроизводных динитрофенилгидразонов свидетельствует о том, что в организме больных активно протекают процессы агрегации белков. Они формируют поперечные сшивки, нарушающие трехмерную структуру белков, способствуют разворачиванию глобулы и увеличению гидрофильности молекулы. Такие конформационные изменения, в конечном итоге может приводить к снижению или полной потере функциональной активности белковых молекул.

Выводы. Таким образом, результаты исследований свидетельствуют о том, при канцерогенезе толстого кишечника наблюдается рост процессов окислительной модификации белков. Контроль за процессами окислительной модификации белков, может быть прогностически значим при диагностике стадий канцерогенеза и оценке эффективности патогенетической терапии.

Список литературы

Колопроктология [Электронный ресурс] / под ред. Ю. А. Шелыгина - М.: ГЭОТАР-Медиа, 2017. - 560 с. - ISBN 978-5-9704-4357-6 - Режим доступа: http://www.rosmedlib.ru/book/ISBN9785970443576.html

Чиссов В.И., Онкология [Электронный ресурс] : клинические рекомендации / Абузарова Г.Р., Алексеев Б.Я., Антипов В.А. и др. Под ред. В.И. Чиссова, С.Л. Дарьяловой. - 2-е изд., испр. и доп. - М. : ГЭОТАР-Медиа, 2009. - 928 с. (Серия «Клинические рекомендации») - ISBN 978-5-9704-1158-2 - Режим доступа: http://www.rosmedlib.ru/book/RML0307V3.html

Казимирко В.К., Мальцев В.И. Антиоксидативная система и ее функционирование в организме человека Режим доступа: http://www.health-ua.com/2004

ОРГАНОСОХРАНЯЮЩЕЕ ЛЕЧЕНИЕ «ДИСТАЛЬНОГО» РАКА ПРЯМОЙ КИШКИ

Афанасьев С.Г., Августинович А.А., Старцева Ж.А., Плаксеева Д.А.

Научно-исследовательский институт онкологии, Томский национальный исследовательский медицинский центр Российской академии наук, г. Томск, Россия.

Актуальность. Рак прямой кишки (РПК) занимает лидирующее место в мире в структуре онкологической заболеваемости и смертности, как в России, так и в мире. Особую трудность вызывает лечение больных с опухолевым поражением нижне-ампулярного отдела прямой кишки, на долю которого приходится значительная часть всех случаев РПК. Современная стратегия лечения РПК предполагает не только радикальное лечение, но сохранение управляемой функции дефекации, что обеспечивает высокое качество жизни и адекватную социальную реабилитацию больных. Предоперационная лучевая терапия является стандартом комбинированного лечения РПК. При полном клинико-морфологическом ответе, активно обсуждается вопрос о дальнейшей тактике лечения: планировать радикальную операцию, придерживаться выжидательной тактики с активным наблюдением (watch and wait approach) или продолжать консервативное лечение (консолидирующая химиотерапия)?

Цель исследования: изучить результаты лечения «дистального» рака прямой кишки с полной регрессией опухоли после неоадъювантной химио-лучевой терапии и курсов консолидирующей химиотерапии (ХТ) по схеме XELOX.

Материалы и методы. В период с 2016 по 2019 г. в НИИ онкологии Томского НИМЦ проведено проспективное исследование, в которое было включено 52 больных РПК mrT>1N0M0 стадии. Облучение проводилось в режиме стандартного фракционирования до СОД 46-52 Гр. Больные получали 2 курса химиотерапии по схеме XELOX (оксалиплатин в дозе 130мг/м2 внутривенно, в 1й день + капецитабин в дозе 1000мг/м2 х 2 раза в сутки per os, в 1-14й дни) во время лучевой терапии (ЛТ) и 2 курса ХТ после завершения ЛТ. Через 6 недель после завершения ЛТ проводилась оценка эффекта (МРТ малого таза + колоноскопия), пациентам с остаточной опухолью выполняласт радикальная операция, при полной регрессии опухоли больным проводили еще 2 курса консолидирующей химиотерапии по той же схеме с дальнейшим динамическим наблюдением: МРТ-контроль 1 раз в 3 месяца. Критерии включения в исследование были следующие: пациенты с гистологически верифицированной аденокарциномой нижнеампулярного отдела прямой кишки, распространённость опухолевого процесса T1–3N0–1M0, соматический статус больного ECOG 0. Критериями исключения являлись первично-множественные опухоли, лучевая терапия или ХТ в анамнезе, отказ больного от лечения.

Результаты. Медиана наблюдения за больными составила 24 месяцев. Полная регрессия опухоли зафиксирована у 18 (34,6%) пациентов. В 15 случаях при мониторинге признаков рецидива прогрессирования заболевания не выявлено, у 2 больных в первый год наблюдения (через 9 и 11 месяцев) выявлен местный рецидив, что в одном случае потребовало экстирпации, во втором – низкой передней резекции прямой кишки (R0). При дальнейшем наблюдении признаков прогрессирования заболевания не выявлено. У 1 больного, через 18 месяцев после завершения лечения диагностирован метахронный метастатический рак поджелудочной железы, без признаков рецидива РПК.

Выводы. Химио-лучевая терапии и консолидирующая (ХТ) по схеме XELOX.обеспечивают надежный локальный контроль и профилактику гематогенного метастазирования у больных дистальным раком прямой кишки. Предварительные результаты, полученные в нашем исследовании, подтверждают адекватность выжидательной тактики после полного ответа опухоли при условии проведения активного мониторинга с использованием комплекса клинико-инструментальных исследований.

РЕЗУЛЬТАТЫ ЛЕЧЕНИЯ ПАЦИЕНТОВ С МЕТАСТАЗАМИ КОЛОРЕКТАЛЬНОГО РАКА В ПЕЧЕНЬ

Тур Г.Е., Прохоров А.В., Барьяш В.В., Сагателян А. Б., Полонейчик А.Н.

getur@tut.by тел. +375296524473
Белорусский государственный медицинский университет,
г. Минск, Республика Беларусь

RESULTS OF TREATMENT OF PATIENTS WITH COLORECTAL LIVER METASTASES

Tur G.E., Prokhorov A.V., Baryash V.V., Sagatelyan A.B., Poloneychik A.N.

Belarussian State Medical University, Minsk, Republic of Belarus

Ключевые слова: колоректальный рак, метастазы в печень
Key words: colorectal cancer, liver metastases

Актуальность. В структуре заболеваемости в колоректальный рак занимает третье место. Основным методом лечения колоректального является хирургический. На момент установления диагноза 20-25% пациентов с колоректальным раком имеют метастазы в печени, и у более 50% пациентов возникает прогрессирование опухолевого процесса в виде метастазов в печень. Результаты лечения и прогноз пациентов зависят от многих факторов, в т.ч. от видов лечения.

Цель исследования: оценить результаты лечения пациентов с метастазами колоректального рака в печень

Материалы и методы: В исследование включено 253 пациента, которым в Минском городском клиническом онкологическом диспансере проводилось специальное лечение по поводу колоректального рака с метастазами в печень. У всех пациентов были выявлены метастазы в печени на момент установления диагноза. Пациенты были распределены на 3 группы, в зависимости от вида оказанного лечения: I группу составили 38 пациентов, которым резекция печени была произведена синхронно с удалением первичной опухоли ,II группу составили 123 пациента, которым резекция печени была выполнена метахронно, и III группу составили 92 пациента, которые получали паллиативную химиотерапию без резекции печени. В I группе было 22 женщины (57.9%) и 16 мужчин, средний возраст составил 61.9 ± 11.3 лет. В II группе было 58 женщин (47.2%) и 65 мужчин, средний возраст – 64.5 ± 11.4 лет. В III группе было 35 женщин (38%) и 57 мужчин, средний возраст – 66.4 ± 10.7 лет. Для установления диагноза проводились следующие методы обследования: колоноскопия с биопсией, УЗИ, КТА, биопсия печени, определение уровня раково-эмбрионального антигена.

Результаты. Первичная опухоль локализовалась в правом фланге у 34 % пациентов I группы, у 30 % - II группы, и у 21 % - III группы, соответственно. В левом фланге первичная опухоль встречалась у 8 % пациентов I группы, у 7 % - II группы, и у 8 % - III группы, соответственно. В сигмовидной кишке первичная опухоль была выявлена у 32 % пациентов I группы, у 35 % - II группы, и у 20 % - III группы, соответственно. В области ректо-сигмоидного соединения и в прямой кишке первичная опухоль обнаружена у 26 % пациентов I группы, у 28 % - II группы, и у 51 % - III группы, соответственно. Метастазы в лимфоузлах были выявлены у 29 (76.3 %) пациентов I группы, у 87 (70.7 %) - II группы, и у 53 (57.6 %) - III группы, соответственно. Атипичная и сегментарная резекции печени были произведены 52 % пациентам I группы, 27 % - II группы. Билобэктомия была выполнена 20 % пациентам I группы, 27 % - II группы, гемигепатэктомия - 28 % пациентам I группы, 46 % - II группы. У 85.5% пациентов I и II групп проводилась адъювантная химиотерапия. В III группе пациентам проводилась паллиативная химиотерапия без вмешательства на печени с применением капецитабина, 5-фторурацила, оксалиплатина, лейковорина. В I группе медиана выживаемости составила 18.5 месяцев, средний срок безрецидивного периода составил 11.5 месяцев, одногодичная летальность – 34.2%, трехлетняя выживаемость – 15.8%, пятилетняя – 10.5%. В II группе медиана

выживаемости составила 9 месяцев, средний срок безрецидивного периода составил 9.5 месяцев, одногодичная летальность – 55.3%, трехлетняя выживаемость – 14.6%, пятилетняя – 5.7%. В III группе медиана выживаемости составила 5 месяцев, средний срок безрецидивного периода – 7.4 месяцев, одногодичная летальность – 82.6%, трехлетняя выживаемость – 1.1%, пятилетняя – 1.1%.

Заключение. Результаты лечения пациентов с метастазами колоректального рака в печени зависят от метода лечения. В исследуемой группе пациентов результаты лечения были лучше, если резекция печени выполнялась синхронно с удалением первичной опухоли: медиана выживаемости составила 18.5 месяцев, средний срок безрецидивного периода – 11.5 месяцев, одногодичная летальность – 34.2%, трехлетняя выживаемость – 15.8%, пятилетняя – 10.5%.

ФАКТОРЫ РИСКА, ВЛИЯЮЩИЕ НА НЕПОСРЕДСТВЕННЫЕ РЕЗУЛЬТАТЫ ЛЕЧЕНИЯ БОЛЬНЫХ, ПЕРЕНЕСШИХ ЭКСТРЕННЫЕ ХИРУРГИЧЕСКИЕ ВМЕШАТЕЛЬСТВА ПО ПОВОДУ РАКА ОБОДОЧНОЙ КИШКИ, ОСЛОЖНЕННОГО НЕПРОХОДИМОСТЬЮ И ПЕРФОРАЦИЕЙ

RISK FACTORS AFFECTING THE IMMEDIATE RESULTS OF TREATMENT IN PATIENTS WHO UNDERWENT EMERGENCY RESECTION PROCEDURES FOR COLON CANCER COMPLICATED BY OBSTRUCTION AND PERFORATION

Щаева С.Н., Волынец А.А., Трус А.А., Ким В.Л., Степанова С.Н.

ФГБОУ ВО «Смоленский государственный медицинский университет» Минздрава РФ
г. Смоленск, 214019, ул. Крупской 28.
Связь с редакцией Щаева С.Н.
shaeva30@mail.ru

Ключевые слова: рак ободочной кишки, непроходимость, перфорация, экстренная хирургия.

Shchaeva S.N., Volynets A.A., Trus A.A., Kim V.L., Stepanova S.N.

Smolensk State Medical University of the Ministry of Health of the Russian Federation,
Smolensk, 214019, st. Krupskaya 28.
Communication with the editors Shchaeva S.N.
shaeva30@mail.ru

Key words: colon cancer, obstruction, perforation, emergency surgery.

Цель – оценить факторы риска, оказывающие значимое влияние на непосредственные результаты экстренных хирургических вмешательств, выполненных по поводу рака ободочной кишки, осложненного обтурационной непроходимостью и перфорацией.

Пациенты и методы. В обсервационное когортное исследование включены сведения о 119 больных раком ободочной кишки, осложненным непроходимостью и/или перфорацией, которым в период с 2014 по 2019 гг. были выполнены экстренные резекционные вмешательства в общехирургических отделениях многопрофильных клинических стационаров г. Смоленска. В базу данных включены сведения о возрасте, поле, месте проживания, коморбидности, физиологическом статусе, показаниях к операции, локализации опухоли, стадии опухолевого процесса, периоперационном переливании крови и типе операции. Показания к операции были разделены на 3 категории: 1) непроходимость без перфорации (n=57); 2) перфорация опухоли (n=39); 3) перфорация, возникшая, по крайней мере, на 3 см проксимальнее опухоли (n=23). Были проведены стандартные одно-или двухэтапные хирургические вмешательства, выполняемые при ургентных осложнениях рака ободочной кишки. Стадирование заболевания проводили по классификации TNM 7-го издания. Данные относящиеся к результатам лечения включали: послеоперационные осложнения и летальность, которые оценивались по классификации Clavien-Dindo, а так же продолжительность пребывания в стационаре. Послеоперационная летальность оценивалась как летальный исход от любой

причины, произошедший в течение 30 суток после оперативного вмешательства. Для анализа взаимосвязи между предикторными переменными и наличием тяжелых послеоперационных осложнений применен регрессионный анализ Кокса.

Результаты. Послеоперационная летальность составила 14,3% (n=17), из них у 8 была декомпенсированная кишечная непроходимость, у 3-х –перфорация самой опухоли и у 6 перфорация проксимальнее опухоли. Причинами летальных исходов стали сепсис (n=9), полиорганная недостаточность (n=4), дыхательная недостаточность (n=2), ТЭЛА (n=2). Все случаи летальных исходов по поводу перфорации были вызваны сепсисом. Полиорганная недостаточность стала основной причиной летальности у больных с декомпенсированной кишечной непроходимостью, имеющих IV стадию заболевания. Среди больных, перенесшие двухэтапные вмешательства с формированием на первом этапе колостомы и одноэтапные резекционные вмешательства с формированием первичного анастомоза частота осложнений III-IV ст. по Clavien-Dindo составила 13,2% и 29,1% соответственно (p=0,023), а V ст. по Clavien-Dindo 2,6% и 21% соответственно.

Средняя продолжительность пребывания в стационаре у больных с непроходимостью составила 22,7 дней, с перфорацией – 23,8 дней. Многофакторный регрессионный анализ Кокса продемонстрировал, что основными факторами, оказавшими значимое влияние на развитие тяжелых послеоперационных осложнений, были периоперационное переливание крови ОР 1,9 (95% ДИ: 1,75-2,52, p<0,0001), состояние больного соответствующее III-IV классам физического статуса ASA ОР 1,52 (95% ДИ: 1,46-1,58, p<0,0001), одноэтапные резекционные вмешательства 1,39 (95% ДИ: 1,24-1,56, p<0,0001). Факторами, статистически значимо повлиявшими на летальность, стали возраст старше 75 лет ОР 1,71 (95% ДИ: 1,56-1,87, p<0,0001), высокая коморбидность ОР 0,94 (95% ДИ: 0,93-0,99, p=0,004) и такой тип осложнения рака ободочной кишки как перфорация, возникающая проксимальнее опухоли ОР 1,35 (95% ДИ: 1,27-1,44, p<0,0001).

Заключение. Экстренные операции, выполняемые по поводу осложнений рака ободочной кишки, сопровождаются высоким процентом послеоперационных осложнений. С целью улучшения результатов необходимо проводить интенсивное лечение после операции у больных имеющих факторы риска. Для больных старше 75 лет с наличием факторов риска применять этапное хирургическое лечение.

ДВУХЭТАПНОЕ ЗАМЕЩЕНИЕ ОБШИРНЫХ ПОСТРЕЗЕКЦИОННЫХ КОСТНЫХ ДЕФЕКТОВ

Секция: опухолей костей и мягких тканей

TWO-STAGED SUBSTITUTION OF SEVERE POSTRESECTIONAL BONES DEFICIENCY

Черногоров П.В., Ващенко Л.Н., Барашев А.А., Луганская Р.Г., Аушева Т.В., Босенко Е.С., Сафорьян Н.С.

Chernogorov PV, Vaschenko LN, Barashev AA, Luganskaya RG, Ausheva TB, Bosenko ES, Saforian NS

ФГБУ «НМИЦ онкологии» Минздрава России
National Medical Research Centre for Oncology
г. Ростов-на-Дону, + 7988 58 78 154,
ortopavel@bk.ru

Ключевые слова:
Таз, сакрэктомия, дефект, аллотрансплантат
Palvis, sacrectomia, defect, allotransplantat

Введение: После удаления инфицированных имплантов и резекции костных опухолей, дефекты костной ткани (ДКТ), представляют значительную проблему. Замещение обширных ДКТ подвздошных костей с тазобедренным комплексом и крестца не всегда приводит к желаемым результатам. Большой процент осложнений (до 40%) требует поиска новых решений. Основной проблемой являются инфекционные осложнения вследствие продолжительности операции, объема вмешательства, кровопотери, объемных имплантов и аллотрансплантатов. После ряда осложнений, таких как лимфорея, глубокое нагноение, мы стали разделять этап обширной резекции таза со стабилизацией (со спейсированием дефекта цементом с антибиотиками) и реконструктивный этап с использованием трансплантатов. Перерыв между этапами от 1 до 3 месяцев. За это время есть возможность подготовиться к реконструкции, выполнить моделирование и индивидуальный протез по форме полученного дефекта.

Цель исследования – проанализировать результаты двухэтапного хирургического лечения больных с обширными ДКТ таза.

Материалы и методы: данные о 7 пациентах, оперированных по поводу опухолей таза и крестца в ФГБУ «НМИЦ онкологии» МЗ РФ в 2016-19г. Пациенты с распространенным процессом, потребовавшим значительной по объему резекции задних отделов таза, с формированием обширного ДКТ, требующим реконструкции массивными аллотрансплантатами и имплантами. 5 пациентов – сакрэктомии и 2 межподвздошно-брюшные резекции. Не включали в группу пациентов с сакрэктомии ниже S2 и параартикулярные резекции тазобедренного сустава, когда реконструктивно-стабилизирующий этап выполнялся сразу. Всем пациентам хирургическое лечение разделено на 2 этапа.

Результаты и обсуждение. На 1 этапе выполнено: 5 оперативных вмешательств у больных с опухолями крестца – тотальная или расширенная сакрэктомия с пояснично-подвздошной стабилизацией 8 винтовой педикулярной системой. В 2 случаях - межподвздошно-брюшная резекция с замещением дефекта цементным артикулирующим спейсором с ванкомицином. Спейсор изготовлен в операционной и установлен на спонгиозные винты, введенные в опилы лонной, седалищной костей и крестца. Средняя продолжительность операции составила 3,5 часа, кровопотеря – 1,8 л. Интраоперационное использование cell saver позволило улучшить качество инфузионно-трансфузионной терапии. Для возмещения интраоперационной кровопотери использовалась методика аутогемотрансфузии. В предоперационном периоде производилась заготовка компонентов аутокрови, что позволило сократить количество донорских гемотрансфузий. У 3 пациентов предварительная ангиография с эмболизацией опухолевых сосудов. Больные активизированы на костыли на 2-4 сутки. Осложнения 1 этапа: у 1 пациентки – некроз краев раны, что потребовало иссечения и санации раны с сохранением имплантов.

Реконструктивный этап выполнен через 2 месяца. В 1 случае массивным индивидуальным протезом половины таза с тазобедренным суставом. В остальных случаях комбинированная ауто- и аллопластика. Дополнительная

достабилизация позвоночно-тазовой педикулярной системы потребовалась 4 пациентам. Средняя продолжительность операции 2ч. Кровопотеря в среднем 800мл. Осложнений после реконструктивного этапа не было.
Выводы: использование 2-х этапной методики позволило избежать тяжелых инфекционных осложнений, требующих удаления имплантов и трансплантатов у всех пациентов. Адекватная позвоночно-тазовая стабилизация, спейсирование ОДК способствует ранней реабилитации больных и адекватной адьювантной терапии в межэтапном периоде, дает время подготовить индивидуальные импланты для реконструктивного этапа. Выполнение отсроченой реконструкции позволяет уменьшить продолжительность и травматичность основного вмешательства, не влияя на окончательный результат лечения.

Список литературы.

1. Feldenzer J.A., McGauley J.L., McGillicuddy J.E. Sacral and presacral tumors: problems in diagnosis and management. Neurosurgery. 1989, v.25.
2. Stener B., Gunterberg B. High amputation of the sacrum for extirpation of tumors. Principles and technique. Spine. 1978, v. 3.
3. Тепляков В.В., Карпенко В.Ю., Державин В.А., Франк Г.А.,
Буланов А.А., Бухаров А.В., Мыслевцев И.В., Анурова О.А.,
Рубцова Н.А., Епифанова С.В., Воробьев Н.В., Сундуй Ю.Ю.,
Сехина О.В. Реконструктивные операции при лечении пациентов
со злокачественными опухолями костей тазового кольца // Саркомы
костей, мягких тканей и опухоли кожи. 2012. № 3. С. 16–28.

ИСПОЛЬЗОВАНИЕ СЕТЧАТЫХ ЭНДОПРОТЕЗОВ В РЕКОНСТРУКЦИИ СЛОЖНЫХ ДЕФЕКТОВ ПОСЛЕ ХИРУРГИЧЕСКОГО ЛЕЧЕНИЯ САРКОМ

Э.Д. Цнобиладзе, В.В. Хвостовой, У.С. Станоевич, С.В. Быченко, А.И. Клементьева

ОБУЗ «Курский Областной Клинический Онкологический Диспансер»
г. Курск, РФ ул. Елисеева, д.1
(oncologist.eduard@gmail.com)

Актуальность. Злокачественные опухоли грудной, брюшной стенки, поясничной области и пояса нижних конечностей встречаются относительно редко, 13-15% от общего числа больных с опухолями костей и мягких тканей всех локализаций. Основным методом лечения является хирургический.

Цель. Оценка метода реконструкции сложных дефектов после лечения сарком при использовании сетчатого эндопротеза.

Пациенты и методы. В наших наблюдения в 8 случаях имело место хондросаркома из них в 2-х случаях с поражением тела грудины, в остальных случаях процесс локализовался в III-V ребрах передне-латеральная поверхность. Фибросаркомы различных локализаций туловища в количестве семи. В единичных случаях саркома Юинга с поражением VI-VII ребра слева; злокачественная мезенхимальная опухоль с локализацией V-VII ребра справа; эластофиброма с широким распространением в области X-XII по средне-подмышечной линии слева. Пять случаев десмоид – по передней грудной стенке с поражением II-III ребра справа и передняя брюшная стенка; Рабдомиосаркомы поясничной области. В 2-х случаях мы наблюдали липосаркому с локализацией поясе верхних конечностей, ягодицы.

Всем больным первым этапом выполнено хирургическое лечение с одномоментной реконструкцией дефекта грудной, брюшной стенки, поясничной области и после межподвздошно-брюшных вычленений с использованием полипропиленовго сетчатого эндопротеза. R-контроль с целью оценки проведенной реконструкции и органов грудной клетки в послеоперационном пери-

оде осуществлялся на следующий день, УЗИ зоны оперативного вмешательства осуществлялся через неделю. Отдаленные результаты оценивались спиральной компьютерной томографией на 4 неделе после операции и через 3 месяца. В случаях с реконструкцией грудной стенки так же выполнялось исследование ФВД (функций внешнего дыхания) и сердечной деятельности ЭКГ, ЭХО-КГ, проводилось к моменту выписки пациента в среднем через 14 дней, и при СКТ-контроле, через 3 месяца.

Результаты. Удаление опухоли производилось по всем правилам онкохирургии в радикальном объеме, что является важнейшим фактором, влияющий на прогноз. Злокачественные опухоли удалялись в пределах здоровых тканей на расстоянии не менее 4 см от макроскопических границ. По мимо резекции грудной клетки, у 4-х больных в зависимости от локализации и распространенности, выполнялась резекция париетальной плевры, атипичная резекция легкого, резекция перикарда, трем пациентам выполнена межподвздошно-брюшное вычленение. Во всех случаях выполнялось иссечение надлежащего кожного лоскута с биопсийонным каналом. Препараты удалялись моноблочно. При широком распространении и в зависимости от локализации выполнялись комбинированные – торакофренолюмболапаротомический доступ.

Всегда исследовалась линия резекции, где данных за рост опухоли не получено. В случае с доброкачественными опухолями линия резекции проходила в 2 см. от опухоли. При резекции, 3 ребер по переднелатеральной поверхности, субтотальной резекции грудины, при удалении основного мышечного массива поясничной области, и при межподвздошно-брюшных ампутациях выполнялась одномоментная реконструкция дефектов, что является необходимым условием с целью предупреждение развития парадоксальных движений грудной клетки, которое может вызвать развитие дыхательной и сердечно-сосудистой недостаточности, а также возникновения грыж. В наших случаях дефект закрывался сетчатым эндопротезом. Эндопротез устанавливается в место дефекта по типу In Lay, с последующей постановкой дренажа и послойным ушиванием раны. При описанных объемах оперативного оперативного лечения данная пластика является методом выбора из-за ряда преимуществ: - легкость конструкции и одновременно обеспечиваемая требуемая жесткость каркаса. В отдаленном периоде наблюдения каркасу в месте дефекта придается достаточная жесткость за счет процессов фиброзирования. Во-всех случаях в раннем периоде и отдалённом наблюдении патологической подвижности грудной клетки или грыж поясничной области и пахово-тазовой зоны не наблюдалось. Хирургических осложнений оперативного вмешательства не отмечены.

Заключение. при данных объемах оперативного лечения рекомендовано выполнять одномоментную реконструкцию дефекта как грудной так и брюшной стенки и поясничной области для исключения развития патологического движения и грыж, следовательно дыхательную и сердечно-сосудистую недостаточность. Данный способ реконструкции с сетчатым эндопротезом обеспечивает нужную жёсткость, за счет процессов фиброза. Описанный опыт использования сетчатого эндопротеза является методом выбора в аналогичных случаях.

Ключевые слова: сетчатый эндопротез; саркомы грудной стенки, сложные дефекты.

РЕЗУЛЬТАТЫ ЛЕЧЕНИЯ ПАЦИЕНТОВ С ТРАНСФОРМАЦИЕЙ НИЗКО ЗЛОКАЧЕСТВЕННЫХ ГЛИОМ ГОЛОВНОГО МОЗГА В ВЫСОКО ЗЛОКАЧЕСТВЕННЫЕ

Секция: Лучевой терапии

В ЗАВИСИМОСТИ ОТ ПРОГНОСТИЧЕСКИХ ФАКТОРОВ

Сарычева М.М., Мозерова Е.Я., Ложков А.А., Максимовская А.Ю., Тимохина Д.М., Карабут Р.Ю., Сабельникова Ж.Е.

ГБУЗ «Челябинский областной клинический центр онкологии и ядерной медицины»
Челябинск, Россия.
Сарычева Марина Михайловна:
Pimenovamm@mail.ru

THE RESULTS OF TREATMENT OF PATIENTS WITH THE TRANSFORMATION OF LOW MALIGNANT GLIOMA OF THE BRAIN INTO HIGHLY MALIGNANT DEPENDING ON PROGNOSTIC FACTORS

Sarycheva M.M., Mozerova E.Ya., Lozhkov A.A., Maksimovskaya A.Yu., Timokhina D.M., Karabut R.Yu., Sabelnikova Zh.E.

GBUZ “Chelyabinsk Regional Clinical Center for Oncology and Nuclear Medicine”
Chelyabinsk, Russia.
Sarycheva Marina Mikhailovna: Pimenovamm@mail.ru, Tel. + 79507339623

Цель: оценить роль и влияние прогностических факторов на результаты лечения пациентов с трансформацией низко злокачественных глиом головного мозга в высоко злокачественные.
Материалы и методы: в период с 2000 по 2019 гг. на базе ЧОКЦО и ЯМ было пролечено 20 пациентов с морфологически подтверждённым диагнозом трансформации рецидива глиом низкой степени злокачественности в высоко злокачественные. В среднем трансформация была диагностирована в срок 44 месяцев (от 10 до 50 месяцев). Средний возраст пациентов составил 409,21 лет. Соотношение мужчин и женщин 2:1 соответственно. Чаще гистологическая структура первичной опухоли была астроцитома Gradel (n = 13), у 7 пациентов была диагностирована астроцитома Gradell, в 1 случае возник рецидив олигодендроглиомы. У 11 пациентов диагностирован Рецидив с трансформацией в глиобластому был зафиксирован в 11 случаях, в анапластическую астроцитому – в 9.
Результаты: медиана общей выживаемости (ОВ)вне зависимости от морфологического результата рецидива после проведенного лечения составила 75 мес., 1-летняя ОВ – 100%; 3х-летняя –94,7%; 5-летняя – 71,7%. Медиана общей выживаемости после лечения рецидива составила 24 месяца. Трансформация в глиобластому ассоциировалась с более неблагоприятным прогнозом и наименьшими показателями ОВ в сравнении с пациентами с трансформацией в анапластическую астроцитому: 67 месяцев и 84 месяца соответственно (p =0,08).У пациентов моложе 50 лет медиана ОВ в сравнении с более старшей возрастной группой была выше: 84 и 72 месяца соответственно (p=0,9).Отмечено увеличениеПоказатели метод-специфической выживаемости в случае проведения повторной лучевой терапии с последующим добавлением в схему лечения темозоломида были выше в сравнении с пациентами, кому была проведена лучевая терапия в самостоятельном варианте: 38 месяцев и 24 месяца соответственно (p=0,7).
Заключение: таким образом, трансформация в глиобластому и возраст старше 50 лет являются наиболее неблагоприятными факторами, влияющим на ОВ пациентов с трансформацией низко злокачественных глиом.
Ключевые слова: злокачественная трансформация, рецидивы злокачественных глиом.

АНАЛИЗ ПОЗДНИХ ЛУЧЕВЫХ РЕАКЦИЙ ПРИ РАЗНОФРАКЦИОННОЙ ХИМИОЛУЧЕВОЙ ТЕРАПИИ РАКА ОРГАНОВ ГОЛОВЫ И ШЕИ

Пархоменко Л.Б., Крутилина Н.И.

ГУО «Белорусская медицинская академия последипломного образования»,
Минск, Беларусь
e-mail: l_vashkevich@tut.by,
моб.тел. +375293958500.

LATE TOXICITY ANALYSIS DURING DIFFERENTLY FRACTIONATED CHEMORADIOTHERAPY FOR HEAD AND NECK CANCER

Parkhomenko L.B., Krutilina N.I.

Belarusian Medical Academy of Postgraduate Education, Minsk, Belarus

Ключевые слова: рак органов головы и шеи, нетрадиционное фракционирование лучевой терапии, поздние лучевые реакции
Keywords: head and neck cancer, altered fractionation radiotherapy, late toxicity

Цель исследования – снизить тяжесть лучевых реакций нормальных тканей у пациентов с местно-распространенным раком полости рта, языка и глотки с помощью разработанного метода химиолучевой терапии в режиме нетрадиционного фракционирования дозы излучения.

Пациенты и методы. В рандомизированное исследование включено 280 мужчин с плоскоклеточным раком полости рта, языка, ротоглотки и гортаноглотки III-IVA,B стадии, пролеченных химиолучевой терапией (ХЛТ) в 2009-2013 годах. В основной группе (139 пациентов) применялась лучевая терапия (ЛТ) в режиме динамического ускоренного гиперфракционирования дозы с сопутствующим бустом в течение 5 недель. Первые 3 недели в режиме гиперфракционирования на опухоль и регионарные лимфатические узлы шеи подводили разовую очаговую дозу (РОД) 1,2 Гр дважды в день. В течение следующих 2 недель применяли режим динамического ускоренного фракционирования дозы с сопутствующим бустом с подведением РОД 1,8 Гр в первую дневную фракцию на опухоль и регионарные лимфатические узлы, и во вторую фракцию – РОД 1,6 Гр локально на опухолевые очаги. Суммарная очаговая доза (СОД) на опухоль составила 70 Гр и 54 Гр на зоны субклинического распространения. Внутривенное введение цисплатина в дозе 100 мг/м^2 в 1 и 22-й дни облучения. В контрольной группе (141 пациент) в течение 7 недель использовалась конвенциональная ХЛТ. С помощью линейно-квадратичной модели была рассчитана биологически эффективная доза (BED), равная 81,7 Гр на опухоль и 62,5 Гр на регионарные лимфатические узлы. Анализируемые группы пациентов полностью сопоставимы по возрасту, стадии заболевания, категориям T и N, степени дифференцировки опухоли, локализации рака в орофарингеальной зоне. Оценка поздних лучевых реакций нормальных тканей проводилась по международной по 5-ти бальной шкале EORTC/RTOG через 3 месяца после окончания курса ЛТ. При оценке однородности групп и лучевых реакций использовался анализ таблиц сопряжённости. Качественные показатели представлены частотами и процентами в группах.

Результаты

Для оценки поздних лучевых повреждений в анализ включены все пациенты, кроме одиннадцати не завершивших курс ЛТ пациентов (4 пациента контрольной группы и 7 пациентов основной группы) по причинам выписки за нарушение больничного режима, отказа от лечения или обострения сопутствующей патологии, а также у 12 пациентов контрольной группы и у 8 пациентов основной группы, т.к. они прожили менее 3 месяцев после завершения ЛТ и не достигли срока оценки поздних лучевых реакций.

При изучении поздних лучевых реакций кожных покровов не было выявлено ни одного случая некроза кожи (4 степень). Для основной группы характерны изменения кожных покровов легкой (1) степени – 75% или отсутствие (0 степень) любых изменений кожи – 21%. Пациенты контрольной группы чаще

всего имели 1-2 степень поздних лучевых реакции кожи – 50,4% и 39,2% соответственно. В этой же группе у 3% пациентов наблюдался выраженный дерматит (3 степень), чего не наблюдалось в основной группе. Различия между группами были статистически значимыми, p<0,001.

Для основной группы характерно статистически значимое снижение реакций подкожной клетчатки с установлением 1 и 0 степени соответственно в 52,4% и 25,8% случаев и отсутствием повреждений 3-4 степени, в отличие от группы контроль, где 3 и 4 степень лучевых повреждений клетчатки наблюдалась в 4,8% случаев, а 1-2 степени зафиксированы в 91% случаев p<0,001.

Развитие фиброза слюнных желез (4 степень) не наблюдалось ни в одной группе. Тяжелые проявление ксеростомии 3 степени наблюдались у 13,6% пациентов группы контроль и только у 1 пациента (0,8%) группы основной. Ксеростомия 0, 1 и 2 степени выявлена соответственно у 2%%, 47,6% и 26,6% пациентов основной группы и в 12%, 40,8%, 33,6% контрольной группы, p<0,001.

Заключение

Химиолучевая терапия в режиме динамического ускоренного гиперфракционирования дозы с сопутствующим бустом улучшает непосредственные результаты химиолучевого лечения пациентов с местно-распространенным раком полости рта, языка и глотки.

Применение разработанного метода ХЛТ приводит к статистически значимому снижению частоты серьезных поздних лучевых повреждений кожи, подкожной клетчатки и слюнных желез, попадающих в зону облучения высокой дозы, по сравнению с конвенциональной ХЛТ у пациентов с местно-распространенным плоскоклеточным раком орофарингеальной зоны.

ПУТИ ОПТИМИЗАЦИИ ТЕРАПИИ БОЛЬНЫХ ПЕРВИЧНОЙ МЕДИАСТИНАЛЬНОЙ В-КЛЕТОЧНОЙ КРУПНОКЛЕТОЧНОЙ ЛИМФОМОЙ (ПМВКЛ)

[1]Виноградова Ю.Н., [2]Рябчикова В.В., [1]Чумаченко А.И., [3]Карягина Е.В., [2]Медведева Н.В., [5]Лучинин А.С., [5]Минаева Н.В., [4]Шнейдер Т.В., [1]Ходжибекова М.М., [1]Ильин Н.В.

[1]Федеральное государственное бюджетное учреждение «Российский научный центр радиологии и хирургических технологий имени академика А. М. Гранова» Министерства здравоохранения Российской Федерации, 197758 Санкт-Петербург, п. Песочный, ул. Ленинградская, д. 70.
[2]Санкт-Петербургское государственное бюджетное учреждение здравоохранения Городская клиническая больница №31, Санкт-Петербург, пр. Динамо, д. 3.
[3]Санкт-Петербургское государственное бюджетное учреждение здравоохранения Городская больница №15, 198205 Санкт-Петербург, ул. Авангардная, д. 4
[4]Государственное бюджетное учреждение здравоохранения Ленинградская областная клиническая больница Министерства здравоохранения Ленинградской области, 194291, Санкт-Петербург, пр. Луначарского, 45-49.
[5]Федеральное государственное бюджетное учреждение науки Кировский научно-исследовательский институт гематологии и переливания крови Федерального медико-биологического агентства России, г. Киров, ул. Красноармейская, 72.

WAYS TO OPTIMIZE THERAPY PRIMARY MEDIASTINAL B-CELL LYMPHOMA (PMBCL)

[1]Vinogradova J.N., [2]Rjabchikova V.V., [1]Chumachenko A.I., [3]Karjagina E.V., [2]Medvedeva N.V., [5]Luchinin A.S., [5]Minaeva N.V., [4]Shnejder T.V., [1]Hodzhibekova M.M., [1]Il'in N.V.

[1]Granov Russian Research Center of Radiology and Surgical Technology of the Russian Federation Ministry of Health. 70, Leningradskaya st., Pesochny, St.-Petersburg,

197758.
[2]St.-Petersburg State Budget Institution of Healthcare «City Clinical Hospital N°31», 3, pr.Dinamo, St.-Petersburg, 197110.
[3]St.-Petersburg State Budget Institution of Healthcare «City Clinical Hospital N°15», 15, Avangardnaya st., St.-Petersburg, 198205.
[4]Leningrad Regional Clinical Hospital, 45-49, pr. Lunacharsky, St.-Petersburg, 194291.
[5] The Federal State-Financed Scientific Institution Kirov Research Institute of Hematology and Blood Transfusion under the Federal Medical Biological Agence, 72, Krasnoarmeyskaya st., Kirov.

Ключевые слова: ПМВКЛ, лучевая терапия, ПЭТ-исследование.
Keywords: PMBCL, radiotherapy, PET study.

[1]Виноградова Юлия Николаевна,
Vinogradova Julia Nikolaevna
e-mail: winogradova68@mail.ru
Тел.: (812) 439-66-30

Актуальность. Сравнительная эффективность схем R-CHOP и R-DA-EPOCH и необходимость применения облучения после первой линии иммунополихимиотерапии (ИПХТ) с учетом результатов промежуточного ПЭТ-исследования с 18F-ФДГ остаются неясными. **Цель** – повышение эффективности лечения больных ПМВКЛ путем рационального использования лекарственного и лучевого компонентов терапии. Материал и методы. Проведен анализ результатов терапии 101 пациента ПМВКЛ (2005-2018гг). 58,4% составляли женщины; средний возраст группы–37,5 лет; медиана наблюдения - 48 мес. 45 пациентов получали R-CHOP, 56–R-DA-EPOCH, лучевую терапию-67 (66,3%) больных. Результаты. Полные ремиссии достигнуты у 94 (93,1%) пациентов, в том числе при комбинированном лечении у 65 из 67 (97,0%) больных; при только лекарственной терапии – у 29 из 34 (85,3%) больных (p <0,02).Первичное прогрессирование заболевания с последующим неблагоприятным исходом было чаще в группе только лекарственной терапии по сравнению с таковым группы химиолучевого лечения(14,7% и 3,0% соответственно,p <0,02).Рецидивов после комбинированного лечения не было; в группе только лекарственной терапии через 34 мес. у 1 больного возник рецидив в средостении (p=0,04).Частота недостаточной эффективности первой линии ИПХТ была в целом одинаковой после R-CHOP (20,0%) или R-DA-EPOCH (30,4%), p>0,1;
анализ отдельно 34 больных, получавших только лекарственное лечение, показал, что необходимость второй линии терапии также одинаково часто встречалась (p=0,08).До лечения у всех 22 обследованных пациентов была выраженная метаболическая активность опухоли.После первой линии ИПХТ отсутствие метаболической активности (DC1-3) наблюдали у 48 (76,2%) из 63 обследованных больных.Все они живы и находятся в ремиссии.У 4 из 15 (26,7%) пациентов с ПЭТ-положительными результатами исследования (DC4-5) после ИПХТ было неблагоприятное течение заболевания, что достоверно хуже по сравнению с таковым ПЭТ-отрицательной группы (100%, p <0,01). 5-летняя общая, беспрогрессивная и безрецидивная выживаемость больных всей группы была 91,6%, 89,9% и 95,5%; при только лекарственной терапии и комбинированном лечении составила: общая–79,6% и 97,0% (p=0,005); беспрогрессивная–77,5% и 97,0% (p=0,005); безрецидивная–92,6% и 100% (p>0,1). Заключение. Непосредственная эффективность схем первой линии ИПХТ была сопоставимой.Отдаленные результаты были лучше при иммунохимиолучевом лечении; наличие ПЭТ-отрицательных данных после первой линии ИПХТ является благоприятным прогностическим признаком. Своевременное проведение лучевой терапии способствует уменьшению системной цитостатической нагрузки.

HDR - БРАХИТЕРАПИЯ В ПЛАНЕ КОМБИНИРОВАННОГО ЛЕЧЕНИЯ РАКА МОЛОЧНОЙ ЖЕЛЕЗЫ В УСЛОВИЯХ COVID19

BRACHYTHERAPY IN TERMS OF COMBINED TREATMENT OF BREAST CANCER WITH COVID19

И.П. Мошуров, Н.В. Коротких, Д.Ю. Каменев, Н.А.Знаткова, М.Б. Васильев, И.Н. Куликова, Д.Д Цыганова, К.Н. Коротких

I.P. Moshurov, N.V. Korotkikh, D.Yu. Kamenev, N.A. Znatkova, M.B. Vasiliev, I.N. Kulikova, D.D. Tsyganova, K.N. Korotkikh

БУЗ ВО «Воронежский областной клинический онкологический диспансер»
Воронежская государственная медицинская университет им. Н.Н. Бурденко
Budgetary Institution of the Healthcare of Voronezh region «Voronezh Regional clinical oncologic dispensary»
N.N. Burdenko Voronezh State Medical university
Ключевые слова рак молочной железы, HDR - брахитерапия

Цель. Сегодня в связи с пандемией COVID19 под новые задачи перестраивается вся система здравоохранения, и особенно в оказании медицинской помощи онкологическим больным. Чтобы лечение и наблюдение всех этих пациентов не прерывалось, а риски инфицирования COVID-19 на любом из этапов были сведены к минимуму, было решено в условиях БУЗ ВО «ВОКОД» использовать в лечении больных РМЖ ускоренное облучение молочной железы.

Пациенты и методы. С марта по июль 2020г в БУЗ ВО ВОКОД в плане комбинированного лечения РМЖ проведена в адъювантном режиме HDR - брахитерапия (Ir192) на аппарате «ГаммаМед плюс». Облучение проведено 8 больным РМЖI-II А стадии заболевания. У всех больных были верифицированы инфильтрирующие протоковые карциномы 1-2 степени злокачественности. Показаниями к проведению брахитерапии при органосохраняющих операциях являлось: первичная опухоль размерами не более 2 см, наличие 1 очага, негативные края резекции (> 2 мм), возраст не ограничен, протоковый рак, отрицательные лимфатические узлы, эстроген-положительный рак.

Использовалось внутритканевое облучение «ложа» удаленной опухоли рака молочной железы, позволяющее снизить риск локального рецидивирования. На первом этапе выполнялось хирургическое лечение. Для четкой визуализации и адекватного определения объема локального облучения обязательно проводилось клипирование ложа удаленной опухоли КТ-контрастной меткой после проведения органосохраняющей операции. На 12-14 день после операции проводилось КТ молочной железы с целью планирования расстановки гибких аппликаторов. После размещения аппликаторов в ткани молочной железы выполнялась компьютерная топометрия с гибкими аппликаторами с целью получения точных визуальных данных для 3D планирования брахитерапии. В планирующей системе BrachyVision™ проводилось оконтуривание на компьютерных срезах, полученных при КТ-топометрии целевого объема, критических органов и тканей. Далее осуществлялось индивидуальное дозиметрическое планирование с формированием облучаемого объема (планирующая программа BrachyVision™).Разовая доза составила 4Гр. Облучение проводили 2 раза в день, с интервалом не менее 6 часов, до суммарной дозы 32 Гр, EQD2 = 42,67 Гр (α/β= 4-5 Гр). На сегодняшний день не существует общепринятых критериев для «хорошей» оценки дозиметрического планирования брахитерапии рака молочной железы. На основе рекомендаций GEC-ESTRO использовались следующие пределы дозы-объема для PTV и органов риска: PTV: V100%≥90%, V150%<65см3, V200%<15 см3. Кожа: D1см3<90%, D0.2см3<100% (Объем кожи определяется как отступ на 5 мм от контура тела).Ипсилатеральное легкое: D0.1см3<60%.Так как доза на сердце, контралатеральную часть молочной железы и легкого низкая, для этих органов пороговое значение не учитывается.

Результаты. Лучевых реакций и осложнений

в данной группе больных не отмечено. Брахитерапия увеличивает поглощенную дозу на ложе опухоли, что способствует уменьшению частоты развития местных рецидивов, лучевых реакций и осложнений. Внутритканевая лучевая терапия методом на место первичной опухоли после органосохраняющей операции, обеспечивает лучшее распределение дозы в объеме облучаемой ткани молочной железы и минимизации дозы на сосуды кожи, критические органы.

Выводы. HDR-брахитерапия на основе современных компьютерных технологий позволяет улучшить результаты органосохраняющего лечения РМЖ, и главное провести радикальную лучевую терапию в короткие сроки, что крайне актуально в период пандемииCOVID19, а также позволяет снизить лучевые реакции и осложнения.

ИСПОЛЬЗОВАНИЕ ПЭТ/КТ С 68GA-PSMA ДЛЯ ТОПОМЕТРИЧЕСКОГО ПЛАНИРОВАНИЯ ЛУЧЕВОЙ ТЕРАПИИ БОЛЬНЫХ РАКОМ ПРЕДСТАТЕЛЬНОЙ ЖЕЛЕЗЫ С РЕЦИДИВАМИ ПОСЛЕ РАДИКАЛЬНОЙ ПРОСТАТЭКТОМИИ

Некласова Н.Ю.[1], Улитин А.М.[1], Виноградова Ю.Н.[1]

E-mail: andreiulitin000@gmail.com,

[1]ФГБУ «Российский научный центр радиологии и хирургических технологий имени академика А.М. Гранова» Министерства здравоохранения Российской Федерации, Санкт-Петербург, Россия, 197758, Санкт-Петербург, поселок Песочный, ул. Ленинградская, д. 70.

68GA-PSMA PET/CT-GUIDED PLANNING OF RADIOTHERAPY IN PATIENTS WITH BIOCHEMICAL RECURRENCE AFTER PROSTATECTOMY

Neklasova N.Ju.[1], Ulitin A.M.[1], Vinogradova Ju.N.[1]

[1]«A.M. Granov Russian Scientific Center of Radiology and Surgical Technologies» Ministry of Health of the Russian Federation, 70 Leningradskaya str., Pesochny, St. Petersburg, 197758, Russian Federation

Ключевые слова
Рак предстательной железы, биохимический рецидив, лучевая терапия
Keywords
Prostate cancer, biochemical recurrence, radiotherapy

Актуальность: Вопросы лечения рецидивов рака предстательной железы (РПЖ) после хирургического лечения остаются нерешенными. Появление новых методов диагностики и лечения ставит перед клиницистами вопрос своевременного и адекватного их применения. Использование ПЭТ/КТ с 68Ga-PSMA позволяет с высокой точностью определять топографию патологических очагов, что является ключевым при проведении «спасительной» лучевой терапии (сЛТ). Начата работа по оценке эффективности и переносимости сЛТ с применением ПЭТ/КТ с 68Ga-PSMA.

Цель: изучить эффективность и переносимость сЛТ у больных РПЖ с рецидивом после хирургического лечения с применением ПЭТ/КТ с 68Ga-PSMA.

Пациенты и методы: Отобрано 10 пациентов после радикальной простатэктомии (РПЭ) с ПСА от 0,5 до 1,5 нг/мл, которым выполнена ПЭТ/КТ с 68Ga-PSMA. В зависимости от патологической стадии и других факторов риска, больные разделены на 2 группы: 1) больные высокого риска, которым проводилось локорегионарное облучение, включающее ложе предстательной железы (ПЖ), тазовые лимфатические узлы и патологические очаги, обнаруженные на ПЭТ/КТ с 68Ga-PSMA, 2) больные промежуточного и низкого риска,

которым проводилось локальное облучение ложа предстательной железы. Облучение проводилось в режиме 3D-конформной ЛТ или ЛТ с модуляцией интенсивности фракционной дозой 2-3 Гр до суммарной очаговой дозы 66-70 Гр на область ложа ПЖ, на область лимфатических узлов до суммарной очаговой дозы 46-50 Гр, на область ПЭТ-позитивных очагов, локализованных вне лимфатических узлов до суммарной очаговой дозы 70 Гр.

Результаты: Все 10 пациентов успешно завершили лечение в полном объеме и с приемлемой токсичностью. Лучевые реакции со стороны прямой кишки (лучевой ректит G1-2) наблюдались у 4 (25%) больных; лучевые реакции со стороны мочевого пузыря (лучевой цистит G1-2) отмечались у 3 (33%) больных. Все острые лучевые реакции были купированы на фоне консервативной терапии и позволили завершить лечение в полном объеме без перерывов. У всех больных наблюдалась положительная динамика ПСА через 5-6 недель после лечения.

Заключение: «Спасительная» лучевая терапия у больных с рецидивами после РПЭ является неотъемлемой частью лечения РПЖ. Применение новых технологий в планировании позволяет с высокой точностью установить топографию патологических зон, стратифицировать больных по группам риска и избирательно увеличить дозу в зоне высокой метаболической активности.

АНАЛИЗ РЕЗУЛЬТАТОВ ТЛД/РФЛД АУДИТОВ МАГАТЭ ДИСТАНЦИОННОГО РАДИОТЕРАПЕВТИЧЕСКОГО ОБОРУДОВАНИЯ В РОССИИ ЗА ПОСЛЕДНИЕ 20 ЛЕТ

Шатёнок М.П.[1], Толкачёв К.В.[1], Моисеев А.Н.[1, 2], Кислякова М.В.[3], Казанцев П.В.[4]
e-mail: m.shatenok@npcmr.ru,

1. Научно-практический клинический центр диагностики и телемедицины Департамента здравоохранения г. Москвы, г. Москва, Россия, 109029, ул. Средняя Калитниковская, д.28, стр.1
2. ООО «МедСкан», г. Москва, Россия, ул. Обручева, 21А
3. Ассоциация медицинских физиков России, г. Москва, Россия, 115478, Каширское ш., д.23
4. МАГАТЭ, г. Вена, Австрия, 1400, Венский Международный центр, а/я 100

THE RESULTS OF IAEA TLD/RPLD POSTAL DOSE AUDITS IN RUSSIA OVER THE LAST 20 YEARS

Shatenok M.P.[1], Tolkachev K.V.[1], Moiseev A.N.[1,2], Kislyakova M.V.[3], Kazantsev P.V.[4]

1. Scientific and Practical Clinical Centre for Diagnostics and Telemedicine, Moscow, Russian Federation, 109029, sr. Kalitnikovskaya str., 28, 1
2. LLC «MedScan», Moscow, Russian Federation, Obrucheva str., 21A
3. Association of Medical Physicists in Russia, Moscow, Russian Federation, 115478, Kashirskoye sh., 23
4. IAEA, Vienna International Centre, PO Box 100, 1400 Vienna, Austria

Ключевые слова: Аудит, Радиотерапия, Лучевая терапия, ТЛД, РФЛД
Keywords: Audit, Radiotherapy, TLD, RPLD

Введение

Общемировой практикой гарантии качества подведения дозы на радиотерапевтических аппаратах является участие во внешних независимых дозиметрических аудитах. Служба почтовых аудитов МАГАТЭ/ВОЗ уже более 50

лет предоставляет сервис проверки поглощенной дозы в воде в опорных условиях для пучков фотонов высоких энергий с помощью термолюминесцентных дозиметров (ТЛД), а с 2017 года – радиофотолюминесцентных дозиметров (РФЛД). В РФ аудиты МАГАТЭ начали проводиться в 1999 году, где Ассоциация Медицинских Физиков России выступила в роли национального координатора.

Цель

Цель работы заключалась в проведении анализа результатов дозиметрических аудитов МАГАТЭ радиотерапевтического оборудования в РФ за последние 20 лет.

Материалы и методы

В качестве исходных данных были использованы результаты аудитов МАГАТЭ, проведенных в РФ с 1999 по 2019 год для пучков медицинских линейных ускорителей электронов (МЛУЭ) и гамма-терапевтических аппаратов.

В соответствии с ежегодно направляемыми в МАГАТЭ заявками, комплекты дозиметров направлялись по почте в медицинское учреждение (МУ), где их облучали в опорных условиях дозой 2 Гр в соответствии с расчетом на системе дозиметрического планирования (СДП). Далее они отсылались обратно в дозиметрическую лабораторию МАГАТЭ для определения полученной ТЛД/РФЛД дозы, сравнения с предписанной дозой и расчёта процентного отклонения. Отклонение в пределах 5 % считалось приемлемым. В случае превышения этого предела происходило дополнительное выяснение причин, а МУ предоставлялись новые комплекты дозиметров для повторного облучения.

Проводился анализ данных, содержащих информацию о годе проведения аудита, энергии пучка, предписанной и измеренной дозах, процентном отклонении, факте повторного облучения, возможной причине отклонений. Оценивался процент пучков с отклонениями в пределах 5% в зависимости от года аудита и энергии пучка.

Результаты

За весь период в аудите приняли участие более 100 МУ на территории РФ. Первичное облучение проведено для 817 комплектов детекторов, из которых 430 облучено на аппаратах 60Co и 387 на МЛУЭ различных энергий. Дополнительно, для прослеживания случаев превышения установленного толерантного уровня в 5 % повторно было проверено 133 пучка, преимущественно пучки 60Co.

Наблюдается рост числа проводимых ежегодно аудитов. Аудит МАГАТЭ проводился для 40 пучков в год в среднем за весь анализируемый период. За последние 5 лет, не учитывая случаи повторного облучения, в среднем ежегодно проводился аудит уже 52 пучков. Количество пучков в год с отклонением более 5 % плавно снижается за период наблюдения. К примеру, если 15-20 лет назад этот параметр достигал 50 %, то за последние 5 лет не превышает 10 %. Обнаружена высокая степень корреляции между снижением доли аппаратов 60Co, участвовавших в аудите, и улучшением результатов аудита. Максимальная доля пучков с неудовлетворительными результатами прохождения аудита приходится на пучки 60Co. Данные результаты могут быть связаны с высокой степенью изношенности парка оборудования, отсутствием персонала с необходимым уровнем квалификации на местах, отсутствием в наличии соответствующего дозиметрического оборудования. Проведен анализ причин неудовлетворительных результатов аудитов. К наиболее часто встречающимся причинам можно отнести: неправильное позиционирование ТЛД/РФЛД при облучении, несовпадение геометрии при расчете на СДП и при облучении, ошибки при расчете мониторных единиц (времени) для отпуска дозы на требуемую глубину. Анализ рабочих листов с ошибками показал, что чаще всего формы заполняются частично, информация об условиях облучения и расчёте дозы либо отсутствует, либо заполнена некорректно.

Заключение

Прослеживается положительная тенденция в результатах аудитов со временем, однако уровень ошибок все ещё остается достаточно высоким по сравнению с другими странами. Для дальнейшего улучшение результа-

тов и повышение качества радиотерапии в целом рекомендуется участвовать в дополнительных независимых аудитах, в том числе с выездом специалистов. Также с учетом усложнения методик (малые поля, модуляция интенсивности) требуется проведение отдельных независимых аудитов, учитывающих физические и клинические особенности этих методик.

СРАВНЕНИЕ ВЫЖИВАЕМОСТИ ОПУХОЛЕВЫХ И НОРМАЛЬНЫХ КЛЕТОК ЧЕЛОВЕКА ПОСЛЕ ПРОТОННОЙ ТЕРАПИИ ВО ФЛЭШ И КОНВЕНЦИОНАЛЬНОМ РЕЖИМАХ

В.В. Мартынова[1], С.В. Акулиничев[1,2], И.А. Яковлев[1], Д.А. Коконцев[1,2], Т.М. Кулинич[3], Н.С. Поженько[2], А.М.Шишкин[3], В.К. Боженко[3]
E-mail: donvaleriia@gmail.com,

[1] ФГБУН Институт ядерных исследований РАН, Москва, Троицк, ул. Физическая 27
[2] ФГБУЗ Больница РАН, Москва, Троицк, Октябрьский пр., 3
[3] ФГБУ Российский научный центр рентгенорадиологии Минздрава России, Москва, ул. Профсоюзная, 86

COMPARISON OF THE SURVIVAL OF TUMOR AND NORMAL HUMAN CELLS AFTER PROTON THERAPY IN FLASH AND CONVENTIONAL MODES

V.V. Martynova[1], S.V. Akulinichev [1,2], I.A. Yakovlev [1], D.A. Kokontsev[1,2], T.M. Kulinich[3], N.S. Pozhenko[2], A.M. Shishkin[3], V.K. Bozhenko[3]

[1] Institute for Nuclear Research of the Russian Academy of Sciences, 27 Fizicheskayast., Troitsk, Moscow, Russian Federation
[2] Hospital of the Russian Academy of Sciences, [3] Oktyabrskiy pr., Troitsk, Moscow, Russian Federation
[3] Federal State Budgetary Institution Russian Scientific Center of Roentgenoradiology of the Ministry of Healthcare of the Russian Federation, 86 Profsoyuznayast., Moscow, Russian Federation.

Ключевые слова
флэш-терапия, протонная терапия, высокая мощность дозы
Keywords
Flash-therapy, proton therapy, high dose rate

На сегодняшний день одним из перспективных направлений лучевой терапии является флэш-терапия. При данном методе осуществляется сверхбыстрая доставка необходимой дозы при мощности дозы на несколько порядков больше, чем при стандартной лучевой терапии. Недавние доклинические исследования показали, что облучение электронами и фотонами во флэш- режиме значительно уменьшает побочные эффекты в нормальных тканях, но для опухолевых клеток оно столь же эффективно, как и облучение в стандартных режимах. Сегодня протонная терапия является передовым методом для лучевого лечения опухолей. Протонная флэш-терапия - это инновационный метод лечения, который включает доставку высокой дозы за очень короткое время и при высокой конформности облучения. На данный момент метод флэш-терапии находится в основном на стадии доклинических испытаний во всем мире. Основная часть наших экспериментов была также поставлена на клеточных культурах.

Цель: определить метаболическую активность онкологических и нормальных клеток после облучения протонами во флэш и конвенциональном режимах

Материалы и методы

Для эксперимента были выбраны два вида онкологических клеток: аденокарцинома толстой кишки человека (HT-29) и рак толстой кишки человека (HCT116). В качестве нормальных клеток были взяты мезанхимальные стволовые клетки (МСК) жировой ткани человека. Необходимо было оценить влияние разных режимов протонного облучения на выживаемость клеток. Всего было три режима облучения: экстремальный флэш-режим с мощностью дозы ($\dot{D}m$) порядка ~1 МГр · с-1, «обычный» флэш-режим $\dot{D}m$ ~ 100 Гр · с-1 и

конвенциональный режим Ḋm< 1 Гр · с-1. Из методов оценки метаболической активности клеток был выбран МТТ-тест, который широко используется для оценки цитотоксичности и выживаемости клеток и включен в большинство протоколов молекулярной биологии и медицины. В качестве красителя использовался желтый тетразол, который восстанавливается в пурпурный формазан в живых клетках. Тест проводился через одни и двое суток после облучения.

Результаты

По результатам экспериментов процент выживания каждого типа опухолевых и нормальных клеток определялся в зависимости от дозы и режима облучения. Через двое суток после облучения наблюдаются более явные эффекты. Выживаемость фибробластов при высоких доза (свыше 20 Гр) при флэш-режиме лучше, чем при конвенциональном режиме (разница более 20 %). У онкологических клеток наименьшая выживаемость в диапазоне до 20 Гр наблюдается при экстремальном флэш-режиме. Но при этом режиме после 30 Гр отсутствует реакция всех видов клеток. Это может быть связано с тем, что реакции при данных дозах невозможно точно фиксировать с помощью МТТ-теста и необходимо проведение дополнительных тестов.

АНАЛИЗ ПОКАЗАТЕЛЕЙ ТОКСИЧНОСТИ ЛУЧЕВОЙ ТЕРАПИИ С РАСШИРЕННЫМ ПОЛЕМ ОБЛУЧЕНИЯ

Жабагина А.С.[1], Адылханов Т.А.[1], Сандыбаев М.Н.[2], Белихина Т.И.[2], Сабеков Е.О.[2], Салыкбаева К.С.[1], Мусина А.Д.[2], Беккали Г.Б.[2], Омарбаева А.С.[1]
контактный e-mail a_zhabagina@mail.ru

1Некоммерческое Акционерное Общество «Медицинский Университет Семей», Семей, Республика Казахстан, ул. Абая Кунанбаева 103.
[2]Центр Ядерной Медицины и Онкологии, Семей, Республика Казахстан, ул. Кутжанова 3.

THE ANALYSIS OF TOXICITY INDICATORS OF RADIATION THERAPY WITH AN EXTENDED FIELD OF EXPOSURE

Zhabagina A.S.[1], Adylkhanov T.A.[1], Sandybaev M.N.[2], Belikhina T.I.[2], Sabekov E.O.[2], Salykbaeva K.S.[1], Musina A.D.[2], Bekkali G.B.[2], Omarbaeva A.S.[1]

[1]Semey Medical University, Non-Commercial Joint-Stock Company, Semey, Kazakhstan, Semey, 103 Abay Kunanbayev Street.
[2]Center of Nuclear Medicine and Oncology, Semey, Kazakhstan, 3 Kutzhanov Street.
ключевые слова

ЛУЧЕВАЯ ТЕРАПИЯ, РАК ШЕЙКИ МАТКИ, ТОКСИЧНОСТЬ

Keywords
Radiation therapy, cervical cancer, toxicity

Актуальность. Учитывая высокий темп роста заболеваемости и смертности рака шейки матки усовершенствование и разработка рациональных подходов лечения больных с местно-распространенным раком шейки матки продолжает оставаться актуальной проблемой современной онкогинекологии. С другой стороны, необходимость проведения профилактической лучевой терапии парааортальных лимфатических узлов при лечении рака шейки матки является широко дискутируемым методом ввиду вероятности возникновения нежелательных токсических эффектов.

Цель исследования. Провести анализ показателей токсичности лучевой терапии с расширенным полем облучения при раке шейки матки.

Методы исследования. Были проанализированы показатели токсичности 20 пациентов с верифицированным диагнозом «Рак шейки матки», 2-3 стадий. Все пациенты получили сочетанную лучевую терапию органов таза и зон регионарного лимфооттока, в виде дистанционного и внутриполостного лучевого компонента, профилактическое облучение парааортальных лимфатических узлов рас-

ширенным полем облучения, а также химиотерапию. Режим фракционирования по 1.8-2.0 Грей/фракция, по 5 фракций в неделю. Суммарная очаговая доза дистанционной лучевой терапии 50 Грей. Параллельно проведена химиотерапия цисплатином из расчета 40 мг на м2 еженедельно 5- 6 циклов. Гематологические и негематологические осложнения оценивались по международной шкале NCI/ CTCAE V.3.0, 2003(National Cancer Institute Common Terminology Criteria for Adverse Events- Национальный Институт Рака - Общие Терминологические Критерии для Побочных Эффектов). Данное научное исследование выполнено в рамках startup НАО «МУС», договор №26 от 23 мая 2018 г.

Результаты. С целью оценки гематологической токсичности было изучено содержание в крови гемоглобина, лейкоцитов и тромбоцитов до начала лечения, а также максимально низкие показатели в период лечения. Средняя концентрация гемоглобина в течение периода лечения составила 103 г/л (SD=17,7). В целом анемия I степени развилась у 55% (11) больных, II степени у 30% (6) больных, III степени у 15 % (3). Анемии IV степени не было. С целью определения острой гематологической токсичности мы также проводили исследование содержания тромбоцитов в периферической крови. Уровень тромбоцитопении во всех случаях был выше 0 степени. Показатели сывороточного креатинина также сохранялись на уровне нормальных значений. Одной из наиболее часто встречающихся реакций была тошнота/рвота, которая в некоторых случаях значительно снижала качество жизни пациентов, способствовала ухудшению общего состояния. У всех больных наблюдалась лейкопения в той или иной степени. Лейкопении IV степени не было.

Выводы. Таким образом, проведенный анализ показателей токсичности лучевой терапии с расширенным полем облучения демонстрирует умеренно выраженные показатели гематологической и не гематологической токсичности, что доказывает клиническую безопасность рассматриваемого метода лучевой терапии при раке шейки матки.

АДДИТИВНЫЕ ТЕХНОЛОГИИ В БРАХИТЕРАПИИ. ОПЫТ ПРИМЕНЕНИЯ В МРНЦ ИМ. А. Ф. ЦЫБА

Михайловский Н.В.[1], Демьянович А.В.[1], Санин Д.Б.[1], Борышева Н.Б.1, Севрюков Ф.Е.1, Иванов С.А.1

МРНЦ им. А.Ф. Цыба – филиал ФГБУ «НМИЦ радиологии Минздрава России», 249036, Российская Федерация, Калужская область, г. Обнинск, ул. Королёва, д. 4
e-mail: nickmikh.mrrc@gmail.com

Брахитерапия, как вид радиотерапии, подразумевает под собой введение источника ионизирующего излучения внутрь пораженного органа или ткани с целью подведения максимальных доз в опухолевый очаг, при этом обеспечивается меньшая, по сравнению с дистанционной лучевой терапией, радиационная нагрузка на критические органы и смежные здоровые ткани. Одним из ключевых моментов такого метода, в соответствии с принципами Парижской системы, является правильное позиционирование в пространстве и времени проводящих каналов (интрастатов) для источников излучения. Для этих целей применяют аппликаторы различного конструктивного исполнения, однако, часто в клинической практике встречаются сложные, нестандартные случаи, связанные с невозможностью применения стандартных аппликаторов, а для некоторых подходов таковые отсутствуют вовсе. В решении этой проблемы может помочь применение метода 3D-принтинга.

Цель. Разработка конструкций и изготовление позиционирующих приспособлений для интрастатов методом послойного наплавления на FDM-принтере.

Материалы и методы. Конструкция позиционирующих аппликаторов разрабатывалась применительно к интрастатам: для штырькового источника калифорния Cf-252, и источника высокой мощности дозы иридия Ir-192

(установка GAMMAMED). Аппликаторы для источников Cf-252 выполнены в двух вариантах: П-образный корпус с направляющими отверстиями в параллельных плоскостях для интрастатов (рак губы), и пластины в форме эллипса (рак языка), оба варианта снабжены крышками, препятствующими выпадению штырьковых источников. Для стандартного гибкого интрастата под источник Ir-192 выполнен аппликатор в форме планки с параллельными направляющими отверстиями, которая, в свою очередь, также является гибкой и обладает памятью формы, что является необходимым условием при установке в ложе крестца при лечении местно-распространенных опухолей малого таза. В качестве материала, из которого изготавливали аппликаторы, использовали биоинертный полимер TPE-S, 3D-принтер для печати – Hercules. Перед клиническим применением аппликаторы подвергали стерилизации оксидом этилена.

Результаты. На данный момент с применением разработанных аппликаторов пролечено: в случае с рецидивными местно-распространенными опухолями малого таза, имеющих латеральную инвазию в стенку малого таза 4 человека (высокомощностная внутриполостная брахитерапия с автоматизированным введением источника Ir-192, в режиме фракционирования 5 Гр в течение пяти дней (СОД 25 Гр)); при использовании источников Cf-252 с раком языка - 5 человек, с раком нижней губы – 4 человека (низкомощностная внутритканевая брахитерапия с ручным введением источников, СОД до 8 Гр по нейтронной компоненте, время облучения от 20 до 57 часов). Во всех случаях процесс облучения длился от одного до пяти дней, однако за это время не было зафиксировано каких-либо изменения положения проводящих интрастатов (отклонения от параллельности или продольного смещения) от первоначально заданных, что, в конечном итоге, позволяет с этой точки зрения повысить эффективность проводимой контактной лучевой терапии.

Заключение. Применение аддитивных технологий в брахитерапии может найти широкое применение как в плане изготовления нестандартных приспособлений для позиционирования источников излучения, так и в плане создания различных фантомов для дозиметрических измерений.

ОБЕСПЕЧЕНИЕ ГАРАНТИИИ КАЧЕСТВА СИСТЕМЫ СВСТ В СОЧЕТАНИИ С СИСТЕМОЙ АКТИВНОГО КОНТРОЛЯ ДЫХАНИЯ ABC

Татарченко М.А.[1,2], Сутыгина Я.Н.[1,2], Сухих Е.С.[1,2], Сухих Л.Г.[2]

1ОГАУЗ «Томский областной онкологический диспансер»
634009, Российская Федерация,
г. Томск, пр. Ленина, 115
2Национальный исследовательский Томский политехнический университет
634050, Российская Федерация,
г. Томск, пр. Ленина, 30
E-mail: sin-masha@mail.ru

CBCT QUALITY ASSURANCE ASSOCIATED WITH ACTIVE BRAETH CONTROL SYSTEM

Tatarchenko M.A.[1,2], Sutygina Ya.N.[1,2], Sukhikh E.S.[1,2], Sukhikh L.G.[2]

1Tomsk Regional Oncology Center
634009, Russia, Tomsk, Lenina ave., 115
2National Research Tomsk Polytechnic University
634050, Russia, Tomsk, Lenina ave., 30
E-mail: sin-masha@mail.ru

Ключевые слова: стереотаксическая лучевая терапия, система активного контроля дыхания, конусно-лучевая компьютерная томография, гарантия качества.

Keywords stereotactic body radiotherapy (SBRT), active breathing coordinator (ABC), cone beam computed tomography (CBCT), quality assurance.

Стереотаксическая лучевая терапия тела (SBRT) – это один из самых перспективных методов лучевой терапии. Главной особен-

ностью этого метода является подведение высоких доз к опухоли при минимальном поражении здоровых тканей, окружающих очаг. Данная процедура является высокоточным неинвазивным методом, что позволяет облучать опухоли, которым не показано хирургическое вмешательство. В половине случаев SBRT применяется в случаях, когда необходимо облучить движущийся орган (например, лёгкие или печень). Для уменьшения экскурсии дыхательных движений в радиотерапевтическом отделении используется система активного контроля дыхания (ABC). Для введения в практику конусно-лучевой компьютерной томографии с учетом активного контроля дыхания необходимо разработать ряд процедур гарантии качества.

Цель исследования. Цель данного исследования состоит в том, чтобы оценить качество и точность процедуры конусно-лучевой компьютерной томографии (CBCT) с управлением системы активного контроля дыхания ABC при разных режимах получения изображений. Сравнение полученного набора снимков происходит между обычным режимом ABC-CBCT (остановка для свободного дыхания и продолжение на задержке), быстрым режимом ABC-CBCT (метод повышающий скорость получения портальных изображений совместно с остановкой для свободного дыхания) и режимом свободного дыхания совместно с CBCT.

Материалы и методы. Процедура CBCT – это метод компьютерной томографии, который можно проводить во время процедуры сеанса лучевой терапии. Эта процедура может успешно применяться для лучевой терапии подвижных опухолей, смещение которых вызвано дыхательными движениями. ABC – это метод управления дыханием, когда пациент вдыхает и выдыхает в пределах установленного порога, после чего баллонный клапан надувается и предотвращает дальнейший вдох или выдох пациента в течение заданного интервала времени. Получение изображений проводится на линейном ускорителе Elekta Synergy (Великобритания) со встроенной kV панелью. Линейный ускоритель позволяет выполнять снимки CBCT в двух калибровочных скоростях гентри: скорость клинической визуализации 3,2°/сек и более медленная скорость 1,6°/сек. Для проведения лучевой терапии с учетом дыхания система оснащается оборудованием ABC для корректировки движения гантри. Клинический алгоритм XVI R4.0 (Elekta, Inc.) используется для реконструкции и регистрации изображений.

Гарантия качества процедуры конусно-лучевой компьютерной томографии с управлением системы активного контроля дыхания заключается в оценке изображений, полученных при разных режимах съемки. Для сравнения и оценки режима сканирования применяется фантом Catphan. Во время работы проведена оценка таких показателей, как однородность изображения, соотношение сигнал-шум, геометрические параметры изображения, артефакты, точность восстановленной интенсивности вокселей и относительная среднеквадратичная ошибка.

Сканирование проводилось в стандартном режиме, с имитацией задержек дыхания и с имитацией режима свободного дыхания. Снимки при имитации свободного дыхания были получены при медленной скорости гантри 1,6°/сек. Обычный режим ABC-CBCT – это режим с номинальным контролем дыхания со скоростью вращения гантри 1,6°/сек с имитацией задержек дыхания (остановка сканирования для свободного дыхания). Быстрый режим ABC-CBCT – это сканирование при котором гантри вращается быстрее со скоростью 3,2°/сек, что позволяет уменьшить количество задержек дыхания.

Результаты и выводы. Обеспечение гарантии качества лучевой терапии, оборудования и дозиметрических систем планирования должно осуществляться в каждом радиологическом отделении. Данные проверки осуществляется на основе физико-дозиметрического обеспечения в соответствии с международными протоколами. Необходимо проводить постоянный мониторинг работы высокотехнологичной аппаратуры, обеспечивающей проведение лучевой терапии. Эти меры позволяют удостовериться в точности и

качестве оказываемой терапии.

ОПЫТ ПРИМЕНЕНИЯ ФТОРАФУРА В КОМБИНИРОВАННОМ ЛЕЧЕНИИ ОПУХОЛЕЙ ГОЛОВЫ И ШЕИ

Н.Г.Семикоз, И.И.Фефелова, С.Ю.Ермилова, Теряник В.Г, Тюменцева Ю.В, Бондарь А.В.

«Донецкий национальный медицинский университет им.М.Горького»
Республиканский онкологический центр им. проф. Г.В.Горького
Для корреспонденции: Ю.В.Тюменцева, Республиканский онкологический центр им. проф. Г.В.Бондаря, tyumentseva81@mail.ua (0713989355)

EXPERIENCE IN THE USE OF FTUOROFUR IN THE COMBINED TREATMENT OF HEAD AND NECK TUMORS

N.G. Semikoz, Yu.V. Tyumentseva, S.Yu. Ermilova V.G. Teryanik, A.V. Bondar.

M. Gorky National Medical University, Donetsk
G.V. Bondar Republican Cancer Center, Donetsk
For correspondence: Yu.V. Tyumentseva, Republican Oncology Center named after Prof. G.V. Bondar, tyumentseva81@mail.ua(0713989355)

Цель работы: Повышение эффективности лучевой терапии при лечении неоперабельных опухолей головы и шеи.
Задачи: Изучить эффективность лучевой терапии с использованием фторафура в качестве радиомодификатора, улучшить качество и продолжительность жизни пациентов с нерезектабельным раком орофарингеальной зоны.
Ключевые слова. Лучевая терапия, комбинированное лечение, радиомодификация, опухоли головы и шеи, фторафур.
Методы: Проведен анализ лечения 46 больных с 3 стадией заболевания T1-2N1M0, T3N0-1M0, 4 стадией заболевания T1-3N2a-2cM0, T4N0-2cM0.
В 1 контрольной группе в составе 20 человек(43.48%), с диагнозами: рак языка- 4, у 6 рак небной миндалины, у 5 -рак слюнных желез, у 4 –рак слизистой дна полости рта, один –рак нижней губы, проводился радикальный курс лучевой терапии РОД 2Гр до СОД 60Гр в 2 этапа лечения с перерывом 2-3 недели.
2 группа-26 пациентов(56.52%).У 10 человек был рак языка, у 5 рак небной миндалины, у 3-х –рак нижней губы, у 4-рак слюнных желез, у 4 –рак слизистой дна полости рта. Лучевую терапию проводили в два этапа РОД 2Гр СОД 60 Гр, на фоне радиомодификации приема фторафура по 800 мг в сутки за 40-60 минут до сеанса, в течение всего курса облучения.
Во второй группе эффективность лечения повысилась на 28 % в виде увеличения числа больных с полной регрессией опухоли, достигнута ремиссия у 42% больных. У 7 больных(27%) удалось перевести неоперабельные формы в операбельные. У 1-го пациента (3.85%) прооперированного после 2-х этапов лучевой терапии на фоне фторафура опухолевых клеток не получено (лучевой патоморфоз).
Выводы: Проведение лучевой терапии на фоне радиомодификации повысило эффективность лучевой терапии, непосредственные результаты лечения, а хорошая переносимость позволила проводить лечение в амбулаторных условиях.

СИНХРОНИЗАЦИЯ ДЫХАНИЯ ПРИ СТЕРЕОТАКСИЧЕСКОЙ ЛУЧЕВОЙ ТЕРАПИИ ПЕРВИЧНЫХ ОПУХОЛЕЙ И ОЛИГОМЕТАСТАЗОВ В ЛЕГКИХ

Новиков С.Н., Антипов Ф.Е., Мельник Ю.С., Канаев С.В., Арсеньев А.И., Пономарева О.И.

ФГБУ «НМИЦ онкологии им. Н.Н. Петрова» Минздрава России, Санкт-Петербург, Россия

RESPIRATORY MOTION MANAGEMENT FOR LUNG STEREOTACTIC BODY RADIATION THERAPY OF PRIMARY TUMORS AND

OLIGOMETASTASES

Novikov S.N., Antipov F.E., Melnik Y.S., Kanaev S.V., Arseniev A.I., Ponomareva O.I.

FSBI «N.N. Petrov NMRC of Oncology» of the Ministry of Healthcare of the Russian Federation
Арсеньев Андрей Иванович, andrey.arseniev@mail.ru

Ключевые слова: немелкоклеточный рак лёгкого; стереотаксическая лучевая терапия, олигометастазы, синхронизация дыхания.
Keywords: non-small cell lung cancer; stereotactic radiation therapy, oligometastases, respiratory motion.

Актуальность: Внедрение скрининговых программ позволяет надеяться на существенное увеличение доли пациентов с ранними формами немелкоклеточного рака лёгкого (НМРЛ). Отдельной проблемой является повышение эффективности лечения пациентов с олигометастатическим поражением легких (ОМПЛ). Стереотаксическая лучевая терапия (СТЛТ) является перспективным методом, позволяющим в короткие сроки производить высокоточную доставку к опухоли высокой дозы излучения с минимальным повреждением окружающих здоровых тканей.
Цель исследования. Оценка непосредственных результатов СТЛТ у больных с НМРЛ и ОМПЛ и сравнительный анализ влияния синхронизации дыхания на объем ITV (internal gross tumour volume - внутренний объём опухоли).
Материалы и методы: СТЛТ в качестве единственного локального метода лечения проведена у 62 больных, из них 54.84% (n=34) пришлось на пациентов с ранним НМРЛ (I-IIA стадия; T1-2N0M0) и 45.16% (n=28) на ОМПЛ. При расположении опухолевого очага в периферических отделах легкого, на расстоянии не менее 2 см от структур средостения, главных и долевых бронхов, магистральных сосудов и грудной стенки использовался режим РОД=20Гр до СОД=60Гр за 3 фракции, в остальных случаях - РОД=13,5Гр до СОД=54Гр за 4 фракции. Перед каждым сеансом СТЛТ с помощью КТ в конусном пучке линейного ускорителя (CBCT), осуществлялся контроль положения мишени и её смещения в конце сеанса облучения. В последующем выполнялось 4D моделирование с синхронизацией и без дыхательного цикла с облучением.
Результаты: Средняя величина смещения мишени в вертикальном продольном и латеральном направлениях составила 2,5 мм; 3,2мм и 1,7 мм, соответственно. При сопоставлении дозиметрических планов СТЛТ, синхронизированной с дыханием и без синхронизации, установлено что средние отличия в объемах облученного ипсилатерального легкого составили: V20 – 0.5% (0-1,3%), V10 – 1.3% (0-3%) и оказались статистически не значимыми (p>0,05). Локальный контроль (ЛК) после проведения СТЛТ при НМРЛ составил 94.12% (n=32), а при ОМПЛ - 92.86% (n=26). Клинически значимых ранних и поздних лучевых реакций, и осложнений не зафиксировано. Медиана выживаемости не достигнута.
Выводы: Использование СТЛТ при раннем НМРЛ и ОМПЛ характеризуется значительной эффективностью и безопасностью, позволяя добиваться весьма высоких показателей ЛК при отсутствие существенных осложнений. В ряде случаев, при проведении СТЛТ возможно облучение на протяжении всего дыхательного цикла без синхронизации с дыханием, что не приводит к существенному увеличению лучевой нагрузки на оставшийся объем легкого.

ПОСЛЕОПЕРАЦИОННАЯ ЛУЧЕВАЯ ТЕРАПИЯ В ЛЕЧЕНИИ МЕСТНОРАСПРОСТРАНЕННОГО НЕМЕЛКОКЛЕТОЧНОГО РАКА ЛЁГКОГО

Арсеньев А.И., Канаев С.В., Новиков С.Н., Гагуа К.Э., Барчук А.А., Антипов Ф.Е., Нефедов А.О., Тарков С.А., Аристидов Н.Ю.

ФГБУ «НМИЦ онкологии им. Н.Н. Петрова» Минздрава России, Санкт-Петербург, Россия

POSTOPERATIVE RADIOTHERAPY FOR THE TREATMENT OF LOCALLY ADVANCED NON SMALL CELL LUNG CANCER

Arseniev A.I., Kanaev S.V., Novikov S.N., Gagya K.E., Barchuk A.A., Antipov F.E., Nefedov A.O., Tarkov S.A., Aristidov N.Y.

FSBI «N.N. Petrov NMRC of Oncology» of the Ministry of Healthcare of the Russian Federation
Арсеньев Андрей Иванович,
andrey.arseniev@mail.ru

Ключевые слова: немелкоклеточный рак лёгкого; послеоперационная лучевая терапия.

Актуальность. Совершенствование хирургических вмешательств при местнораспространенном (IIIA/N2) немелкоклеточном раке лёгкого (НМРЛ), внедрение систематической лимфодиссекции по принципиальным соображениям, появление эффективных химиопрепаратов неоднократно заставляли возвращаться к оценке роли адьювантной (послеоперационной) лучевой терапии (Postoperative Radiation Therapy - PORT) в борьбе за улучшение отдаленных результатов лечения у этих больных. Сложность интерпретации результатов комбинированного лечения во многом обусловлена гетерогенностью группы больных НМРЛ с метастазами в ипсилатеральных лимфоузлах средостения.
Цель исследования. Оценить эффективность, безопасность и целесообразность использования PORT у пациентов НМРЛ IIIA/N2.
Пациенты и методы. Данные о 232 больных НМРЛ IIIA/N2, которым проводилось либо только хирургическое лечение (n=114), либо комбинированное лечение (n=118) – PORT классическим фракционированием (РОД 2,0Гр 5 раз в неделю) до СОД 50-55Гр.
Результаты. Анализ полученных данных показал, что проведение PORT статистически значимо улучшает общую выживаемость – как 1-годичную (46,6% против 76,7%), так 3-летнюю (19,3% против 31,3%), и 5-летнюю выживаемость (14,7% против 19,7%) (p=0,01). Комбинированное лечение позволило в 2,5 раза снизить долю локорегионарных рецидивов с 7,6% до 2,7% (p=0,005). Адьювантная лучевая терапия у 22,5% сопровождалось лучевыми реакциями, в частности у 7,7% больных отмечены эзофагиты и у 14,8% - сердечно-сосудистые нарушения. У 4,6% пациентов ввиду выраженных функциональных нарушений облучение проведено по расщепленному типу в 2 этапа с интервалом в 3-4 недели, что позволило свести к толерантному уровню лучевые нагрузки на окружающие ткани.
Заключение. PORT позволяет значимо увеличить выживаемость и уменьшить частоту местных рецидивов при НМРЛ IIIA/N2. Однако при определении тактики лечения следует учитывать и возможное отрицательное воздействие облучения на смежные критические структуры (пищевод, нормальная легочная ткань, сердечная мышца, спинной мозг). Решение задачи улучшения результатов комбинированного лечения лежит на пути использования современной высокотехнологичной аппаратуры, совершенствования систем планирования, методик подведения доз облучения, режима фракционирования, что позволит добиться максимально интенсивного воздействия на очаги поражения при наименьшем повреждении окружающих здоровых тканей.

ВЫСОКОДОЗНАЯ ВНУТРИПРОСВЕТНАЯ БРАХИТЕРАПИЯ, ДИСТАНЦИОННАЯ ЛУЧЕВАЯ ТЕРАПИЯ И СИСТЕМНОЕ ЛЕЧЕНИЕ ПРИ ОПУХОЛЯХ ЦЕНТРАЛЬНЫХ БРОНХОВ И ТРАХЕИ

Арсеньев А.И., Канаев С.В., Новиков С.Н., Гагуа К.Э., Барчук А.А., Антипов Ф.Е., Нефедов А.О., Тарков С.А., Аристидов Н.Ю.

ФГБУ «НМИЦ онкологии им. Н.Н. Петрова» Минздрава России, Санкт-Петербург, Россия

COMBINED HIGH-DOSE-RATE ENDOBRONCHIAL BRACHYTHERAPY, EXTERNAL BEAM RADIOTHERAPY

AND SYSTEMIC TREATMENT FOR THE MANAGEMENT OF CENTRAL BRONCHIAL AND TRACHEAL TUMORS

Arseniev A.I., Kanaev S.V., Novikov S.N., Gagya K.E., Barchuk A.A., Antipov F.E., Nefedov A.O., Tarkov S.A., Aristidov N.Y.

FSBI «N.N. Petrov NMRC of Oncology» of the Ministry of Healthcare of the Russian Federation
Арсеньев Андрей Иванович,
andrey.arseniev@mail.ru

Ключевые слова: высокодозная брахитерапия, сочетанная лучевая терапия, опухоли бронхов и трахеи.

Актуальность: опухолевое поражение центральных бронхов и трахеи при первичных и метастатических опухолях - актуальная проблема современной онкологии, определяющая низкое качество жизни и неудовлетворительных результаты лечения у значительного числа онкологических больных.

Цель исследования: улучшение непосредственных и отдаленных результатов лечения пациентов с опухолевым поражением воздухоносных путей и улучшение качества их жизни.

Пациенты и методы: внутрипросветная высокодозная брахитерапия (ВБТ) использована в лечении 136 больных, разделившихся на 4 группы: 1) как самостоятельный метод – у 38 (27.9%) пациентов; 2) с последующим проведением дистанционной лучевой терапии (сочетанная лучевая терапия – СЛТ) – у 36 (26,5%); 3) ВБТ в комбинации с химиотерапией – у 42 (30,9%) и 4) СЛТ в комбинации с химиотерапией (ХТ) – 20 (14,7%). У 72 (52,9%) пациентов предварительно были произведены эндотрахеобронхиальные операции (ЭТБО) в условиях ригидной бронхоскопии с целью реканализации просвета для обеспечения доставки аппликатора с изотопом к зоне интереса. ВБТ проводилась с источником иридия-192 (5-10 Кюри) до суммарной очаговой дозы 21-28 Гр, в режиме 1 раз в неделю по 7 Гр. Дистанционная ЛТ выполнялась в режиме обычного фракционирования РОД 2Гр 1 раз в сутки до СОД 55-60 Гр. При проведении ХТ применялись современные схемы.

Результаты: Проведение ЭТБО обеспечило полное восстановление проходимости дыхательных путей у 27,5% больных, частичное до 2/3 первоначального диаметра –36,0%, до 1/2 - у 28,1% и до 1/3 – у 8,5% больных с устранением явлений дыхательной недостаточности, либо переводом их в компенсированную форму. Нелетальные осложнения отмечены у 7,4% при III-IV степенях стеноза. Проведение ВДБ позволило достичь объективного ответа и контроля симптомов при IIIA стадии в 93,1%, при IIIB – в 88,4%, а при IV – в 71,4%. В целом, без лечения медиана выживаемости (МВ) не превышала 3 мес., после только ЭТБО – 4 мес., при ВБТ достигала 14 мес., СЛТ - 14,5 мес., а СЛТ с ХТ – 16,3 мес. ($p<0,001$). Своевременное проведение комбинированного лечения позволило существенно снизить число нестабильных реканализаций и избежать стентирования дыхательных путей – с 30% до 3,3%. У 7,2% больных проведение ВБТ дало возможность в последующем произвести радикальное хирургическое вмешательство и добиться увеличения МВ до 23,5 мес.

Заключение: Предлагаемое комплексное лечение опухолевых поражений центральных бронхов и трахеи отличается эффективностью, безопасностью, экономической приемлемостью, что позволяет добиться увеличения продолжительность жизни пациентов и улучшить её качество.

СТЕРЕОТАКСИЧЕСКАЯ ЛУЧЕВАЯ ТЕРАПИЯ ПРИ ПЕРИФЕРИЧЕСКОМ РАКЕ ЛЕГКИХ

STEREOTACTIC RADIOTHERAPY FOR PERIPHERAL LUNG CANCER

Черниченко А.В., Мещерякова И.А., Плавник Р.Н.
Chernichenko A.V., Mescheryakova I.A., Plavnik R.N.

Московский научно-исследовательский онкологический институт им.П.А.Герцена – филиал ФГБУ «Национальный медицинский исследовательский центр радиологии» Минздрава России, Москва, Россия (генеральный директор – академик РАН А.Д.Каприн)
125284 Москва, 2-й Боткинский проезд, д.3

Ключевые слова: радиотерапия, рак легкого
Key words: radiotherapy, lung cancer

Цель - повышение эффективности лучевого лечения больных немелкоклеточным периферическим раком легких за счет эскалации дозы в очаге с использованием дистанционной стереотаксической лучевой терапии (СТЛТ).
Материал и методы. Представлены результаты лучевого лечения 33 больных, которым проведена СТЛТ по поводу первичного немелкоклеточного периферического рака легких. По сопутствующим заболеваниям все пациенты были признаны неоперабельными. Возраст от 54 до 87 лет (медиана 73 года). Мужчин 26 (78,8%), женщин 7 (21,2%). Морфологически: плоскоклеточный рак у 11 (33,3%), аденокарцинома – у 21 (63,6%), адено-плоскоклеточный – у 1 (3,0%). По распространенности процесса (8 редакция классификации TNM): Ia – 12 (36,3%); Ib – 10 (30,3%); IIa – 2 (6,1%); IIb – 9 (27,3%). Первично множественный синхронный или метахронный (ПМСР или ПММР) рак установлен у 8 больных, из них у 5 первично множественный рак легких. Объем облучения формировали по принципу GTV=CTV➔PTV. Минимальный PTV – 22см^3, максимальный PTV - 128см^3. У 23 (69,7%) больных PTV < 50 см^3, у 10 (30,3%) - PTV > 50 см^3. СТЛТ проводили ежедневно 5 раз в неделю, РОД-15Гр до СОД 45-60Гр, BED10=94-125Гр. Все сеансы СТЛТ проводили на ускорителях Elekta на вдохе с использованием системы контроля дыхания ABC. Положение мишени в объеме (XVI) определяли перед каждой фракцией облучения.
Результаты. Все пациенты завершили курс лечения в соответствии с планом, без признаков лучевых реакций и осложнений. За период наблюдения 6 – 60 месяцев (медиана – 23 месяца) признаков продолженного роста или рецидива в зоне полей облучения не выявлено ни у одного больного. При обследовании через 3 месяца после лечения резорбция опухоли >75% отмечена у 28/33 (84,9%) больных (при PTV < 50 см^3 – у 22/23 (95,7%), при PTV > 50 см3 – у 6/10 (60,0%)). Пневмониты в сроки 1-12 месяцев после лечения RTOG1 выявлены у 13/33 (39,4%) больных, из них при объеме PTV < 50 см^3 - у 4/23 (17,4%), а при объеме PTV > 50 см^3 – у 9/10 (90,0%) пациентов. Пневмонит RTOG2 – у 1/33 (3,0%) больного. Общая выживаемость (без учета пациентов с ПММР и ПМСР) 1 год – 96,0%, 3 года – 66,7% .
Заключение. СТЛТ при периферическом раке легких расширяют показания к радикальному лучевому лечению. Сегодня СТЛТ периферического рака легких является методом выбора у функционально неоперабельных больных. Уровень BED10=94-125Гр обеспечивает стойкий локальный контроль, и, соответственно, качество жизни пациентов.
Черниченко Андрей Вадимович – chernandr@mail.ru - Chernichenko Andrei

АНАЛИЗ РАННЕЙ И ПОЗДНЕЙ ТОКСИЧНОСТИ ПРИ ПРИМЕНЕНИИ

3D-ПЛАНИРОВАНИЯ НА ЭТАПЕ БРАХИТЕРАПИИ РАКА ШЕЙКИ МАТКИ. ОСНОВЫ ИДЕНТИФИКАЦИИ, ПРОФИЛАКТИКИ И ТЕРАПИИ

Андреева О.Б.[1], Адылханов Т.А.[1], Закирова Р.Т.[2], Сабеков Е.О.[2], Карнакова Н.Ю.[2], Беккали Г.[2], Жумаканова Н.С., Камзина Г.С.

Координирующий автор: Андреева Ольга Борисовна - докторант PhD, ассистент кафедры клинической и радиационной онкологии НАО «Медицинский университет Семей», врач-онколог Центра ядерной медицины и онкологии г. Семей, контакты: andreyeva.olga@mail.

[1] НАО «Медицинский университет Семей», г. Семей, Республика Казахстан, ул. Абая, 103;
[2] Центр ядерной медицины и онкологии г. Семей, Республика Казахстан, ул. Кутжанова, 3.

ANALYSIS OF EARLY AND LATE TOXICITY USING 3D PLANNING AT THE STAGE OF CERVICAL CANCER BRACHYTHERAPY. BASICS OF IDENTIFICATION, PREVENTION AND THERAPY

O.Andreyeva[1], T.Adylkhanov[1], R.Zakirova[2], E.Sabekov[2], N.Karnakova[2], G.Bekkali[2], N.Zhumakanova[1], G.Kamzina[1]

[1] Semey Medical University, Semey city, Republic of Kazakhstan, Abay st.,103;
Center for Nuclear Medicine and Oncology, Semey city, Republic of Kazakhstan, Kutzhanova st., 3.

Ключевые слова: рак шейки матки, лучевая терапия, 3D-планирование, брахитерапия
Keywords: cervical cancer, radiation therapy, 3D planning, brachytherapy

Актуальность: Актуальной проблемой на сегодняшний день является вероятность возникновения лучевых реакций (ЛР) со стороны органов, смежных с маткой. ЛР, в свою очередь, зависят от многих факторов и имеют различную степень выраженности, что обосновывает необходимость дальнейшего изучения этой проблемы и исследование путей их решения. Только комплексное решение этой задачи с учетом особенностей опухолевого процесса путем оптимизации лучевой терапии (ЛТ) дает возможность повысить качество жизни пациентов с раком шейки матки (РШМ), которым было проведено лечение. Существует взаимосвязь между возникновением постлучевых реакций и режимами фракционирования, а также величиной суммарной поглощенной дозы, объема облучаемых тканей, сопутствующих заболеваний органов, находящихся в зоне облучения, что в совокупности обусловливает потребность осуществлять своевременную коррекцию ЛР различной степени.

Цель: улучшить результат лечения пациенток со злокачественными новообразованиями шейки матки путем усовершенствования методов профилактики и лечения лучевых реакций.

Материалы и методы: За период с 2018 года по настоящее время на базе Центра ядерной медицины и онкологии было пролечено 22 пациентки с плоскоклеточной карциномой шейки матки IIB и IIIB стадий в рамках научно-исследовательской работы при поддержке Комитета науки МОН РК (ИРН AP05130969), которые вошли в основную группу - это пациентки, которым была проведена ЛТ с 3D-планированием сеансов брахитерапии. Контрольная группа была взята ретроспективно в отношении 1:2 и составила 44 пациентки с ЛТ с 2D-планированием. Оценка ранних (n=22; n=44) и поздних (n=18; n=36) ЛР проводилась с помощью международных шкал: RTOG/EORTC “Toxicity criteria of the Radiation Therapy Oncology Group (RTOG) and the European Organization for Research and Treatment of Cancer (EORTC) и Национального института рака США (Common Terminology Criteria for Adverse Events v3.0- CTCAE V3.0).

Результаты: В настоящем исследовании средний возраст пациенток основной группы составил 56,0±12,8 лет, в контрольной группе -55,4±13,2. предварительная оценка проявле-

ний токсичности в исследуемых группах показала, что пациентки основной группы имели более низкий процент ранних гематологических реакций: так развитие анемии, лейкопении и тромбоцитопении, наблюдались у 8 (36,4%), 9 (40,9%) и 6 (27,3%) женщин основной группы, тогда как в группе контроля были диагностированы в 17 (38,6%), 19 (43,2%) и 11 (25,0%) случаях соответственно. Диспепсические нарушения встречались одинаково часто в исследуемых группах: в группе с 3D-IGBT в 5 (22,7%) случаев, а в группе контроля у 10 (22,7%) женщин. При оценке токсичности со стороны органов риска в раннем и позднем периодах лучевые реакции легкой степени (I-II) были диагностированы преимущественно в основной группе. Тогда как реакции III степени наблюдались исключительно в группе контроля: в раннем периоде у 5 (11,36%) женщин развился ректит, а у 6 (13,6%) пациенток цистит, со стороны влагалища реакция III степени развилась у 4 (5,0%) женщин.

Обсуждение результатов. Благодаря совершенствованию методов ЛТ мы достигаем значительного расширения терапевтического промежутка лучевого воздействия без увеличения риска развития ЛР. Кроме этого, обязательным элементом профилактики проявления ЛР является коррекция соматического статуса больных, которая проводится как на этапе подготовки, так и вовремя и после поведенного лечения. Улучшение общего состояния пациента достигается путем назначения препаратов, регулирующих функцию кишечника и мочевыводящих путей, а также благодаря включению в схему лечения витаминов, ферментов и медикаментов, улучшающих кровоток и обладающих противовоспалительным и антиоксидантным действием.

Выводы: Таким образом, при сравнительном анализе ранних и поздних постлучевых реакций частота и степень выраженности местных ЛР различалась: так со стороны органов риска в группе контроля были установлены ЛР III степени, в то время как у пациенток основной группы реакции III степени зарегистрированы не были. Применение 3D-планирования сеансов брахитерапии, а также использование расчетов с помощью линейно-квадратической модели и анализом гистограммы доза-объем (DVH) в совокупности позволяют вычислять биологически эффективные дозы как для клинического объема опухоли, так и для окружающих здоровых органов и тканей. Важно отметить, что при составлении индивидуального плана лечения женщины с РШМ следует принимать во внимание все факторы, влияющие на развитие ЛР. Безусловно значимым компонентом профилактики формирования постлучевых реакций считается коррекция соматического статуса и иммунитета у больных еще до начала ЛТ, а также назначение по показаниям различных медикаментозных средств. Данные мероприятия необходимо проводить также во время облучения и в ближайший период после его завершения.

ВЫСОКОМОЩНОСТНАЯ БРАХИТЕРАПИЯ РАКА ПРЕДСТАТЕЛЬНОЙ ЖЕЛЕЗЫ ПРОМЕЖУТОЧНОГО И НЕБЛАГОПРИЯТНОГО ПРОГНОЗА В ПЛАНЕ СОЧЕТАННОГО ЛУЧЕВОГО ЛЕЧЕНИЯ

Каменев Д.Ю.[1], Мошуров И.П.[1], Знаткова Н.А.[2], Коротких Н.В.[1], Куликова И.Н.[2]

Воронежский государственный медицинский университет им. Н.Н. Бурденко, кафедра онкологии и специализированных хирургических дисциплин ИДПО, ул. Студенческая д.101. г. Воронеж
БУЗ ВО «Воронежский областной клинический онкологический диспансер», ул. Вайцеховского д. 42, г. Воронеж
E-mail: kamenev_dmitrii@mail.ru

Актуальность. РПЖ является актуальной проблемой и занимает 2 место по частоте среди онкологических болезней у мужчин в мире. Смертность от данного заболевания в Воронежской области занимает 5 место и соста-

вила в 2018г 20,43 на 100 тыс. населения (РФ 18,46). Высокие показатели заболеваемости и смертности РПЖ ставят задачи применения высокоточных и эффективных методов лечения. На сегодняшний день лучшие результаты лечения РПЖ показывает брахитерапия в сочетании с конформной лучевой терапией.

Цель. Показать эффективность сочетанного лучевого лечения пациентов РПЖ на примере Воронежской области.

Материалы и методы. В БУЗ ВО «ВОКОД» с февраля 2013г по январь 2020г пролечено 396 пациента с локализованной и местно-распространенной формой РПЖ. Из них 55,7% имели промежуточный риск прогрессирования, 44,3% - высокий. Морфология опухоли – ацинарная аденокарцинома с индексом по шкале Глисон менее или равно 8, максимальный поток мочеиспускания менее или равно 15 мл/с, V железы не превышал 50 см3, ПСА менее 50 нг/мл. Средний возраст пациентов составил 62,8±4,2 года. Все пациенты получали сочетанное лучевое лечение состоящее из 2-х фракций HDR-брахитерапии в суммарной дозе 20Гр Ir192 и 3D конформной лучевой терапией в дозе 46Гр.

Результаты. При лечении пациентов с применением технологий сочетанной лучевой терапии лучевых осложнений III-IV стадии по шкале EORTC/RTOG(1995г) не отмечалось. У 82% пациентов в раннем послеоперационном периоде отмечалась гематурия, купированная консервативной гемостатической терапией. У 15 (3,67%) больных развилась ОЗМ, купированная в 12 случаях консервативно, путем длительной катетеризации мочевого пузыря и консервативной терапией. В 3 случаях– наложена эпицистостома на срок от 3 до 5 месяцев. Постлучевой ректит II стадии по шкале EORTC/RTOG(1995г) развился у 2(0,51%) пациента. Лучевых циститов отмечено не было. Ближайшие результаты оценивались каждые 3 месяца после лечения: уровень ПСА снизился и сохранялся на уровне 0-1,5 нг/мл. За данный период наблюдений канцерспецифическая выживаемость составила 100%. Безрецидивная выживаемость в группе сочетанного лучевого лечения составила для пациентов с умеренным риском 96,6% с высоким 91,4%.

Выводы. Сочетанное лучевое лечение является высокоэффективным методом лечения РПЖ промежуточного и высокого риска прогрессирования. Данный метод позволяет концентрировать максимальные дозы облучения непосредственно на опухолевый очаг, при минимизации воздействия на критические органы и ткани.

Ключевые слова: рак предстательной железы, HDR – брахитерапия, дистанционная лучевая терапия.

МЕТОД ЭКСПЕРИМЕНТАЛЬНОГО ИССЛЕДОВАНИЯ ВЛИЯНИЯ ИНТРАФРАКЦИОННОГО ДВИЖЕНИЯ ЦЕЛЕВОГО ОБЪЕМА НА ДОЗОВЫЕ РАСПРЕДЕЛЕНИЯ В ПРОТОННОЙ ТЕРАПИИ СКАНИРУЮЩИМ ПУЧКОМ

Белихин М.А.[1,2], Жоголев П.Б.[1], Исмаилова А.А.[3], Пряничников А.А.[1,2], Чашурин В.И.[1], Черняев А.П.[2], Шемяков А.Е.[1]
e-mail: mikhailbelikhin@yandex.ru

[1]Физический институт им. П.Н. Лебедева Российской академии наук, Физико-технический центр, Протвино, Россия, Академический проезд, д. 2.
[2]Московский государственный университет им. М.В. Ломоносова, Москва, Россия, ул. Ленинские горы, д. 1.
[3]Национальный исследовательский ядерный университет «МИФИ», Москва, Россия, Каширское шоссе, д. 31.

A METHOD FOR EXPERIMENTAL RESEARCH OF THE EFFECT OF INTRAFRACTION

TARGET MOTION ON DOSE DISTRIBUTIONS IN SCANNED BEAM PROTON THERAPY

Belikhin M.A.[1,2], Zhogolev P.B.[1], Ismailova A.A.[3], Pryanichnikov A.A.[1,2], Chashurin V.I.[1], Chernyaev A.P.[2], Shemyakov A.E.[1]

[1]P.N. Lebedev Physical Institute of the Russian Academy of Sciences, Physical-technical center, Protvino, Russia, pr-d Akademicheskiy, d. 2.
[2]Lomonosov Moscow State University, Moscow, Russia, ul. Leninskie Gory, d. 1.
[3]National Research Nuclear University MEPhI (Moscow Engineering Physics Institute), Moscow, Russia, sh. Kashirskoe, d. 31.

Ключевые слова: протонная и ионная терапия, интрафракционное движение опухоли, динамический водный фантом.
Keywords: proton and ion therapy, intrafraction tumor motion, dynamic water phantom.

Расширение области применения протонной терапии на локализации грудной клетки и брюшной полости сопровождается рядом сложностей, связанных со значительным влиянием интрафракционного движения опухоли и окружающих ее органов, обусловленного в наибольшей степени дыханием пациента, на дозовые распределения, которые формируются в режиме активного сканирования. Экспериментальные исследования in vitro степени этого влияния позволят адекватно оценить глубину проблемы интрафракционного движения в протонной терапии, обоснуют необходимость, целесообразность и границы применения тех или иных методов контроля и компенсации движения, а также обеспечат формирование подхода к верификации и доказательству клинической эффективности этих методов.

Целью данной работы является разработка метода качественного и количественного экспериментального исследования влияния движения целевого объема на дозовые распределения в протонной терапии сканирующим пучком.

Разработанный метод заключается в сравнительном анализе дозовых полей, полученных при облучении мишени специализированного динамического водного фантома пучком протонов в режиме активного сканирования в состояниях покоя и движения при различных траекториях и параметрах движения. Для реализации метода был разработан прототип компактного однокоординатного динамического водного фантома с рабочим объемом 300x150x200 мм, оптимизированный под работу с комплексом протонной терапии «ПРОМЕТЕУС», ЗАО «ПРОТОМ». Данный фантом позволяет моделировать в различных режимах движение тканеэквивалентной мишени в водной среде, эквивалентное движению, индуцированному дыханием. Модель движения построена на основе цикла естественного дыхания, состоящего из фаз вдоха, выдоха и паузы дыхания, в наиболее простом случае описывается линейными функциями и учитывает случайные флуктуации всех параметров движения. Описание модели движения производится путем установки ее параметров: длительностей фаз вдоха, выдоха, паузы дыхания в диапазоне от 0,3 до 3,0 с, амплитуды в диапазоне от 1,0 до 20,0 мм с точностью 0,1 мм и их среднеквадратичных отклонений в диапазоне от 0 до 10 %. Мишени различного назначения, изготовленные из оргстекла и PLA-пластика, оптимизированы под работу с ионизационными камерами PTWTM PinPoint 3D Chamber 31022 и дозиметрическими пленками GAFCHROMICTM EBT-3. Также предусмотрены возможности совместной работы с различными системами контроля движения опухоли, моделирования расфазировки между движением поверхности грудной клетки и опухоли и управления движением мишени внешним сигналом дыхания в реальном времени.

Таким образом, разработка данного метода и необходимого для его реализации оборудования представляет собой основу для масштабных исследований влияния интрафракционного движения опухоли на дозовые распределения в протонной терапии сканирующим пучком. Такие исследования, в частности, позволят выявить зависимости однородности дозы в пределах целевого объема

от размеров опухоли, амплитуды, траектории и временных параметров ее движения, от характеристик системы развертки пучка, а также оценить эффективность методов контроля и компенсации движения в лабораторных условиях без участия пациентов.

СРАВНИТЕЛЬНАЯ ОЦЕНКА ЭФФЕКТИВНОСТИ КОНФОРМНОЙ И КОНВЕНЦИОНАЛЬНОЙ ЛУЧЕВОЙ ТЕРАПИИ В САМОСТОЯТЕЛЬНОМ РЕЖИМЕ У БОЛЬНЫХ РАКОМ ВУЛЬВЫ

Беседина Е.Л., Мошуров И.П., Знаткова Н.А., Ханина Л.Е., Садчикова Д.С., Саприна И.А., Цыганова Д.Д.

Место работы: БУЗ ВО «Воронежский областной клинический онкологический диспансер»
394036, Российская Федерация, Воронеж, ул. Вайцеховского, 4
e – mail: el.besedina@gmal.com

COMPARATIVE ASSESSMENT OF EFFECTIVENESS OF CONVENTIONAL AND CONFORMAL RADIATION THERAPY OF IN AN INDEPENDENT MODE IN PATIENTS WITH CANCER OF THE VULVA

Besedina E.L., Moshurov I.P., ZnatkovaN.A., Khanina L.E., Sadchikova D.S., Saprina I.A., Tsyganova D.D.

Budgetary Institution of Healthcare of the Voronezh region Voronezh Regional Clinical Oncology Dispensary
394036, Russian Federation, Voronezh, Vaytsehovskogostreet, 4
e – mail: el.besedina@gmal.com

Ключевые слова: рак вульвы, конвенциональная лучевая терапия, конформная лучевая терапия.
Keywords: cancer of the vulva, conventional radiation therapy, conformal radiation therapy.

Цель. Сравнительный анализ проведения конформной и конвенциональной лучевой терапии в самостоятельном режиме у больных раком вульвы с I – III стадией заболевания.
Материалы и методы. В Воронежском областном клиническом онкологическом диспансере с 2016г. по 2018г. получали лучевую терапию в самостоятельном режиме 36 пациенток с раком вульвы. Пациенты в зависимости от метода лечения были разделены на 2 группы, идентичные по стадии и морфологической верификации. I группа – 19 пациенток (n=19) получали конформную лучевую терапию на линейном ускорителе ELEKTA «Agility», II группа - 17 пациенток (n=17) получали конвенциональную лучевую терапию на гамма – терапевтическом аппарате «THERATRON». Морфологическая структура опухоли - плоскоклеточный ороговевающий рак. Средний возраст пациенток составил 68,9 лет. Все пациентки получали лучевое лечение на первичный опухолевый очаг – вульву и зоны регионарного метастазирования – паховые лимфатические узлы. Лучевые реакции и повреждения оценивались по шкале EORTC/ RTOG.
Результаты. При анализе результатов у пациенток в I группе - полная регрессия составила – 49,8%, частичная регрессия - 38,6%, стабилизация процесса - 11,6%, отрицательной эффективности в данной группе не отмечалось. У пациенток во II группе - полная регрессия составила – 40,1%, частичная регрессия - 32,7%, стабилизация процесса - 10,5%, отрицательная эффективность - 16,7%. Одногодичная безрецидивная выживаемость в I группе составила 73,2%, во II группе составила 54,8%. При лечении пациенток с применением технологий конформной лучевой терапии лучевые реакции и осложнения были минимальными или не отмечались. Постлучевой эпителиит I степени в данной группе пациенток развился у 15,2%. Постлучевых уретритов не было отмечено. При лечении пациенток с применением конвенциональной лучевой терапии лучевые реакции в виде постлучевого эпителиита I-II степени отмечались у 76% пациенток. Постлучевой

уретрит I степени наблюдался в 24% случаев. Нагрузка на критические органы – при конформной лучевой терапии - на мочевой пузырь - 90% СОД получает меньше 80% объема органа; на уретру - меньше 60 Гр на весь объем органа; на слизистую оболочку вульвы - меньше 59 - 60 Гр на весь объем органа; при конвенциональной лучевой терапии - на мочевой пузырь – 90% СОД получает меньше 90%объема органа; на уретру - 60 Гр на весь объем органа; на слизистую оболочку вульвы - меньше 59 - 61 Гр на весь объем органа.

Заключение. Конформная лучевая терапия в самостоятельном режиме у больных раком вульвы является предпочтительнее. Преимущество заключается в резком снижении либо отсутствии развития лучевых реакций и осложнений и возможности подведения максимальных доз облучения непосредственно на первичный опухолевый очаг и зоны регионарного метастазирования с минимальным воздействием на критические органы, что улучшает переносимость и повышает эффективность лечения.

ПОЛНЫЙ КЛИНИЧЕСКИЙ ОТВЕТ РАКА ПРЯМОЙ КИШКИ НА ХИМИОЛУЧЕВОЕ ЛЕЧЕНИЕ

Кит О.И., Геворкян Ю.А., Солдаткина Н.В., Гусарева М.А., Харагезов Д.А., Дашков А.В., Полуэктов С.И.

ФГБУ «НМИЦ онкологии» МЗ РФ, г. Ростов-на-Дону, 14 линия, 63
Связь с редакцией: Солдаткина Н.В., 89185453004, snv-rnioi@yandex.ru

COMPLETE CLINICAL RESPONSE TO CHEMORADIOTHERAPY FOR RECTAL CANCER: TACTICS

Kit O.I., Gevorkyan Yu.A., Soldatkina N.V., Gusareva M.A., Kharagezov D.A., Dashkov A.V., Poluektov S.I.
National Medical Research Centre for Oncology, Rostov-on-Don, 14 line, 63

Цель: изучить полный клинический ответ рака прямой кишки на химиолучевое лечение.

Пациенты и методы. Проведен анализ данных литературы и собственных результатов предоперационной лучевой терапии 179 больных резектабельным раком прямой кишки T2-4N0-2M0. Больным осуществлялась 3 D конформная лучевая терапия (3DCRT) на ЛУЭ 6 МэВ Unique фирмы «Varian» с использованием способов доставки облучения, таких как IMRT и VMAT, позволяющих формировать заданное дозное распределение в мишенях сложной формы с минимизацией повреждения смежных органов, возможностью использования интегрированного буста и одновременного облучения паховых лимфоузлов при раке нижнеампулярного отдела прямой кишки. Разовая очаговая доза 2 Гр подводилась 5 раз в неделю до суммарной очаговой дозы 50-54 Гр на первичный очаг и 44 Гр на пути регионарного метастазирования. Применялась радиомодификация капецитабином 1650 мг/м^2 в сутки внутрь в два приема в дни проведения сеансов лучевой терапии. Хирургическое вмешательство выполнялось через 6-8 недель после окончания курса терапии. Средний возраст пациентов составил 61,24 года. Мужчин было 52,2%. Опухоль располагалась в среднеампулярном – у 70 больных (39,1%), в нижнеампулярном – у 109 больных (60,9%). Гистологически также преобладали G2 аденокарциномы (85%).

Результаты. На материале ФГБУ «НМИЦ онкологии» МЗ РФ частота полного клинического ответа опухоли составила 11,2% (20 из 179 больных раком прямой кишки T2-4N0-2M0), частота полного патоморфологического ответа 5,6% (половина от частоты полного клинического ответа). В ФГБУ «НМИЦ онкологии» МЗ РФ пациенты с полным клиническим ответом опухоли прямой кишки на химиолучевое лечение оперируются, наблюдаются только при отказе от операции. Таких пациентов было двое. Один пациент 80 лет, с диагнозом рак прямой кишки cT3N0M0, G2 (опухоль до 3,5 см в диаметре на 5 см от ануса), получил курс лучевой терапии в СОД 66

изоГр и 6 курсов химиотерапии капецитабином. Получен полный клинический ответ, от оперативного вмешательства отказался, пациент наблюдается без рецидива 16 месяцев. Вторая пациентка, 60 лет, с диагнозом рак прямой кишки cT2N1M0, G2 (опухоль на 10 см от ануса), получила курс лучевой терапии в СОД 50 Гр с капецитабином. Получен полный клинический ответ, от оперативного вмешательства отказалась, через 2 года выявлен рецидив рака в прямой кишке и метастазы в печени, выполнено оперативное вмешательство, затем курсы химиотерапии. Сейчас пациентка наблюдается 17 месяцев без признаков рецидива.

Преимуществами наблюдения за больными при развитии полного клинического ответа опухоли перед ТМЕ являются: отсутствие осложнений и летальности, связанных с операцией; отсутствие синдрома низкой передней резекции прямой кишки; ниже частота кишечных стом на 42%, а также одинаковая общая выживаемость пациентов по данным литературы. Проблемы применения тактики “Watch and Wait”: отсутствие стандартизированных критериев включения пациентов в протокол, и отсутствие самого стандартного протокола лечения и достоверных критериев развития полного клинического ответа опухоли. Отрицательным моментом является и возможность прогрессирования опухоли при выжидательной тактике, что имеет этические, деонтологические и правовые аспекты.

Заключение. В референсном центре с наличием мультидисциплинарном врачебной команды возможно применение тактики “Watch & Wait”, иначе – должна выполняться ТМЕ, как стандарт лечения рака прямой кишки.

Ключевые слова: рак прямой кишки, предоперационная лучевая терапия, полный клинический ответ

ПОСЛЕДОВАТЕЛЬНАЯ ХИМИОЛУЧЕВАЯ ТЕРАПИЯ НЕОПЕРАБЕЛЬНОГО МЕСТНО-РАСПРОСТРАНЕННОГО РАКА ЖЕЛУДКА: ОТДАЛЁННЫЕ РЕЗУЛЬТАТЫ РАНДОМИЗИРОВАННОГО ИССЛЕДОВАНИЯ II ФАЗЫ

Конин В.А.[1], Вальков М.Ю.[1,2], Ружникова А.А.[1], Литинский С.С.[3]

[1]Государственное бюджетное учреждение здравоохранения Архангельской области «Архангельский областной онкологический диспансер»,
[2]Федеральное государственное бюджетное образовательное учреждение высшего образования «Северный государственный медицинский университет (г. Архангельск)» Министерства здравоохранения Российской Федерации,
[3]Федеральное государственное бюджетное учреждение «Национальный медицинский исследовательский центр онкологии имени Н.Н.Петрова» Министерства здравоохранения Российской Федерации

Актуальность. На долю местно-распространенного неоперабельного рака желудка (МРНРЖ) приходится до 30% случаев. В соответствии с национальными клиническими рекомендациями, химиотерапия (ХТ) является единственным методом лечения больных МРНРЖ. В то же время, лучевая терапия (ЛТ) в сочетании с ХТ (ХЛТ), либо в монорежиме рекомендована при МРНРЖ в ряде стран. В рандомизированном исследовании II фазы, сравнивавшем ХТ с последовательной ХЛТ ранее было показано преимущество последней по показателям 1- и 2-летней выживаемости без прогрессирования (БПВ).

Цель: оценить отдаленные результаты исследования по критериям БПВ и общей выживаемости (ОВ).

Материалы и методы. В исследование в 2011-2013 гг. было включено 64 больных раком желудка cT2-4N0-3M0, ECOG 0-2, по 32 в группы ХЛТ и ХТ. У 55 (86%) из них клинически была определена IIIB стадия. В группе ХЛТ облучение было проведено первым этапом с использованием неконформных методик до

суммарной очаговой дозы (СОД) 50-68 Гр на определяемый очаг, причем первые 40-44 Гр подводили в пределах лимфоколлектора до уровня D2+. Химиотерапию в обеих группах осуществляли по схеме PF (цисплатин 100 мг/м^2 внутривенно капельно в 1 день, 5-фторурацил 1000 мг/м^2 внутривенно 24-часовая инфузия с 1 по 5 дни), 4-6 курсов. Оценивали показатели 5-летней БПВ, ОВ с помощью метода Каплана-Майера и лог-рангового метода. Оценку влияния исходных факторов на прогноз проводили с помощью регрессии Кокса.
Результаты. Медиана времени наблюдения составила 8 лет. К моменту анализа погибло 63 (98%) больных, отдаленные метастазы в дальнейшем выявлены у 63 (99%) из них, локальное прогрессирование – у всех больных группы ХТ, и у 29 (91%) группы ХЛТ. Медиана и показатель 5-летней БПВ при ХЛТ составили 9,8 (95% доверительный интервал (ДИ) 6,5-14,7) мес. и 8,5% (95% ДИ 1,5-23,2%), тогда как при ХТ - 6,5 (95% ДИ 3,5-8,3) мес. 0%, соответственно (χ2=9,2, p=0,002). Медиана и показатель 5-летней ОВ в группе ХЛТ были 13,2 (95% ДИ 8,6-21,0) мес. и 9,4% (95% ДИ 2,4-22,3%), в группе ХТ – 9,9 (95% ДИ 7,1-15,0) мес. и 0%, соответственно (χ2=2,9, p=0,09). При многофакторном анализе ЛТ приводила к снижению риска прогрессирования (соотношение рисков (ОР) =0,48, 95% ДИ 0,23-0,96).
Выводы. Выживаемость больных МРНРЖ крайне низка, но добавление ЛТ к ХТ приводит к значимому улучшению контроля опухоли. Недостоверные различия в ОВ между группами могут быть связаны не только с низкой статистической мощностью исследования, но и с повышением риска осложнений при неконформной ХЛТ. Внедрение конформных методик облучения, одновременной ХЛТ потенциально способны улучшить выживаемость больных МРНРЖ, но это требует проведения рандомизированного исследования.
Ключевые слова: местно-распространенный неоперабельный рак желудка, лучевая терапия, химиотерапия, выживаемость.

ВОЗМОЖНОСТИ КОРОТКОИМПУЛЬСНОЙ ЛАЗЕРНОЙ ДЕСТРУКЦИИ В ЛЕЧЕНИИ ГЕМАНГИОМ РОТОВОЙ ПОЛОСТИ

Садыков Р.Р.[1], Каримов М.А.[2], Усмонов У.Д.[2]

[1] Ташкентская медицинская академия, Ташкент, Узбекистан,
[2] Андижанский государственный медицинский институт, Андижан, Узбекистан.
[1] 100109, Республика Узбекистан, город Ташкент, улица Фароби, 2.
2 170127, Республика Узбекистан, город Андижан, улица Ю.А.Атабекова, 1.
e-mail: karalidoctor@mail.ru Тел.: +998972520644

Ключевые слова: ротовая полость, гемангиома, лазерная деструкция.

Актуальность. Гемангиомы ротовой полости остаются нерешенной проблемой в хирургии и достигают 30%. Тяжелый доступ и риск кровотечения, как правило, осложняет лечение данной патологии. Короткоимпульсная инфракрасная лазерная деструкция открывает новые возможности в лечении гемангиом ротовой полости.
Цель. Изучить возможности короткоимпульсной лазерной деструкции в диапазоне 1064 нм в лечении гемангиом ротовой полости.
Пациенты и методы. Изучен опыт выполнения оперативных вмешательств с использованием высокоэнергетических лазеров при геманиомах у 86 пациентов, находившихся находившихся на амбулаторном и стационарном лечении в хирургическом отделении 1 городской больницы. При глубоко расположенных гемангиомах лечение проводится лазерными установками, выходящими на волокно. При этом диаметр волокна составляет 600 мкм, что соответствует диаметру ангиокатетера 18 G. Предварительно до проведения лечения пациенту проводиться доплер УЗИ исследование гемангиомы расположенной в ротовой полости. Процедура проводиться под местным обезболиванием. Под доплер контролем вводиться ангиокатетер по которому направляется лазерное волокно. Лечение проводиться в постоянном или

импульсном режиме. Длительность импульса 1 секунд с 1 секунд перерывом. Общая мощность облучения 6-10 дж\см2. Эффективность лечения оценивалась визуально и по данным доплер сканирования.

Результаты. Полное выздоровление отмечено в 100%, хороший результат 61%, удовлетворительный 20%, неудовлетворительный 19%. Из осложнений наблюдалось развитие рубцов, гормональные нарушения, отставание ребенка в росте. Длительность лечения составила в среднем 1,0±0,2 месяца. Хорошие результаты получены практически у всех больных. На доплер УЗИ отмечается уменьшение количества сосудов. При наблюдении сроком до 2 лет рецидива опухоли не отмечено.

Заключение. Коротковолновая инфракрасная лазерная деструкция представляется новым и эффективным методом лечения гемангиом ротовой полости. Метод не вызывает осложнений со стороны ребенка и может выполняться в амбулаторных условиях.

Sadykov R.R.[1], Karimov M.A.[2], Usmonov U.D.[2]

[1] Tashkent Medical Academy, Tashkent, Uzbekistan,
[2] Andijan State Medical Institute, Andijan, Uzbekistan.
[1] 100109, Republic of Uzbekistan, Tashkent city, Farobi street, 2.
[2] 170127, Republic of Uzbekistan, city of Andijan, street Yu.A. Atabekova, 1.
e-mail: karalidoctor@mail.ru
Tel.: +998972520644

Key words: oral cavity, hemangioma, laser destruction.

Relevance. Hemangiomas of the oral cavity remain an unsolved problem in surgery and reach 30%. Difficult access and the risk of bleeding tend to complicate the treatment of this pathology. Short-pulse infrared laser destruction opens up new possibilities in the treatment of oral hemangiomas.

Purpose. To study the possibilities of short-pulse laser destruction in the range of 1064 nm in the treatment of oral hemangiomas.

Patients and methods. The experience of performing surgical interventions using high-energy lasers for hemaniomas in 86 patients who were on outpatient and inpatient treatment in the surgical department of 1 city hospital was studied. With deeply located hemangiomas, treatment is carried out with laser devices extending onto the fiber. In this case, the fiber diameter is 600 microns, which corresponds to the diameter of the angiocatheter 18 G. Prior to treatment, the patient undergoes Doppler ultrasound examination of the hemangioma located in the oral cavity. The procedure is performed under local anesthesia. Under Doppler control, an angiocatheter is inserted through which the laser fiber is guided. Treatment is carried out in a continuous or pulse mode. Pulse duration 1 second with 1 second break. The total irradiation power is 6-10 J / cm2. The effectiveness of treatment was assessed visually and according to Doppler scanning data.

Results. Complete recovery was noted in 100%, good result 61%, satisfactory 20%, unsatisfactory 19%. Complications included the development of scars, hormonal disorders, and a child's growth retardation. The duration of treatment was 1.0 ± 0.2 months on average. Good results were obtained in almost all patients. On the Doppler ultrasound, a decrease in the number of vessels is noted. When observed for up to 2 years, tumor recurrence was not observed.

Conclusion. Shortwave infrared laser destruction appears to be a new and effective method for the treatment of oral hemangiomas. The method does not cause complications on the part of the child and can be performed on an outpatient basis.

ОПЫТ ПРИМЕНЕНИЯ ЛУЧЕВОЙ ТЕРАПИИ В ЛЕЧЕНИИ БОЛЕЗНИ РОЗАИ-ДОРФМАНА

(КЛИНИЧЕСКОЕ НАБЛЮДЕНИЕ)

Потапенко В.Г.[1,2], Белоусова И.Э.[3], Петунова Я.Г.[5], Келехсаева К.А.[4], Улитин А.М.[4], Ильин Н.В.[4], Виноградова Ю.Н.[4]
andreiulitin000@gmail.com

[1]ГБУЗ «Городская клиническая больница N°31» Комитета по здравоохранению г. Санкт-Петербурга, Россия, 197110, Санкт-Петербург, пр. Динамо, 3;
[2]ФГБУ ВО «Первый Санкт-Петербургский государственный медицинский университет им. акад. И. П. Павлова» Минздрава России; Россия, 197022 Санкт-Петербург, ул.Льва Толстого, 6-8;
ГБУЗ «Санкт-Петербургский клинический научно-практический центр специализированных видов медицинской помощи (онкологический)» Комитета по здравоохранению г. Санкт-Петербурга; Россия, 197758, Санкт-Петербург, пос. Песочный, ул. Ленинградская, 68А
ФГБУ «Российский научный центр радиологии и хирургических технологий имени академика А. М. Гранова» Минздрава России; Россия, 197758, Санкт-Петербург, пос. Песочный, ул. Ленинградская, 70.
ФГБОУ ВО «Санкт-Петербургский государственный университет» Министерства науки и высшего образования России; Россия, 199034, г. Санкт-Петербург, Университетская набережная, д. 7/9

EXPERIENCE IN THE USE OF RADIATION THERAPY IN THE TREATMENT OF ROSAI-DORFMAN DISEASE (CLINICAL CASE)

Potapenko V.G.[1,2], Belousova I.Je.[3], Petunova Ja.G.[5], Kelehsaeva K.A.[4], Ulitin A.M.[4], Il'in N.V.[4],.Vinogradova Ju.N.[4]

1.Municipal Clinical Hospital No.31, 3 Dinamo Avenue, St. Petersburg, Russian Federation 197110.
2.I.P. Pavlov State First Medical University Ministry of Health of the Russian Federation, L'va Tolstogo str. 6-8, Saint Petersburg, Russian Federation, 197022.
3St.Petersburg Clinical Research and Practical Center of Specialized Types of Medical Care (Oncologic), 68A Leningradskaya str., Pesochny, St. Petersburg, Russian Federation, 197758.
4A.M. Granov Russian Scientific Center of Radiology and Surgical Technologies Ministry of Health of the Russian Federation, 70 Leningradskaya str., Pesochny, St. Petersburg, Russian Federation, 197758.
5Federal State Budgetary Educational Institution of Higher Education "Saint-Petersburg State University", 13B Universitetskaya Emb., St Petersburg, Russian Federation, 199034.

Ключевые слова
Болезнь Розаи-Дорфмана, гистиоцитоз, лучевая терапия, гематология
Keywords
Rosai-Dorfman disease, histiocytosis, radiation therapy, hematology

Введение. Болезнь Розаи-Дорфмана – редкий вариант гистиоцитоза. Широкий спектр клинической картины заболевания, малое количество описаний обусловливают трудности диагностики и лечения.
Цель. Описание пациента с болезнью Розаи-Дорфмана.
Пациенты и методы. У мужчины 56 лет в левой височной области появилось плотное образование. Через 3 недели выполнено иссечение опухоли, однако в течение двух недель отмечен повторный рост в зоне операции. По результатам гистологического и иммуногистохимического исследований биоптата с последующим КТ шеи, грудной клетки, брюшной полости, малого таза диагностирована болезнь Розаи-Дорфмана с изолированным поражением кожи височной области. Проведен курс лучевой терапии в электронном режиме с энергией излучения 4 МэВ на линейном ускорителе Elekta Infinity в статическом режиме, укладка на спине с использованием подголовника и подколенника на область кожи и мягких тканей левого виска, лобной щечной, нижнечелюстной и затылочной об-

ластей слева. При облучении использовался болюс толщиной 5 мм. Подведена суммарная очаговая доза 36 Гр за 18 фракций. Лечение перенес удовлетворительно.

Результаты. Получена положительная динамика в виде уменьшения опухолевого конгломерата ~ =0 60%. В течение четырех месяцев частичный ответ сохраняется.

Заключение. Лучевая терапия у пациента с локализованной формой гистиоцитоза явилась единственной лечебной опцией и привела к стойкому местному противоопухолевому ответу.

РЕЗУЛЬТАТЫ ИСПОЛЬЗОВАНИЯ ГИДРОГЕЛЕВЫХ КОМПОЗИЦИЙ ДЛЯ ПРОФИЛАКТИКИ И ЛЕЧЕНИЯ ЛУЧЕВЫХ ЦИСТИТОВ У ПАЦИЕНТОВ, ПОЛУЧАВШИХ ЛУЧЕВУЮ ТЕРАПИЮ ОРГАНОВ МАЛОГО ТАЗА

О.В. Корытов[1], Л.И. Корытова[1], Е.И. Филатова[2]

[1]ФГБУ «Российский научный центр радиологии и хирургических технологий имени академика А.М. Гранова» Минздрава России
197758, Санкт-Петербург, поселок Песочный, ул. Ленинградская, д. 70
[2]Санкт-Петербургское государственное учреждение здравоохранения «Городской клинический онкологический диспансер»
197022, Санкт-Петербург, 2-я Березовая аллея, д.3/5

Ключевые слова: лучевая терапия, лучевой цистит, гидрогелевые композиции

Контакты: olegkorytov@mail.ru

Актуальность: За последние 10-15 лет был достигнут значительный прогресс в лечении онкологических заболеваний, связанный с внедрением нового оборудования для проведения лучевой терапии, освоением новых методов подведения доз, усиления эффективности лекарственной терапии. Переоснащение радиотерапевтических подразделений на новую технику способствовало использованию 3D, IMRT, VMAT для подведения высоких доз (70-80 Гр) к очагу облучения. Частота острых лучевых циститов при этом составляет 20-80%. Изменение взгляда на возможности лучевой терапии привело к необходимости пересмотра мер профилактики и лечения лучевых реакций и осложнений. В комплекс медикаментозных средств при лечении местных лучевых реакций и осложнений должны своевременно включаются вещества, воздействие которых направлено на улучшение тканевой микроциркуляции, повышение репараторных процессов и подавление возбудителей инфекции.

Цель: Оценить эффективность внутрипузырных инстилляций гидрогелевых композиций в профилактике и лечении острых лучевых циститов у больных, получавших лучевую терапию органов малого таза.

Материалы и методы: Всего пролечено 41 больной в возрасте 47 - 63 лет. Из них у 12 диагноз рак прямой кишки, у 19 диагноз рак предстательной железы, у 7 рак шейки матки и у 3 рак мочевого пузыря. Использовались общепринятые методики обследования. В мочевой пузырь вводили гидрогелевые композиции, содержащие альгинат натрия, гиалуронат натрия, деринат по 10 мл дважды до начала облучения начиная за 7-10 дней. Во время облучения под контролем показателей мочи выполняли инстилляции гидрогелевых композиций, содержащих гиалуронат натрия, альгинат натрия, деринат, диоксидин, лидокаин через 45-60 минут по 10 мл 2-3 раза в неделю. После завершения облучения под контролем показателей мочи вводили гидрогелевую композицию, содержащую интерлейкин 1-β, в объеме 20 мл 1 – 2 раза в неделю до снижения количества лейкоцитов в моче не более 6 в поле зрения для женщин, и не более 4 - в поле зрения для мужчин.

Результаты: У всех больных отмечено более позднее наступление начала цистита. У 75% пациентов зарегистрировано снижение интенсивности симптомов до 1 степени. по окончании лучевой терапии клинические проявления цистита исчезли в период от 7 до 10 дней. Дальнейшее наблюдение продолжа-

ется.

Заключение: Предлагаемая схема инстилляций гидрогелевых композиций в мочевой пузырь до, во время и после завершения лучевой терапии способствует повышению радиопротекторных свойств здоровых тканей, улучшает их репаративные возможности, усиливает местный иммунитет тем самым снижая степень выраженности лучевого цистита. Использование гидрогелевых композиций с включением дерината, гиалуроната натрия, альгината натрия, лидокаина, интерлейкина 1-β усиливает защиту и восстановление гликозамингликанового слоя мочевого пузыря, повреждающегося при проведении лучевой терапии, и стимулирует постлучевую репарацию.

НОВЫЙ СПОСОБ ЛАЗЕРНОЙ ДЕСТРУКЦИИ БАЗАЛЬНО-КЛЕТОЧНОГО

Секция: опухолей кожи

РАКА КОЖИ

Орлов А.Е., Каганов О.И., Козлов С.В., Кассиров Д.А., Морятов А.А.

ФГБОУ ВО «Самарский государственный медицинский университет»
ГБУЗ «Самарский областной клинический онкологический диспансер»

Актуальность. Базально-клеточный рак - самое частое злокачественное эпителиальное новообразование кожи, характеризующееся местно-деструктирующим ростом. Обычно развивается после 40 лет, в связи с длительной инсоляцией, воздействием химических канцерогенов или ионизирующей радиации. За последние 5 лет отмечается развитие опухолей кожи у пациентов категории 20 – 30 лет. 80% наблюдений новообразование локализовалось на коже головы и шеи, 20% – носит множественный характер. К методам лечения злокачественных опухолей кожи относят хирургический метод, лучевую и фотодинамическую терапию, мазевые аппликации. Лазерная деструкция как метод отличается однократностью в манипуляции, высоким количественным коэффициентом пролеченных больных.

Целью исследования является: улучшить результаты, косметический эффект без снижения радикализма, уменьшить сроки заживления ран, снизить количество осложнений у первичных пациентов, а также у больных с рецидивирующим течением заболевания.

Материалы и методы. В поликлинике ГБУЗ СОКОД с 18.12.2018 г. по 20.12.2019г. проведено 1284 лазерных деструкций на аппарате LUMENIS. Было пролечено мужчин и женщин 536:748, 1:1. Диагноз базальноклеточный рак I стадии был выставлен на основе клинического, дерматоскопического и цитологического исследований. В зависимости от способа лазерной деструкции пациенты были разделены на две группы. В основную группу вошли 437 больных, где лазерная деструкция выполнялась новым способом. В лечении использовался новый метод лазерно-хирургической деструкции опухолей кожи. Отступив от видимой границы опухоли на 0,3см, с помощью лазерного луча формировалась демаркационная линия, затем проводилась лазерная деструкция опухоли от периферии к центру и обратно. Далее воздействие лазерного луча осуществлялось, двигая наконечник от поверхности раны по амплитуде снизу вверх, по траектории от центра к периферии. Патент на изобретение № 2541833 от 16.01.2015г. В контрольной группе было 847 пациентов, где проводилась стандартная лазерная деструкция.

Результаты. В основной группе после проведения манипуляции наблюдался отек окружающих тканей, гиперемия, экссудация 1,25±1,06 дней, в контрольной группе 3,15±1,18 дней (p=0,03). Отторжение струпа в основной группе происходило за 11,07±2,39 дней, в контрольной группе за 14,15±2,05 дней (p=0,04). Осложнения в основной группе – 2,8%, в контрольной группе 9,2% (p=0,01). К осложнениям относились: нагноение, перифокальное воспаление, кровотечение. Рецидив в основной группе 0.5%, в контрольной группе 3,2% (p=0,02).

Выводы. Применение данного способа позволило значительно улучшить ближайшие и отдаленные результаты лазерной деструкции в лечении базально-клеточного рака кожи.

Актуальность:

За последние время зарегистрирована тенденция к увеличению числа заболевших злокачественными опухолями кожи, в первую очередь меланомой. В РФ заболеваемость меланомой кожи за последние 10 лет выросла с 5,46 до 7,76 на 100 тыс. населения. В Ярославской области (ЯО) увеличение более значительное, С 6,86 до 10,06 на 100 тыс. населения. По представленным данным заболевание устанавливается во второй стадии, 36,8% в ЯО и 43,5% в РФ от всех пациентов. Летальность в течение первого года наблюдения продолжает оставаться высокой, 9,73 на 100 тыс. населения в ЯО и 10,6 на 100 тыс. населения в РФ. Эти данные дают основание думать о неблагоприятном течении заболевания. А так же наличие факторов, ухудшаю-

щие прогноз. Среди них можно выделить опухоль инфильтрирующие лимфоциты. Можно предположить, что создание дифференцированной системы, определяющей степень инфильтрации опухоли лимфоцитами, позволяет стать первым необходимым условием для использования этого фактора в прогнозировании течения заболевания. Дополнительно, данный маркер дает возможность подобрать индивидуальный подход в лечении меланомы кожи.

Цель:

Применение показателя оценки опухоль инфильтрирующих лимфоцитов для прогноза эффективности лечения меланомы кожи и одногодичной летальности.

Материалы и методы:

Выполнен анализ пациентов, с диагнозом меланома кожи, находившихся на лечение в Ярославской областной онкологической больницы, за последних 6 лет. Проводилась оценка опухоль инфильтрирующих лимфоцитов согласно протоколу - CAP, Melanoma Biopsy V4.2.0.0. Методика основывалась на том, что показатель инфильтрирующих опухоль лимфоцитов определялся на биопсийном участке, окрашенном гематоксилином и эозином, непосредственно в основном ложе опухоли. При этом области некроза, фиброза, воспаления и центральной регрессии исключали возможность определения данного параметра. Инфильтрация вне границ опухолевой ткани также не вошла в стандартизованную оценку уровня инфильтрации лимфоцитами. Опухоль инфильтрирующие лимфоциты определялись полуколичественным методом с использованием визуально-аналоговой шкалы, представленном в протоколе CAP (College of American Pathologist v4.2.0.0).

Нами проанализировано более 300 пациентов, за период с 2014 по 2019 гг. Повторно проведено исследование по оценки опухоль инфильтрирующих лимфоцитов у 50 человек. Средний возраст составил около 60 лет (55±15) лет. Большинство стабилизация процесса зарегистрирована у 81,5%, прогрессирование у 12,5% пациентов. В группе с инфильтрацией опухоли по основанию 66,7% пациентов имели стабилизацию, 33,3% прогрессирование. В группе с отсутствием инфильтрации лимфоцитами у 36,4% пациентов выявлена стабилизация, у 63,6% пациентов прогрессирование. В группе слабо выраженной инфильтрации у 22,2% больных зарегистрирована стабилизация, 77,8% имели прогрессирование. Одногодичная летальность больных в группе с отсутствием инфильтрации лимфоцитами составила 27,3%. В трех оставшихся подгруппах одногодичная летальность не зафиксирована.

Выводы:

Применение показателя опухоль инфильтрирующих лимфоцитов используется как дополнительный прогностический маркер у пациентов с диагнозом меланома кожи. Нами установлено, наличие инфильтрации лимфоцитами соотносятся с благоприятным прогнозом.

НЕИНВАЗИВНЫЕ МЕТОДЫ ДИАГНОСТИКИ НОВООБРАЗОВАНИЙ КОЖИ

Козлов[1] С.В., Захаров[2] В.П., Каганов1 О.И., Морятов[1] А.А., Орлов А.Е.[3] , Кассиров Д.А.[3], Братченко[2] И.А., Артемьев[2] Д.Н.

[1]ФГОУ ВПО СамГМУ Минздрава России;
РФ, г. Самара ул Чапаевская 89
[2]ФГОУ ВПО Самарский университет,
ул. Московское шоссе 34.
[3]ГБУЗ СОКОД г. Самара РФ,
ул. Солнечная, 50
Ответственный за связь автор Морятов А.А.
MoriatovAA@samaraonko.ru

NON-INVASIVE METHODS DIAGNOSTICS OF SKIN NEOPLASM

Kozlov S.V.[1]., Zakharov V.P.[3], Kaganov O.I.[1]
Moriatov A.A[1]., Orlov A.E.[2], Kassirov D.A.[2]
Bratchenko I.A.[3], Artemyev D.N.[3]

[1] Samara State Medical University, Samara, Chpaevskaya St. 89
[2] Samara Regional Oncology Center, Samara, Solnechnaya St., 50
[3] Samara State University, Samara, Moskovskoe Av., 34
Corresponding author: MoriatovAA@samaraonko.ru

Актуальность: Новообразования кожи остаются одной из самых актуальных проблем в онкологии, высокая заболеваемость, трудности дифференциальной диагностики по-прежнему определяют существенные показатели смертности от меланомы кожи. Существующие методы неинвазивной диагностики связаны с использованием сложной аппаратуры или субъективного опыта врачей-специалистов и делают их недоступными для массового применения.
Целью исследования было изучение эффективности анализа флуоресценции биологической ткани (АФ) в ближнем инфракрасном диапазоне при проведении спектроскопии комбинационного рассеяния (СКР).
Пациенты и методы: Учитывая, что интенсивность АФ определяется индивидуальным фенотипом кожи проанализированы нормализированные спектры АФ полученные путем регистрации АФ в области новообразования и участка здоровой кожи, в исследовании приняли участие 88 пациентов.
Результаты: В диапазоне 870 – 920 нм спектральная плотность интенсивности АФ линейно спадает с ростом длины волны, а наибольшие изменения в спектре АФ наблюдались в диапазоне 810 – 870 нм. Для анализа экспериментальных данных в указанном диапазоне была проведена аппроксимация спектральной интенсивности АФ экспоненциальной функцией. Результаты, полученные в ходе проведенного экспериментального исследования, показывают возможность использования формы спектра АФ в ближней инфракрасной области для диагностики. Важным достоинством данного метода является его инвариантность относительно размеров опухоли и высокая скорость анализа информации.
Выводы: Наилучшие результаты диагностики меланомы достигаются при использовании комплексных критериев формы, выделенных при аппроксимации спектра автофлуоресценции экспоненциальной функцией. Точность диагностики меланомы достигает 88.4% для ex vivo исследований, 86.2% для in vivo исследований.

КЛИНИКО-МОРФОЛОГИЧЕСКИЕ ОСОБЕННОСТИ ПРИ СУБЛОКАЛИЗАЦИИ МЕЛАНОМЫ В ОБЛАСТИ ГОЛОВЫ И ШЕИ

В.В. Хвостовой, Силина Л.В., Зубцов М.С., Клементьева А.И, Цнобиладзе Э.Д., Станоевич У.

Ключевые слова: меланома, меланомы кожи головы и шеи.
Key words: melanoma, melanoma of the scalp and neck.

Актуальность: Давно известно, что меланомы кожи головы и шеи (МГШ), которые составляют около 12% от всех меланом кожи, отличаются агрессивным клиническим течением и наиболее низкой выживаемостью больных. Так, по данным НИИ онкологии им. Н.Н.Петрова, 5-летняя выживаемость больных меланомой кожи головы и шеи при 1-ой стадиях оказалась равной 54,7%, тогда как при иных анатомических локализациях выживаемость варьировала от 60,6% до 70%.
Цель: анализ клинико-морфологических характеристик меланом головы и кожи в зависимости от сублокализаций.
Материалы и методы: Материалом исследования послужили клинико-морфологические данные о 89 больных верифицированной гистологически меланомой кожи головы и шеи, находившихся на лечении в различных клиниках г. Курска с 2013 по 2017 год. При анализе медицинской документации пациентов,

включённых в исследование, фиксировались следующие данные: пол и возраст больного, анатомическая сублокализация опухоли в области волосистой части головы, лица, ушных раковин, шеи. Детально регистрировались морфологические параметры первичной опухоли: толщина по Бреслоу, уровень инвазии по Кларку, наличие изъязвления, уровень митотической активности, степень лимфоидной инфильтрации, пигментация, клеточный тип и характер роста меланомы. Статистический анализ полученных данных проводили с использованием программного пакета STATISTICA 13 StatSoft, Inc.

Результаты исследования: При разделении МГШ на 4 анатомические зоны (волосистая часть головы, ушная раковина, лицо и шея), мужчины преобладали среди больных с локализацией опухоли на волосистой части головы – 60% ($\chi2=6,45$; $p<0,05$), а у женщин, в свою очередь преобладали опухоли на лице – 87,1% ($\chi2=13,86$; $p<0,001$). Средний возраст пациентов, страдающих МГШ – 69,4±3,4; пациентов, страдающих меланомами других локализаций – 65,0±1,5. При оценке возрастного состава сублокализации МГШ было выяснено, что самый большой возраст – у больных меланомой лица (79,9 лет; мужчины – 83,3 лет; женщины – 79,4 лет), самый маленький возраст у больных меланомой шеи (56,8 лет; мужчины – 57,1 лет; женщины – 56,4 лет). Нодулярная форма меланомы встречается преимущественно на шее (93%) и волосистой части головы (80%) по сравнению с ушными раковинами (79%) и лицом (71%), без статистически значимых различий. При исследовании уровня инвазии по Кларку у больных МГШ различных сублокализаций было установлено, что значимых различий в глубине поражения опухоли в зависимости от локализации нет. Наибольшей толщиной по Бреслоу обладали опухоли шеи и ушной раковины (12±8,14 и 9,33±3,22 соответственно). При анализе МГШ статистически значимых различий в частоте изъязвления опухолей, пигментации, лимфоидной инфильтрации, частоте лимфогенных метастазов различных сублокализаций выялено не было.

Заключение: При оценке сублокализации опухолей на голове и шее мужчины достоверно чаще страдают меланомой волосистой части головы (в 1,5 раза чаще; $p<0,05$), а женщины чаще страдают меланомами лица (в 6,75 раз чаще мужчин; $p<0,05$).

При анализе возрастных особенностей пациентов с меланомами кожи головы и шеи оказалось, что средний возраст больных с опухолями лица (79,9 лет), достоверно выше, чем при других сублокализациях. Кроме того, при меланомах лица и шеи в отличие от других сублокализаций мужчины были старше женщин в среднем на 3,9 и 0,7 года соответственно ($p<0,05$; U-тест Манна-Уитни).

Не выделено статистически значимых различий форм роста при оценке сублокаказации МГШ. При анализе МГШ статистически значимых различий в частоте изъязвления опухолей, пигментации, лимфоидной инфильтрации, частоте лимфогенных метастазов различных сублокализаций выялено не было.

МОРФОЛОГИЧЕСКИЕ ХАРАКТЕРИСТИКИ ПЕРВИЧНОЙ МЕЛАНОМЫ КАК ПРЕДИКТОРЫ МНОЖЕСТВЕННОГО ПОРАЖЕНИЯ РЕГИОНАРНЫХ ЛИМФАТИЧЕСКИХ УЗЛОВ

Абрамова О.Э.[1], Кудрявцев Д.В.[2], Курильчик А.А.[1], Кудрявцева Г.Т.[1], Стародубцев А.Л.[1], Иванов В.Е.[1]

Медицинский радиологический научный центр им. А.Ф. Цыба – филиал федерального государственного бюджетного учреждения «Национальный медицинский исследовательский центр радиологии» МЗ РФ
Калужская область, г. Обнинск, ул. Королёва, д. 4
Городская клиническая онкологическая больница N°1 (ГКОБ N°1)
г. Москва, ул.Бауманская 17/1

O.E. Abramova[1], D.V. Kudryavtsev[2], A.A.Kurilchik[1],G.T. Kudryavtseva[1], A.L.Starodubcev[1], V.E.Ivanov[1]

[1]A.F. Tsyb Medical Radiological Research Center – Branch of the Federal State Budget

Institution “National Medical Research Center of Radiology” of the Health Ministry of the Russian Federation, Obninsk
[2]City Clinical Oncology Hospital No.1, Moscow

Ключевые слова: меланома, биопсия сторожевого лимфатического узла, лимфаденэктомия, множественное поражение лимфатических узлов Актуальность: Хирургический подход к лечению локализованных форм меланомы кожи (МК) начиная со второй половины 20-го века претерпел значительные изменения. От ранее применяемого широкого иссечения первичной опухоли с отступами 5 и более см и рутинного применения профилактической лимфаденэктомии (ЛАЭ) до относительно экономных иссечений с отступами до 2 см и биопсией сторожевых лимфатических узлов (СЛУ) в качестве метода регионарного контроля заболевания. В настоящее время продолжают наблюдаться тенденции к снижению агрессивности хирургического лечения МК, в частности, в случаях выявления положительного СЛУ. Так, результаты 2-х наиболее крупных многоцентровых исследования MSLT-II и DeCOG-SLT, подвергают сомнению необходимость применения радикальной ЛАЭ у больных с метастазами в СЛУ. В частности, демонстрируют отсутствие различий в отдаленных результатах лечения у пациентов с положительным СЛУ и последующей ЛАЭ против группы наблюдения. В то же время представлено достоверное преимущество по показателю безрецидивной выживаемости в группе с ЛАЭ. Учитывая данную противоречивость, мы провели собственный анализ и попытались изучить факторы, которые потенциально могут влиять на метастатический потенциал МК.

Цель: Изучить влияние морфологических характеристик первичной опухоли на вероятность поражения несторожевых лимфатических узлов (НСЛУ) у больных клинически локализованной МК.

Материалы: В исследование включены 80 больных с клинически локализованной МК у которых по данным биопсии СЛУ выявлено его метастатическое поражение. Картирование СЛУ выполняли с использованием радиофармпрепарата 99mTc-технефит посредством лимфосцинтиграфии. Интраоперационная навигация осуществлялась с помощью ручного гамма-детектора «Радикал». Всем больным впоследствии была выполнена радикальная ЛАЭ.

Результаты: В данной группе у 22 (27,5%) пациентов помимо метастазов в СЛУ было выявлено поражение еще и «несторожевых» лимфатических узлов (ЛУ). При исследовании морфологических характеристик было выявлено, что в группе с поражением только одного СЛУ изъязвление опухоли наблюдали в 64,9% (37) случаев против 95,5% (21) в группе с множественным поражением регионарных ЛУ ($p=0.00$). В нашем исследовании среди пациентов с множественным поражением ЛУ в 100% случаев толщина первичной опухоли была более 2 мм, среди же пациентов с поражением только СЛУ наблюдали небольшую группу меланом менее 2 мм, которые составили 17,3% от данной группы (10 пациентов) ($p<0,05$). Дополнительно влияние изъявления меланомы на множественность поражения регионарных ЛУ было проанализировано в подгруппе меланом толщиной более 2 мм – 69 пациентов (у 1 невозможно оценить данный признак). В данной подгруппе при наличии изъязвления множественность поражения ЛУ наблюдали в 38,9% случаев (у 21 пациента) против 6,7% (1) без изъязвления ($p<0,025$), что свидетельствовало о независимом влиянии данного фактора на частоту поражения НСЛУ. Другие доступные для анализа факторы, такие как степень лимфоидной инфильтрации и глубина инвазии по Кларку не влияли на множественность поражения ЛУ ($p=0,2$ и $p=0,8$ соответственно). Таким образом, были выявлены 2 фактора со стороны первичной опухоли, статистически значимо ассоциированные с множественным поражением регионарных ЛУ, – это изъязвление первичной опухоли и ее толщина. В

частности, в группе из 6 больных с опухолями толщиной менее 2 мм без признаков изъязвления не было выявлено ни одного случая множественного поражения регионарных ЛУ, тогда как в группе с толщиной опухоли более 2 мм и наличием изъязвления из 54 пациентов в 38,9% случаев (21) наблюдали множественное поражение регионарных ЛУ ($p<0.001$).

Заключение. На основании результатов данного исследования можно заключить, что больные с положительными СЛУ и изъязвленными первичными МК толщиной более 2 мм должны рассматриваться как кандидаты для выполнения радикальной ЛАЭ пораженного лимфатического коллектора.

Почта OEAbramova@yandex.ru

К ВОПРОСУ О ПОВЫШЕНИИ ЭФФЕКТИВНОСТИ КОМПЛЕКСНОГО

Секция: нейрохирургии

ЛЕЧЕНИЯ ЗЛОКАЧЕСТВЕННЫХ ГЛИАЛЬНЫХ ОПУХОЛЕЙ ГОЛОВНОГО МОЗГА

Кит О.И[1]., Попов И.А.[1], Шихлярова А.И.[1], Росторгуев Э.Е.[1], Франциянц Е.М.[1], Розенко Л.Я.[1], Гусарева М.А.[1], Атмачиди Д.П.[1], Жукова Г.В.[1], Протасова Т.П.[1]

[1] ФГБУ «НМИЦ онкологии» Минздрава России, 344037, Российская Федерация, г. Ростов-на-Дону, ул. 14-я линия, д. 63
e-mail: shikhliarova.a@mail.ru

ON INCREASING THE EFFECTIVENESS OF COMBINATION TREATMENT FOR MALIGNANT GLIAL BRAIN TUMORS

Kit O.I.[1], Popov I.A.[1], Shikhlyarova A.I.[1], Rostorguev E.E.[1], Frantsiyants E.M.[1], Rozenko L.Ya.[1], Gusareva M.A.[1], Atmachidi D.P.[1], Zhukova G.V.[1], Protasova T.P.[1]

[1] National Medical Research Centre for Oncology, Rostov-on-Don, Russia, 14 liniya str., 63, Rostov-on-Don, 344037
e-mail: shikhliarova.a@mail.ru

Ключевые слова: глиобластомы, транскраниальная магнитотерапия, постлучевой отёк, выживаемость.
Key words: glioblastomas, transcranial magnetotherapy, radiation-induced edema, survival.

Актуальность. По данным клинических рекомендаций 2020 года, в России ежегодно появляется 32100 новых случаев первичных опухолей ЦНС. Из них глиомы составляют 35,5%, а глиобластомы 15,6% случаев. Их относят к группе с высоким уровнем летальности, когда медиана выживаемости исчисляется в месяцах, при этом зачастую страдают лица, моложе 30-40 лет. Актуальность данной проблемы обусловлена значительными трудностями лечения вновь выявленных злокачественных опухолей головного мозга (ЗОГМ). Несмотря на применение высокотехнологичного хирургического и химиолучевого лечения, стандарты лечения не обеспечивают желаемого прогноза и качества жизни больных, а 50% выживаемость пациентов не превышает 1 года. В комплексе вспомогательной терапии предлагаются новые подходы бесконтактной транскраниальной магнитной стимуляции (ТМС) для улучшения качества жизни, снижения вторичных опухолевых нарушений – перифокального отека, ритмогенеза коры мозга, неврологического дефицита, ослабления когнитивных функций мозга.

Цель исследования состояла в повышении эффективности комплексного лечения больных со злокачественными глиомами головного мозга с помощью применения сочетания транскраниальной импульсной магнитной стимуляции (ТМС) и сверхнизкочастотной магнитотерапии (СНЧМП) в раннем послеоперационном периоде и на этапе лучевой терапии.

Пациенты и методы. Всем больным с HGG (50 человек) выполнено оперативное вмешательство – костно-пластическая краниотомия с циторедуктивным удалением опухоли. В основной группе (25 пациентов), начиная со 2-го дня после операции, проводили 10 сеансов транскраниальной магнитотерапии (ТМТ) в режиме двойного воздействия: 1-е - СНЧМП утром с индукцией 3 mT в режиме частот: 0,3 Hz (t=5min) – 3Hz (t=1 min) – 9Hz (t=1 min) на область проекции гипоталамуса; 2-е воздействие - ТМС через 2,5-3 часа после первого с индукцией 15 mT в импульсном режиме частот – на область ложа удаленной опухоли.. На этапе лучевой терапии пациентам основной группы применяли аналогичные алгоритмы СНЧМП и ТМС, с той разницей, что спустя 1,5-2 часа после СНЧМП проводился сеанс конформной лучевой терапии (РОД - 2 Gy, 30 фракций, СОД 60 Gy), после окончания которого через 30 минут осуществляли воздействие ТМС. В контроле (25 пациентов) осуществлялась только традиционное комплексное лечение без ТМТ. Результаты. Разница между идентифицированным объёмом опухоли после окончания послеоперационной ТМТ на период до лучевой терапии и контролем указывала на тенденцию уменьшения

размеров оставшегося опухолевого материала (18,8±4,6см^3 против 38,6±10,7см^3 в контроле). Эта тенденция сохранялась и после лучевого лечения (13,5±3,8см^3 против 23,0±10,07 в контроле). Выраженный противоотёчный эффект ТМТ был отмечен после завершения облучения мозга в сочетании с ТМТ, когда объём перифокального отёка составлял в контроле 115,6±24,4см^3, а у пациентов основной группы - 48,0±9,8см^3 (p=0,0079), что подтверждалось и соотношением показателей объёма до и после окончания лечения (3,75 против 1,04 у.е. в контроле, p<0,05). При этом, сопроводительная терапия ТМТ достоверно снизила уровень неврологической симптоматики, улучшив когнитивные функции мозга, антистрессорный потенциал, качество и продолжительность жизни в отношении полугодовой выживаемости (84,2±10,8% против 40,3±10,5%,p=0,00013 по Log-Ranktest) и прогноза годовой (72,7±9,8% против 13,6±7,3%, p=0,00013). Заключение. Применение ТМТ на этапах комплексной терапии глиом высокой степени злокачественности позволяет повысить эффективность хирургического и лучевого лечения за счет целенаправленного последовательного двойного воздействия СНЧМП и ТМС, индуцирующих системные и локальные механизмы противоопухолевой резистентности организма.

Работа поддержана грантом РФФИ №19-315-90082 в рубрике «Аспиранты» 2019-2021г

МАТЕРИНСКОЕ ОБЛУЧЕНИЕ ДО ЗАЧАТИЯ И СОЛИДНЫЕ РАКИ У ПОТОМКОВ

Секция: онкологической помощи

Соснина С.Ф., Окатенко П.В., Сокольников М.Э.
sosnina@subi.su

ФГУП Южно-Уральский институт биофизики ФМБА России,
г. Озерск, Челябинская область, Россия,
Озёрское шоссе, 19

MATERNAL RADIATION EXPOSURE BEFORE CONCEPTION AND SOLID CANCERS IN OFFSPRING

Sosnina S.F., Okatenko P.V., Sokolnikov M.E.
sosnina@subi.su

FSUE Southern Urals Biophysics Institute of FMBA of Russia,
19 Ozerskoe shosse, Ozersk,
Chelyabinsk Region, Russia

Ключевые слова: материнское облучение, солидные раки, потомки облученных, ПО «Маяк»
Key words: maternal radiation exposure, solid tumors, the offspring of the irradiated, Mayak PA

Радиационное воздействие до зачатия считается потенциальным канцерогеном для потомства. Многие экспериментальные исследования подтверждают связь преконцептивного облучения с злокачественными новообразованиями (ЗНО) у потомства. В то же время в эпидемиологических работах вопрос: является ли облучение до зачатия фактором риска ЗНО у потомков, остается открытым.
Ценным информационным ресурсом для анализа эффектов пролонгированного родительского облучения на производстве может служить когорта работников производственного объединения (ПО) «Маяк» - первого в стране предприятия атомной промышленности, функционирующего с 1948 г. В период освоения технологии производства искусственных радионуклидов четверть персонала ПО «Маяк» составляли женщины, большинство из которых находились в репродуктивном возрасте.
Цель работы: сравнительный анализ заболеваемости солидными ЗНО первого поколения потомков работниц ПО «Маяк», подвергшихся преконцептивному радиационному воздействию на производстве.
Материал и методы. Ретроспективный анализ проведен на основе регистров, созданных и поддерживаемых в лаборатории радиационной эпидемиологии ЮУрИБФ: Регистра персонала ПО «Маяк», Детского регистра и Канцер-регистра г. Озерска, градообразующим предприятием которого является ПО «Маяк». Из когорты персонала ПО «Маяк» выделена группа работниц, подвергшихся преконцептивному облучению на производстве (n=2691); из Детского регистра получены сведения о первом поколении их потомков, рожденных в 1949-2004 гг. (n=4303); из Канцер-регистра получены сведения о ЗНО у потомков. Использован когортный метод наблюдения. Жизненный статус и онкозаболеваемость потомков прослежены до 31.12.2014 г. (число человеко–лет наблюдения - 138072,3). Расчёт стандартизованного отношения заболеваемости (СОЗ) проведён методом косвенной стандартизации по 5-летним возрастным стратам для лиц мужского и женского пола с 95%-ным доверительным интервалом. Использованы региональные и национальные стандарты заболеваемости ЗНО. Применен модуль AMFIT программного обеспечения EPICURE.
Результаты. За 65 лет наблюдения среди 4303 потомков работниц ПО «Маяк» зарегистрировано 134 случая ЗНО, включая 18 гемолимфобластозов и 116 случаев солидных ЗНО, из которых 113 диагностированы как первая опухоль.
Наибольшее число случаев солидных ЗНО зарегистрировано среди потомков 1949-1959 г.р., что объясняется «старением» наблюдаемой группы: почти 85% первичных солидных ЗНО (50 из 59 случаев) у потомков-мужчин и 77,8% (42 из 54 случаев) у женщин. Средний возраст при выявлении первичного солид-

ного ЗНО составил 46,6 лет; для ЗНО всех локализаций, включая гемолимфобластозы – 45 лет, в то время как по данным национальной статистики среди лиц обоего пола средний возраст манифестации ЗНО достигает 63 года. Существенная разница в возрасте манифестации ЗНО может, с одной стороны, свидетельствовать о ранней диагностике, с другой стороны – об омоложении контингента онкобольных среди потомков облучённых матерей. В структуре солидных ЗНО ведущими подклассами были ЗНО органов пищеварения (27,6% всех солидных ЗНО - 32 случая), ЗНО костей, соединительной ткани, кожи и молочной железы (24,1% - 28 случаев) и ЗНО мочеполовых органов (17,2% - 20 случаев).

Среди потомков-мужчин наиболее часто регистрировались ЗНО органов пищеварения, органов дыхания, костей, соединительной ткани и кожи. Среди потомков-женщин лидирующее место занимал подкласс ЗНО костей, соединительной ткани, кожи и молочной железы с преобладанием рака молочной железы, чаще образующегося из клеток протокового эпителия. Второе место составляли ЗНО органов пищеварения с доминированием рака кишечника и ЗНО мочеполовых органов, преимущественно представленных неоплазмами матки.

Структура солидных раков среди потомков облучённых матерей отличалась от данных национальной и региональной статистики в виде превышения удельного веса ЗНО головного мозга у потомков обоих полов и рака щитовидной железы у женщин. ЗНО головного мозга у потомков работниц ПО «Маяк» были представлены опухолями лобной, височной долей и мозжечка с преобладанием глиобластом и астроцитом. Отмечен относительно ранний возраст их манифестации – 38,7±4,2 года с диапазоном 28-54 года, не включая детей, для которых эта патология является достаточно распространённой. Среди ЗНО щитовидной железы преобладал папиллярный рак. Анализ СОЗ показал достоверное увеличение рака щитовидной железы для женщин старше 15 лет в сравнении с национальными данными – СОЗ 2,33 (1,00-4,51). ЗНО головного мозга для потомков обоих полов старше 15 лет значимо превышали национальный стандарт: у мужчин – 4,13 (1,64-8,37), у женщин – 3,58 (1,11-8,32) и региональный стандарт среди мужчин старше 15 лет – 3,51 (1,39-7,10).

Заключение. Учитывая многофакторность ЗНО, на данный момент мы можем только предполагать, что материнское преконцептивное радиационное воздействие играет определённую роль в развитии онкопатологии у потомков, что требует последующего анализа и продолжения наблюдения за когортой потомков персонала ПО «Маяк».

ЛЕЙКОЗЫ В КОГОРТЕ ПЕРСОНАЛА ПРОИЗВОДСТВЕННОГО ОБЪЕДИНЕНИЯ «МАЯК»: ХАРАКТЕРИСТИКА БЛАСТНЫХ КЛЕТОК В ПРЕДЛЕЙКОЗНЫЙ ПЕРИОД

Соснина С.Ф., Юркин А.М., Окатенко П.В., Рогачева С.А., Груздева Е.А., Сокольников М.Э.

sosnina@subi.su
89630881506
ФГУП Южно-Уральский институт биофизики ФМБА России,
г. Озерск, Челябинская область, Россия,
Озёрское шоссе, 19

LEUKEMIA IN THE COHORT OF MAYAK PRODUCTION ASSOCIATION WORKERS: CHARACTERISTIC OF BLAST CELLS IN THE PRE-LEUKEMIC PERIOD

Sosnina S.F., Yurkin A.M., Okatenko P.V., Rogacheva S.A., Gruzdeva E.A., Sokolnikov M.E.

sosnina@subi.su
FSUE Southern Urals Biophysics Institute of FMBA of Russia,
19 Ozerskoe shosse, Ozersk, Chelyabinsk Region, Russia

Ключевые слова: система кроветворения, радиационное воздействие, бластные клет-

ки, риск лейкозов

Key words: hematopoietic system, radiation exposure, blast cells, leukemia risk

Система кроветворения относится к наиболее радиочувствительным системам организма. Особый научный интерес представляют реакции гемопоэза под влиянием производственного облучения в период, предшествующий лейкозам.

Когорта персонала первого в стране предприятия атомной отрасли - производственного объединения (ПО) «Маяк», которая подверглась пролонгированному радиационному воздействию на производстве с различными сценариями облучения, является важным источником информации для изучения особенностей гемопоэза.

Цель работы: характеристика бластных клеток в анализах периферической крови персонала ПО «Маяк» в период, предшествующий лейкозам.

Материал и методы. Ретроспективный анализ показателей периферической крови проведен на основе базы данных «Лейкозы в когорте персонала ПО «Маяк» 1948–1958 гг. найма», созданной в лаборатории радиационной эпидемиологии ЮУрИБФ. В базу данных вошли сведения о двух группах работников ПО «Маяк»: основную группу (ОГ) работников, причиной смерти которых был лейкоз (n=84), и группу сравнения (ГС) – персонал предприятия без онкогематологической патологии (n=300). Для достижения максимальной однородности групп к каждому случаю лейкоза был произведен подбор трёх-четырёх внутренних контролей, подвергшихся радиационному воздействию на производстве в той же суммарной поглощенной дозе внешнего гамма-облучения на красный костный мозг (±5%), с учетом пола и возраста начала облучения (±2 года). База данных в итоге включает более 19,5 тысяч анализов периферической крови, клиническую информацию о перенесенных заболеваниях, дозиметрические данные персонала основных заводов ПО «Маяк», нанятых в период становления производства – 1948–1958 гг. Анализ бластных клеток проведен пропорционально индивидуальным накопленным поглощенным дозам внешнего гамма-облучения и периоду радиационного воздействия на производстве. Анализы крови при инфекционной патологии, острых заболеваниях и обострении хронических исключены.

Результаты. Единичные бластные клетки в обеих групп регистрировались при минимальных накопленных дозах внешнего гамма-облучения, что, возможно, указывает на повышенную радиочувствительность некоторых лиц.

Наиболее часто в сравниваемых группах определялись миелобласты, которым соответствовали медианы доз внешнего гамма-облучения 75,23 сГр в ОГ и 51,7 сГр в ГС. Средний период производственного облучения на момент появления миелобластов был одним из самых продолжительных и составлял 1480,6 дней в ОГ и 511,8 дней в ГС.

Наиболее коротким средним периодом от начала облучения на производстве до появления бластных клеток в периферическом кровотоке в ОГ отличались проэритробласты (178,25 дней, в ГС вдвое больше - 359,2 дня). После дебюта облучения в ГС ранее всех регистрировались монобласты (15 дней). Между тем, напряжение эритроцитарного ростка в самом начале производственного облучения было характерным признаком обеих групп: проэритробласты и эритробласты регистрировались при относительно малых средних дозах внешнего гамма-облучения (15,2 сГр – 69 сГр). Мегакариобласты и монобласты отсутствовали в анализах периферической крови в ОГ. В то же время, полихроматофильные эритробласты, относящиеся к конечным стадиям дифференцировки эритроцитарного ростка, были зарегистрированы только среди персонала ПО «Маяк» с лейкемиями в дальнейшем. Наличие полихроматофильных эритробластов в периферической крови в период до развития лейкоза, вероятно, являлось прогностически неблагоприятным сигналом среди работников, умерших впоследствии от гемобластозов.

Лимфобласты отличались более продолжительным средним периодом появления в пе-

риферическом кровотоке от момента начала облучения в ОГ-778 дней (84,7 дня в ГС), но верхний диапазон доз радиационного воздействия на производстве при этом был вдвое ниже, чем в контроле (308,9 сГр и 653,1 сГр соответственно).

Разноплановый тип реагирования гемопоэза в исследуемых группах, безусловно, связан как с типом лейкоза, так и с темпами накопления доз радиационного воздействия. Так, при практически равных средних накопленных дозах внешнего гамма-облучения на красный костный мозг (среди мужчин ОГ - 1,24 Гр, ГС - 1,13 Гр; среди женщин - 0,61 Гр и 0,57 Гр соответственно) и схожей амплитудой дозового диапазона, темпы накопления доз существенно различались: в группе работников с лейкозами средний период радиационного воздействия на производстве составлял среди мужчин 14,3 года, среди женщин – 12,1 года; в группе сравнения – 20,4 и 13,9 лет соответственно. Транзиторные изменения нормального соотношения клеток в ГС свидетельствуют о преходящей напряженности костномозгового кроветворения при радиационном воздействии, которая не привела к онкогематологической патологии.

Заключение. Особенности бластных клеток, сроков их появления в периферическом кровотоке с учетом доз радиационного воздействия на производстве могут служить индикаторами нарушения баланса между клеточными линиями и адаптивных реакций костномозгового кроветворения в период, предшествующий лейкозам.

РЕТРОСПЕКТИВНАЯ ОЦЕНКА ЗАБОЛЕВАЕМОСТИ ЗЛОКАЧЕСТВЕННЫМИ НОВООБРАЗОВАНИЯМИ СРЕДИ ЖИТЕЛЕЙ ГОРОДА АТОМНОЙ ПРОМЫШЛЕННОСТИ, ОБСЛЕДОВАННЫХ ПРИ ПОМОЩИ КОМПЬЮТЕРНОЙ ТОМОГРАФИИ

Осипов М.В.[1], Сокольников М.Э.[1], Аксенова И.А.[2], Доможирова А.С.[2]
Контактный e-mail osipov@subi.su

1ФГУП «Южно-Уральский институт биофизики», Озёрск, Россия, Озёрское шоссе 19
2ГБУЗ «Челябинский областной клинический центр онкологии и ядерной медицины», Челябинск, Россия, ул. Блюхера 42

RETROSPECTIVE CANCER INCIDENCE ASSESSMENT AMONG RESIDENTS OF NUCLEAR ENTERPRISE CITY, EXPOSED TO COMPUTED TOMOGRAPHY

Osipov M.V.[1], Sokolnikov M.E.[1], Aksenova I.A.[2], Domozhirova A.S.[2]

[1]FSUE“Southern Urals Biophysics Institute”, Ozyorsk, Russian Federation, Ozyorskoe shosse 19
[2]FSBHI“Chelyabinsk Regional Clinical Center of Oncology and Nuclear Medicine”, Chelyabinsk, Russian Federation, Bluchera 42

Ключевые слова
Злокачественные новообразования, КТ, компьютерная томография, канцерогенный риск
Keywords
Cancer, CT, computed tomography, cancerogenic risk

Цель работы. Оценка канцерогенного риска в области малых доз ионизирующего излучения продолжает оставаться предметом научных дискуссий, в которых приоритет отдаётся исследованиям, основанным на фактологической базе. Для её обеспечения необходимо формирование радиационно-эпидемиологических регистров лиц, подвергавшихся воздействию ионизирующего излучения, с

целью дальнейшего наблюдения и оценки отдалённых последствий - онкологической заболеваемости и смертности. Особенную актуальность данные исследования приобретают среди лиц, проживающих на территории вблизи предприятий атомной промышленности, и имеющих дополнительный источник профессионального радиационного воздействия.

Пациенты и методы. Исследование проведено ретроспективно среди пациентов, являющихся жителями закрытого административно-территориального объединения г. Озёрск, обследованных при помощи компьютерной томографии (КТ) в нескольких медицинских учреждениях Челябинской области. Период наблюдения охватывает время с момента появления первых компьютерных томографов в Челябинской области до момента последнего обновления информации по жизненному статусу и заболеваемости пациентов онкологической патологией на 31.12.2016 г. Медико-дозиметрическая информация об обследованиях пациентов была получена из архивных протоколов кабинетов компьютерной томографии. Информация о заболеваниях злокачественными новообразованиями (ЗНО) получена из регистра онкологических заболеваний («Канцер-регистр») жителей г. Озёрск, созданного и поддерживаемого в лаборатории эпидемиологии Южно-Уральского института биофизики. Результаты. Сформированный регистр КТ на дату проведения исследования включает когорту из 16 658 мужчин и женщин всех возрастов, которым за 25-летний период наблюдения было выполнено 26 626 КТ-обследований. На момент окончания наблюдения 30,2% членов когорты умерло. Максимальное время от момента первого обследования до даты диагностики ЗНО составило 18 лет, в среднем 3,5 года. Доля работников атомной промышленности среди обследованных составила 25%. Диагноз онкологического заболевания был установлен 2333 пациентам (14,0%), из них 31,6% опухолей диагностировано у лиц с предшествовавшим профессиональным облучением. Наибольшая доля заболеваний ЗНО, как среди мужчин, так и среди женщин в исследуемой когорте, приходилась на возраст старше 60 лет. 71,2% диагнозов ЗНО было установлено до момента первого обследования на КТ, и у 7,1% пациентов КТ проводилось в связи с подозрением на наличие ЗНО. В структуре заболеваемости преобладали опухоли органов брюшной полости (25,6%) и респираторного тракта (17%). Заключение. Исследование содержит уникальный фактический материал и представляет интерес для изучения закономерностей воздействия диагностического облучения на организм человека, а также в области прикладной эпидемиологии в целях оценки радиогенного риска и радиационно-гигиенического нормирования. Созданный радиационно-эпидемиологический регистр является источником информации для проведения дальнейших ретро- и проспективных эпидемиологических исследований.

Purpose of work. Assessment of carcinogenic risk due to low doses of ionizing radiation continues to be the subject of scientific discussions in which priority is given to studies based on a factual basis. To ensure this, the formation of radiation-epidemiological registers of persons exposed to ionizing radiation is necessary in order to further follow-up study focused on evaluation the long-term consequences - cancer incidence and mortality. Of particular importance in relevance to these studies are people living in the territory near the nuclear complex, and having an additional source of professional radiation exposure.

Patients and methods. The study was conducted retrospectively among patients who were residents of the closed administrative-territorial association of Ozyorsk and examined by computed tomography (CT) in several medical units of the Chelyabinsk region. The follow-up period covers the time from the appearance of the first computed tomography scanners in the Chelyabinsk region until the last update of information on the vital status and cancer incidence of patients as of December 31, 2016. Medical and dosimetric information were

obtained from archival protocols of computed tomography departments. Information on cancer incidence was obtained from the Cancer Register of Ozyorsk residents, created and maintained at the Epidemiology Lab of Southern Urals Biophysics Institute.

Results. The compiled CT registry includes a cohort of 16,658 male and female of all ages, who underwent 26,626 CT examinations over a 25-year observation period. At the end of the observation, 30.2% of the cohort members has died. The maximum period of time from the moment of first CT-examination to the date when malignant neoplasm has been diagnosed was 18 years, an average of 3.5 years. The proportion of nuclear workers among the surveyed was 25%. The diagnosis of cancer has been established in 2333 cases (14.0%), of which 31.6% of malignant tumors were diagnosed among people with occupational exposure to ionizing radiation. The largest share of malignant neoplasms, both among male and female, was over the age of 60 years. 71.2% of the malignancies were established prior to the first CT examination, and in 7.1% of patients CT was performed due to the suspected cancer. Abdominal malignant tumors (25.6%) and respiratory tract malignant tumors (17%) prevailed in the structure of cancer incidence.

Conclusion. The study delivers the unique factual material and is of interest for studying the patterns of the impact of diagnostic radiation exposure on the human body, as well as in the field of applied epidemiology in order to assess radiogenic risk and radiation hygiene standards revision. The created radiation-epidemiological registry is a source of information for further retro- and prospective epidemiological studies.

ПРИМЕНЕНИЕ HIFU-ТЕРАПИИ В РАМКАХ КОМБИНИРОВАННОГО ЛЕЧЕНИЯ БОЛЬНЫХ РАКОМ ПОДЖЕЛУДОЧНОЙ ЖЕЛЕЗЫ

Москвичева Л.И.
(8-916-469-87-30, ludamed16@mail.ru),
Болотина Л.В., Корниецкая А.Л.

Московский научно-исследовательский онкологический институт им. П.А. Герцена – филиал федерального государственного бюджетного учреждения «Национальный медицинский исследовательский центр радиологии» Министерства здравоохранения Российской Федерации. 125284, Российская Федерация, г. Москва, 2-й Боткинский проезд, д. 3.

Ключевые слова: высокоинтенсивная фокусированная ультразвуковая терапия, HIFU-терапия, рак поджелудочной железы, химиотерапия.

HIFU THERAPY AS PART OF THE COMBINED TREATMENT OF PATIENTS WITH PANCREATIC CANCER

Moskvicheva L.I.
(8-916-469-87-30, ludamed16@mail.ru),
Bolotina L.V., Kornietskaya A.L.

P. Hertsen Moscow Oncology Research Institute – branch of the National Medical Research Radiological Center of the Ministry of Health of the Russian Federation. 125284, Russian Federation, Moscow, 2nd Botkinskiyproezd, 3.

Keywords: high intensity focused ultrasound therapy, HIFU therapy, pancreatic cancer, chemotherapy.

Актуальность: рак поджелудочной железы (РПЖ) в структуре онкологической заболеваемости занимает 11 место, имеет скрытое течение и отличается кране низкими показателями 5-летней выживаемости даже при ранних стадиях. Радикальное хирургическое лечение может быть выполнено менее чем у четверти больных данной патологией, при этом общая 5-летняя выживаемость таких па-

циентов достигает лишь 29,3%. В случае выявления местно-распространенного процесса данный показатель не превышает 10%, а при наличии генерализованной формы - 2,6%.
Цель исследования: целью настоящего исследования является анализ предварительных результатов безопасности и эффективности проведения высокоинтенсивной фокусированной ультразвуковой терапии (HIFU-терапии) на аппарате HIFU-2001 (Shenzhen Huikang Medical Apparatus Co., Ltd) в рамках комбинированного лечения у больных РПЖ, которым не показано выполнение оперативного вмешательства или проведение химио-лучевой терапии.
Пациенты и методы: на момент анализа предварительных результатов исследование объединяло 24 пациентов с морфологически подтвержденным диагнозом аденокарциномы поджелудочной железы (17 женщин (71%) и 7 мужчин (29%)), которые получали комбинированное лечение с включением химиотерапии и HIFU-терапии в стационаре МНИОИ им. П. А. Герцена в период с 2016 по 2019 год. Значительная часть (79%) больных относились к группе пожилого и старческого возраста согласно классификации ВОЗ. Распределение по стадиям было следующим: IIA стадия - у 3 (12,5%) пациентов, IIB стадия – у 5 (21%), III стадия – у 9 (37,5%), IV стадия – у 7 (29%). В 71% случаев опухолевое новообразование располагалось в головке поджелудочной железы, в 5 (21%) – в теле, в 2 (8%) – в хвосте органа. Максимальный размер опухоли колебался от 18мм до 68мм. Двадцать (83%) пациентов на момент начала лечения отмечали наличие хронического болевого синдрома, уровень которого составлял 2-9 единиц по визуально-аналоговой шкале боли.
Результаты: в качестве основных осложнений проведения HIFU-терапии были выявлены: ожоги кожи III степени - у 2 (8,3%) больных; локальный склероз подкожной жировой клетчатки - у 4 (17%) пациентов; развитие бессимптомной псевдокисты поджелудочной железы - у 1 (4%) больного. Контроль болевого синдрома достигнут у 17 (85%) пациентов, локальный контроль опухоли – у 19 (79,2%) больных. Медиана наблюдения за пациентами составила 14,5 мес. (5-30 месяцев). Медиана общей продолжительности жизни больных оказалась равна 16 мес., медиана времени до прогрессирования – 9 мес. Общая 6-месячная выживаемость зафиксирована на уровне 100,0%, 1-летняя – 75,0%, 1,5-летняя 41,7%, 2-летняя – 17,2%. Полугодовая выживаемость пациентов без прогрессирования составила 62,5%, 1-летняя – 12,5%.
Выводы: полученные результаты исследования демонстрируют перспективность использования комбинации системной лекарственной терапии и HIFU воздействия у больных раком поджелудочной железы. Эффективность данного вида лечения будет подробнее изучена в дальнейшем.

ЗАБОЛЕВАЕМОСТЬ ГЕПАТОЦЕЛЛЮЛЯРНЫМ РАКОМ В РЕСПУБЛИКЕ БАШКОРТОСТАН

Ахметгареева К.Т.[1], Меньшиков К.В.[1,2], Султанбаев А.В.[2], Липатов Д.О.[1]

ФБГОУ ВО Башкирский государственный медицинский университет МЗ РФ[1]
ГАУЗ Республиканский клинический онкологический диспансер г. Уфа МЗ РБ[2]
Ключевые слова: Гепатоцеллюлярный рак, ГЦР, гепатоцеллюлярная карцинома, заболеваемость, общая выживаемость, смертность.

THE DISEASE INCIDENCE OF HEPATOCELLULAR CANCER IN THE REPUBLIC OF BASHKORTOSTAN

K.T.Akhmetgareeva[1], K.V.Menshikov[1,2], A.V.Sulanbaev[2], D.O.Lipatov[1]

FSBEI “Bashkir State Medical University” of the Ministry of Health of the Russian Federation, Ufa, Russia[1]
State Autonomous Institution “Republican Clinical Oncology Dispensary” MH RB, Ufa, Russia[2]

Key words: hepatocellular cancer, HCC, hepatocellular carcinoma, disease incidence, overall survival, mortality.

Актуальность. Гепатоцеллюлярная карцинома занимает до 85% всех первичных опухолей печени. Зачастую, гепатоцеллюлярный рак (ГЦР) выявляется уже на III-IV стадиях, так как заболевание протекает бессимптомно на начальных этапах, быстро метастазирует. В г. Уфе за 2018 год выявлено 49 пациентов с ГЦР, заболеваемость на 100000 тысяч населения составила 4,3. По республике выявленных случаев – 162, заболеваемость составила 4,0 на 100000 тысяч населения.

Цель. Изучить заболеваемость ГЦР в РБ за 2019г и период январь-апрель 2020г, определить количество пациентов с III-IV стадией заболевания, оценить общую выживаемость.

Материалы и методы. На базе Республиканского клинического онкологического диспансера (РКОД) проведен анализ заболеваемости гепатоцеллюлярной карциномой за 2019 г и период январь-апрель 2020 г. Источники информации: «извещение о больных с впервые установленным ЗНО», карт диспансерного наблюдения, историй болезней и выписок из них, пациентов, находящихся на лечении в условиях РКОД.

Результаты. За исследуемый период в консультативной поликлинике РКОД у 92-х человек диагностирован ГЦР. Средний возраст пациентов составил 64,16 года. Распределение по полу: мужчин 58 (63,05%), женщин 34 (36,95%). Морфологическое верификация имела место в 41 (44,6%) случае постановки диагноза. На момент постановки диагноза IV стадия опухолевого процесса была выявлена у 63 пациентов (68,47%). Умерло 57 человек (61,95%) из впервые выявленных в течении первого года, общая выживаемость с момента постановки диагноза до смерти пациента составила 5,4 месяцев. Хронический вирусный гепатит С установлен у 12 пациентов, хронический вирусный гепатит В-у 4-х пациентов, коинфицирование гепатитом В и С- у 1 пациента. ВИЧ-инфекция была установлена у 1 человека. Функциональный класс А по Чайлд-Пью устанавливался у 29 пациентов, класс В- у 44 пациентов, класс С- у 19 пациентов. Для оценки распространенности процесса поражения печени и определения тяжести цирроза и состояния пациентов использовалась Барселонская система стадирования. Стадию А имели 19 (20,7%) пациентов, стадию В - 10 (10,9%) пациентов, стадию С – 45 (48,9%) пациентов, стадию D – 18 (19,4%) пациентов. Осложнения в виде синдрома портальной гипертензии наблюдалось у 19 пациентов: цирротическое изменение печени у 9 пациентов, асцит - 6 человек, варикозное расширение вен пищевода - 4 человека.

Выводы. Заболеваемость ГЦР в 2019 года в РБ находится на уровне показателей предыдущих лет. Общая выживаемость пациентов с диагнозом ГЦР остается крайне низкой. На это влияет поздняя обращаемость пациентов, бессимптомное течение заболевание на ранних стадиях, раннее метастазирование, наличие хронических вирусных гепатитов, синдрома портальной гипертензии.

Список литературы

1) А.Д. Каприн, В.В. Старинский, Г.В. Петров М.:Злокачественные новообразования России 2018г. 2019: 11, 71,73,135,137

2) Мерабишвили В.М., Мерабишвили Э.Н., Чепик О.Ф. Эпидемиология рака печени.Заболеваемость, смертность, динамика гистологической структуры. Сибирский онкологический журнал. 2015;1(2):5-14.

4) С.Р. Зогот, Р.Ф. Акберов, К.Ш. Зыятдинов, Ю.В. Варшавский Гепатоцеллюлярный рак (эпидемиология, лучевая диагностика, современные аспекты лечения). Практическая медицина 2013; N°2 (67): 112-113

5) В.В. Бредер Лекарственной лечение первичного рака печени. Материалы VII онкологической конференции Москва 2003г. **Доступно на:** https://rosoncoweb.ru/library/congress/ru/07/54.php

ПОВЫШЕНИЕ РАННЕЙ ВЫЯВЛЯЕМОСТИ ЗЛОКАЧЕСТВЕННЫХ

НОВООБРАЗОВАНИЙ У ДЕТЕЙ: РЕЗУЛЬТАТЫ ОРГАНИЗАЦИОННОГО ЭКСПЕРИМЕНТА

Рыков М.Ю.[1], Манерова О.А.[1], Турабов И.А.[2], Козлов В.В.[1], Решетников В.А.[1]

[1] ФГАОУ ВО «Первый Московский государственный медицинский университет им. И.М. Сеченова Минздрава России» (Сеченовский Университет), 119435, Москва, Российская Федерация
[2] ФГБОУ «Северный государственный медицинский университет» Минздрава России, 163000, Архангельск, Российская Федерация
Контактная информация: Рыков Максим Юрьевич, доктор медицинских наук, доцент; доцент кафедры онкологии Института клинической медицины ФГАОУ ВО Первый МГМУ им. И.М. Сеченова Минздрава России (Сеченовский Университет). Адрес: 119435, Москва, ул. Б. Пироговская, д. 2, стр. 2, e-mail: wordex2006@rambler.ru, тел. 89161875261

Обоснование. За последние десятилетия продолжается неуклонный рост числа онкологических заболеваний у детей, большая часть из которых выявляется на распространенных стадиях: заболеваемость увеличилась на 12,8% (2007 г. – 11,7, 2017 г. – 13,2 на 100 тыс.), распространенность – на 37,9%: с 63,9 в 2007 г. до 88,1 на 100 тыс. в 2017 г.

Цель исследования. Разработка мер, направленных на повышение ранней выявляемости злокачественных новообразований у детей.

Материалы и методы. В медицинских организациях Архангельской области в клиническую практику врачей-участковых педиатров в 2016 г. внедрен «Алгоритм определения целесообразности направления пациента на консультацию к врачу-детскому онкологу». В рамках оценки эффективности «Алгоритма» проведено сравнение двух групп пациентов с гистологически верифицированными солидными злокачественными новообразованиями:

Первая группа – 49 пациентов, получавших медицинскую помощь в Архангельской области в 2011 – 2015 гг. (до проведения организационного эксперимента);

Вторая группа – 51 пациент, получавший медицинскую помощь в отделении детской онкологии Архангельской области в 2016 – 2018 гг. (контрольная группа).

Результаты. Введение «Алгоритма определения целесообразности направления пациента на консультацию к врачу-детскому онкологу» позволило увеличить выживаемость пациентов после установления диагноза злокачественного новообразования (при трехлетнем сроке наблюдения) с 25,04±2,05 мес. до 30,3±1,57 мес. (p=0,045). Статистически значимо сократились временные параметры различных этапов, предшествовавших началу специализированного лечения: время от момента обращения к врачу-детскому онкологу до верификации диагноза сократилось с 9,0 (7,0; 14,0) до 7,0 (5,0; 9,0) дней (p–0,001); время от верификации диагноза до начала специализированного лечения сократилось с 12,0 (8,0; 16,0) до 8,0 (6,0; 10,0) дней (p–0,001); время от момента обращения к врачу-участковому педиатру до направления к врачу-детскому онкологу - с 11,0 (6,0; 17,0) до 2,0 (1,0; 3,0) дней (p–0,001); время от момента обращения к врачу-участковому педиатру до начала специализированного лечения - с 23,0 (17,0; 32,0) до 9,0 (8,0; 12,0) дней (p–0,001).

Заключение. В рамках организационного эксперимента показана результативность внедрения структурно-функциональной модели организации медицинской помощи детям с онкологическими заболеваниями в Российской Федерации.

Ключевые слова: организация здравоохранения, детская онкология, злокачественные новообразования, ранняя выявляемость.

МЕДИКО-СОЦИАЛЬНОЕ ИССЛЕДОВАНИЕ МНЕНИЙ РОДИТЕЛЕЙ (ЗАКОННЫХ

ПРЕДСТАВИТЕЛЕЙ) О ПРОБЛЕМАХ ОРГАНИЗАЦИИ МЕДИЦИНСКОЙ ПОМОЩИ ДЕТЯМ С ОНКОЛОГИЧЕСКИМИ ЗАБОЛЕВАНИЯМИ В РОССИЙСКОЙ ФЕДЕРАЦИИ

М.Ю. Рыков

Первый Московский государственный медицинский университет им. И.М. Сеченова Минздрава России (Сеченовский Университет), Москва

Контактная информация: Максим Юрьевич Рыков, wordex2006@rambler.ru, 89161875261

Обоснование. Качество медицинской помощи с точки зрения пациентов – один из основных аспектов, показывающих удовлетворенность населения медицинскими услугами.
Цель. Изучить мнения родителей (законных представителей) по проблемам организации медицинской помощи детям с онкологическими заболеваниями.
Материалы и методы. Исследование проведено по разработанной «Анкете учета мнения родителей (законных представителей) по совершенствованию организации медицинской помощи вписать свой вариант ответа. Для объективности анкеты заполнялись респондентами анонимно. В качестве объекта исследования выступали анкеты, заполненные родителями (законными представителями) детей с онкологическими заболеваниями, получавших в 2011 – 2018 гг. медицинскую помощь в отделениях детской онкологии медицинских организаций субъектов Российской Федерации. для обеспечения репрезентативности исследования минимальное число родителей (законных представителей) детей с онкологическими заболеваниями, включенных в исследование, должно быть не меньше 363 чел., с учетом стратификации по численности первичных пациентов в 2018 г. в федеральных округах Российской Федерации: из ЦФО – 22,1%, СЗФО – 8,6%, ЮФО – 10,4%, СКФО – 8,4%, ПФО – 22%, УФО – 9,1%, СФО – 14,3%, ДВФО – 5,1%.
Результаты. В исследовании приняли участие 410 респондентов. Проведенное медико-социальное исследование показало, что 81,1±1,9% респондентов не удовлетворены отношением к ним и их детям врачей и среднего медицинского персонала, удовлетворены лишь частично – 15,9±1,8%, удовлетворено полностью 3±0,8%. В качестве причины неудовлетворенности отмечены грубость в общении (35,8±2,4%), отсутствие достаточного внимания со стороны медицинского персонала (21,3±2,0%) и отсутствие заинтересованности в успехе лечения (19,7±2,0%). Сочетание данных вариантов отметили 23,2±2,0% респондентов. В качестве предпочтительного места лечения их детей 63,7±2,4% респондентов отметили медицинскую организацию федерального подчинения, 33,9±2,4% – медицинскую организацию, расположенную за пределами территории Российской Федерации, из них 57,4±2,4% респондентов в качестве причины выбора отметили возможность получения пациент-ориентированного сервиса и сложную маршрутизацию во время лечения между медицинскими организациями на территории Российской Федерации. Недоверие к квалификации медицинского персонала в Российской Федерации в качестве причины указали 12,7±1,6% респондентов, отсутствие комфортных условий для прохождения обследования и лечения – 11,8±1,6%, отсутствие необходимых методов диагностики и лечения – 5,3±1,1%, сочетание перечисленных вариантов – 12,8±1,6%.
Заключение. Полученные результаты свидетельствуют о необходимости создания пациент центристской системы организации медицинской помощи детям с онкологическими заболеваниями. Необходимо внедрять пациент-ориентированные подходы и совершенствовать маршрутизацию пациентов.

Ключевые слова: организация медицинской помощи, детская онкология, медико-социальное исследование.

ОЦЕНКА РЕЗУЛЬТАТОВ ВНЕДРЕНИЯ ЭЛЕКТРОННОЙ БАЗЫ ДАННЫХ ДЕТЕЙ

С ОНКОЛОГИЧЕСКИМИ ЗАБОЛЕВАНИЯМИ: МЕДИКО-СОЦИАЛЬНОЕ ИССЛЕДОВАНИЕ МНЕНИЙ ВРАЧЕЙ ДЕТСКИХ ОНКОЛОГОВ

М.Ю. Рыков

Первый Московский государственный медицинский университет им. И.М. Сеченова Минздрава России (Сеченовский Университет), Москва, Российская Федерация.

Контактная информация: Максим Юрьевич Рыков, wordex2006@rambler.ru, 89161875261

Актуальность. В настоящее время в детской онкологии отсутствует единая база данных пациентов. В силу данной причины отсутствуют достоверные статистические данные, что затрудняет разработку стратегии развития и не позволяет в полной мере оценивать качество оказываемой медицинской помощи. С целью устранения данного дефекта разработана и внедрена электронная база данных детей с онкологическими заболеваниями.

Цель. Изучить мнения врачей детских онкологов по проблемам учета детей с онкологическими заболеваниями.

Материалы и методы. Разработана и разослана респондентам Анкета опроса врача детского онколога для оценки результативности внедрения электронной базы данных, которая содержит 15 вопросов. Для объективности анкеты заполнялись респондентами анонимно.

Результаты. В медико-социальном исследовании приняли участие 187 врачей детских онкологов. Большинство респондентов (71,3 ± 3,3 %) отметили, что в настоящее время в Российской Федерации регистр детей с онкологическими заболеваниями отсутствует, 15,4 ± 2,6% известен региональный регистр, 9,1 ± 2,1 % – независимый регистр в отдельных медицинских организациях, 1,7 ± 0,9 % – единый регистр для Российской Федерации, 2,5 ± 1,1 % не знают о существовании регистров. Среди респондентов 81,9 ± 2,8 % отметили, что электронная база данных является эффективным инструментом учета детей с онкологическими заболеваниями, при этом в качестве преимуществ 15,1 ± 2,6 % указали повышение достоверности статистических данных, 9,2 ± 2,1 % – сокращение времени на поиск информации о пациенте, 4,4 ± 1,5 % – оптимизацию рабочего времени, 71,3 ± 3,3 % – сочетание перечисленных вариантов.

Заключение. Проведенное медико-социальное исследование показало целесообразность внедрения электронной базы данных детей с онкологическими заболеваниями в клиническую практику врачей детских онкологов.

Ключевые слова: канцер-регистр, организация здравоохранения, детская онкология.

РАЗРАБОТКА И ВАЛИДАЦИЯ МОДЕЛИ IN VIVO ДЛЯ ОЦЕНКИ МЕСТНОАНЕСТЕЗИРУЮЩЕГО ДЕЙСТВИЯ ПО МЕТОДУ «TAIL FLICK» С ИСПОЛЬЗОВАНИЕМ ЛАЗЕРА БЛИЖНЕГО ИК-ДИАПАЗОНА

Ноев А.Н.[1,2], Морозова Н.Б.[1], Грин М.А.[2], Панкратов А.А.[1]

Контактный e-mail: aleksej-noev@yandex.ru

[1]Московский научно-исследовательский онкологический институт им. П.А. Герцена – филиал ФГБУ «Национальный медицинский исследовательский центр радиологии» Минздрава России, Москва, Российская Федерация, 2-й Боткинский пр., д.3

[2]Институт тонких химических технологий им. М.В. Ломоносова, ФГБОУ ВО «МИРЭА-Российский технологический университет», Москва, Российская Федерация, Проспект Вернадского, д.86

DEVELOPMENT AND VALIDATION OF IN VIVO MODEL FOR EVALUATION OF LOCAL

ANESTHESIA WITH «TAIL FLICK» METHOD USING NEAR-IR LASER

Noev A.N.[1,2], Morozova N.B.[1], Grin M.A.[2], Pankratov A.A.[1]
Contact e-mail: aleksej-noev@yandex.ru

1P. A. Hertsen Moscow Oncology Research Institute - branch of NMRRC, Ministry of Health of Russia, Moscow, Russia, 2nd Botkin Passage, 3
2M.V. Lomonosov Institute of Fine Chemical Technologies, MIREA-Russian Technological University, Moscow, Russia, Vernadskiy Avenue, 86

Ключевые слова
Местноанестезирующее воздействие, метод «tail flick», ИК-лазер
Keywords
Local anesthetic impact, «tail flick» method, IR-laser

- Актуальность

В настоящее время местное обезболивание является неотъемлемой частью малоинвазивных хирургических вмешательств и болезненных лечебных процедур в онкологии (удаление новообразований ротовой полости и кожных покровов, фотодинамическая терапия кожи и женских половых органов и др.), которое защищает пациента как от самой боли, так и от страха её ожидания, а также от психоэмоционального переживания и перенапряжения. Используемые в клинической практике местные анестетики имеют свои ограничения и побочные эффекты, что делает актуальной разработку новых обезболивающих средств и требует наличия подходящих моделей in vivo для объективной оценки анестезирующего действия новых препаратов.

Одной из наиболее распространённых методик по оценке фармакологической эффективности местных анестетиков является метод «tail flick», заключающийся в регистрации времени ответа животного на болевое термическое воздействие. Последнее, как правило, представлено мощной лампой широкого диапазона длин волн и мощностей, что затрудняет стандартизацию ноцицептивного воздействия.

- Цель исследования

Целью являлась разработка и валидация модели in vivo для оценки местноанестезирующего эффекта у мышей по методу «tail flick» с использованием в качестве ноцицептивного воздействия лазерного излучения регулируемой мощности с длиной волны 810 нм.

- Объект и методы исследования

Исследование проводилось на мышах-гибридах BDF1, самках с массой 24±2 г. В работе использовалась разработанная нами установка на основе диодного лазера производства АЛХТ-ЭЛОМЕД с длиной волны излучения 810 нм. В качестве официнального анестетика при валидации применялся 2% раствор лидокаина гидрохлорида (Renewall). Препарат вводился путём двух симметричных инъекций в корень хвоста. Общий объём инъекций варьировался от 0,04 до 0,1 мл.

- Результаты

В ходе данной работы на основе лазера с длиной волны 810 нм была собрана установка, включающая: световод, элементы для фиксации животных и их хвостов, а также направляющий фиксатор оптоволокна. Последний даёт возможность регулировать и сохранять необходимые параметры расстояний между элементами, а также достичь воспроизводимости результатов исследований. Были определены оптимальные параметры режима облучения. Оптимальная величина мощности излучения составила 0,4 Вт, что позволило регистрировать базовый ответ в течение 3,5±0,9 с. Наличие анестезирующего эффекта регистрировалось при времени ответа в 6 и более секунд, полной анестезии – при ответе в 20 и более секунд. При использовании отработанного оптимального режима ноцицептивного воздействия был получен дозозависимый и воспроизводимый эффект при исследовании трёх доз лидокаина (31 мг/кг, 62 мг/кг и 77 мг/кг), что свидетельствует о валидности модели и возможности ее использования для изучения фармакологической эффективности местных анестетиков.

- Выводы

Преимущество полученной модели по срав-

нению с известными аналогами состоит в использовании точных заданных параметров ноцицептивного воздействия, а также в стандартизации других параметров системы, что позволяет достичь высокой воспроизводимости результатов исследований. Созданная модель пригодна для выявления и изучения силы и продолжительности анестезирующего действия лекарственных средств с целью разработки новых местных анестетиков, обладающих более глубоким и продолжительным действием и (или) меньшим количеством побочных эффектов. Такие препараты могут широко использоваться в лечении онкологических больных при проведении малоинвазивных хирургических операций и болезненных лечебных процедур.

ОНКОЛОГИЧЕСКАЯ СИТУАЦИЯ ПЕРВИЧНО ВЫЯВЛЕННЫХ НОЗОЛОГИЧЕСКИХ ФОРМ СО ЗЛОКАЧЕСТВЕННЫМИ ПАТОЛОГИЯМИ

Мамарасулова Д.З., Валидова А.Ф., Усмонов У.Д., Мамарасулова С.Р., Туланов Д.Ш.

Андижанский государственный медицинский институт, Андижан, Узбекистан, 170127, Республика Узбекистан, город Андижан, улица Ю.А.Атабекова, 1.
e-mail: dilya2580559@gmail.com.
Tel.: +998902580559

Ключевые слова: онкологическая ситуация, нозологические формы.

Актуальность. Республика Узбекистан на сегодняшний день составляет около 34 млн. человек, из них на долю Андижанской области приходится более 3,6 млн людей. В Андижанской области в 2018 году зарегистрировано 1820 больных, в 2017 году 1676 и в 2016 г -1791 больных впервые в жизни установленным диагнозом злокачественными новообразованиями, что составило 60,0, 56,1 и 62,1 соответственно на 100 тысячи населения. Отмечается рост заболеваемости со злокачественными заболеваниями с ростом численности населения.

Цель. Изучить первичную выявляемость злокачественными патологиями в Андижанской области.

Пациенты и методы. Материалом для исследования служили амбулаторные карты и контрольные карты для взятия на учет. Весь материал был собран из статистического отдела Андижанского филиала Республиканского специализированного научно-практического медицинского центра онкологии и радиологии.

Результаты и обсуждения. При рассмотрении в разрезе онкопатологии в Андижанской области отмечается тенденция повышения заболеваемости молочной железы численность которых, составила 304 (16,7%) и заняло 1 место среди всех онкологических заболеваний. На втором месте оказался рак шейки матки 182 (10%) и третье место занял рак желудка, которое составило 160 (8,7%). Смертность от этого недуга составила 29 на 100 тысячи населения.

При проведении сравнительного анализа в структуре онкологических новообразований за последние 3 года произошли значительные изменения. Если в 2010 по 2012 года в Андижанском областном онкологическом диспансере ранговое место всегда занимал рак желудка, за ним следовал рак молочной железы и рак легкого, то на сегодняшний день можно увидеть, что рак молочной железы несмотря на то что визуальный орган до сих пор остается на высоком ранговом месте. Из 304 (16,7%) больных почти половина их (41,1%) были обнаружены во время проведения массовых профилактических осмотрах, а остальные 58,9% обратились самотеком. Из них с начальными стадиями были выявлены 165 (54,2%) больных, а запущенные формы составили 139 (45,7%) больных.

Заключение. Полученные результаты неутешительны по сравнению мировых статистик, где выявляемость на ранних стадиях рака молочной железы составляет свыше 98,8% процентов. Это говорит о том что, для выявления ранних форм недостаточно, и нужно

применить более уточняющие современные методы исследования.

Таким образом, на основании проведенных эпидемиологических исследований можно сделать вывод, что проблема злокачественными новообразованиями в Андижанской области остаётся актуальной. Современное понимание причин возникновения рака далеко не исчерпывает проблему. Тем не менее, изменение образа жизни, ранее выявление патологии, позволит проводить эффективное лечение и снизить смертность от этого недуга и получить выздоровление при его раннем выявлении.

ONCOLOGICAL SITUATION OF THE INITIALLY IDENTIFIED NOSOLOGICAL FORMS WITH MALIGNANT PATHOLOGIES

Mamarasulova D.Z., Validova A.F., Usmonov U.D., Mamarasulova S.R., Tulanov D.Sh

Andijan State Medical Institute,
Andijan, Uzbekistan,
170127, Republic of Uzbekistan,
Andijan city, Yu.A. Atabekova street, 1.
e-mail: dilya2580559@gmail.com.
Тел.: +998902580559
Key words: Oncological situation, nosological forms.

Relevance. The Republic of Uzbekistan today is about 34 million people, of which the share of Andijan region accounts for more than 3.6 million people. In Andijan region in 2018, 1820 patients were registered, in 2017 1676 and in 2016, 1791 patients were diagnosed with malignant neoplasms for the first time in their lives, which amounted to 60.0, 56.1 and 62.1, respectively, per 100 thousand of the population. There is an increase in the incidence of malignant diseases with an increase in population.

Purpose. To study the primary detection of malignant pathologies in the Andijan region.

Patients and methods. The material for the study was ambulatory cards and control cards for registration. All material was collected from the statistical department of the Andijan branch of the Republican Specialized Scientific and Practical Medical Center for Oncology and Radiology.

increase in the incidence of breast cancer, the number of which amounted to 304 (16.7%) and took 1st place among all oncological diseases. In second place was cervical cancer 182 (10%) and stomach cancer, which amounted to 160 (8.7%), took third place. Mortality from this disease was 29 per 100 thousand of the population.

When conducting a comparative analysis in the structure of oncological neoplasms over the past 3 years, significant changes have occurred. If in 2010 and 2012 in the Andijan Regional Oncology Center, stomach cancer always ranked first, followed by breast cancer and lung cancer, today you can see that breast cancer despite the fact that the visual organ still remains at high ranking place. Of the 304 (16.7%) patients, almost half of them (41.1%) were detected during mass preventive examinations, and the remaining 58.9% turned by gravity. Of these, 165 (54.2%) patients were identified with initial stages, and advanced forms amounted to 139 (45.7%) patients.

Conclusion. The results are disappointing compared to world statistics, where the detection rate in the early stages of breast cancer is over 98.8%. This suggests that, to identify early forms is not enough, and it is necessary to apply more precise modern research methods.

Thus, based on the conducted epidemiological studies, it can be concluded that the problem of malignant neoplasms in the Andijan region remains relevant. A modern understanding of the causes of cancer is far from exhausting the problem.

Results and discussions. When examined in the context of oncopathology in Andijan region, there is a tendency to an increase in the incidence of breast cancer, the number of which amounted to 304 (16.7%) and took 1st place among all oncological diseases. In second place was cervical cancer 182 (10%) and stomach cancer, which amounted to 160 (8.7%), took third place. Mortality from this disease was 29 per 100

thousand of the population.
When conducting a comparative analysis in the structure of oncological neoplasms over the past 3 years, significant changes have occurred. If in 2010 and 2012 in the Andijan Regional Oncology Center, stomach cancer always ranked first, followed by breast cancer and lung cancer, today you can see that breast cancer despite the fact that the visual organ still remains at high ranking place. Of the 304 (16.7%) patients, almost half of them (41.1%) were detected during mass preventive examinations, and the remaining 58.9% turned by gravity. Of these, 165 (54.2%) patients were identified with initial stages, and advanced forms amounted to 139 (45.7%) patients.
Conclusion. The results are disappointing compared to world statistics, where the detection rate in the early stages of breast cancer is over 98.8%. This suggests that, to identify early forms is not enough, and it is necessary to apply more precise modern research methods.
Thus, based on the conducted epidemiological studies, it can be concluded that the problem of malignant neoplasms in the Andijan region remains relevant. A modern understanding of the causes of cancer is far from exhausting the problem.
Nevertheless, lifestyle changes, the earlier identification of pathology, will allow for effective treatment and reduce mortality from this disease and get a recovery with its early detection.

ОЦЕНКА УРОВНЯ ПРАВОВЫХ КОМПЕТЕНЦИЙ ПРАКТИКУЮЩИХ ВРАЧЕЙ В РОССИЙСКОЙ ФЕДЕРАЦИИ НА ОСНОВЕ АНКЕТИРОВАНИЯ 100 РЕСПОНДЕНТОВ

Москвичева Л.И.[1]
(8-916-469-87-30, ludamed16@mail.ru*),*
Петрова И.А.[2]

1 – Московский научно-исследовательский онкологический институт имени П. А. Герцена – филиал ФГБУ «Национальный медицинский исследовательский центр радиологии» Минздрава России (МНИОИ им. П.А. Герцена – филиал ФГБУ «НМИЦ Радиологии» Минздрава России»), 125284, Российская Федерация, Москва, 2-й Боткинский проезд, д. 3.
2 – ФГБУ «Национальный научно-исследовательский институт общественного здоровья имени Н.А. Семашко», 105064, Москва, ул. Воронцово поле, д. 12, строение 1.
Ключевые слова: права пациента, нормативная правовая база, медицинское образование, конфликты в системе здравоохранения.

ASSESSMENT OF THE LEVEL OF LEGAL COMPETENCE OF MEDICAL PRACTITIONERS IN THE RUSSIAN FEDERATION BASED ON A SURVEY OF 100 RESPONDENTS

Moskvicheva L.I.[1]
(8-916-469-87-30, ludamed16@mail.ru),
Petrova I.A.[2]

1 - P. Hertsen Moscow Oncology Research Institute – branch of the National Medical Research Radiological Center of the Ministry of Health of the Russian Federation. 125284, Russian Federation, Moscow, 2nd Botkinskiyproezd, 3.
2 - Federal Scientific State Budgetary Institution «N.A. Semashko National Research Institute of Public Health». 105064, Russian Federation, Moscow, Vorontsovo Pole str., 12-1.

Keywords: patient rights, legal framework, medical education, conflicts in the health care system.
Актуальность: в результате воздействия на общество различных социальных, экономических, а также политических факторов, в последние годы в Российской Федерации наблюдается увеличение числа конфликтов между медицинскими работниками и пациентами и/или их родственниками, значительная доля которых доходит до судебных разбирательств. Данные конфликты приводят к снижению уровня доверия населения системе здравоохранения в целом, развитию

у врачей ощущения неудовлетворенности профессией и собственным социальным статусом. Важнейшую роль в профилактике и урегулировании конфликтных ситуаций с пациентами играет уровень правовой грамотности медицинских работников.

Цель исследования: целью настоящего исследования является определение уровня правовых компетенций практикующих врачей Российской Федерации на основе анализа результатов социологического опроса.

Пациенты и методы: в рамках настоящего исследования в феврале-апреле 2020 года было проведено анкетирование 100 врачей Российской Федерации с использованием электронного опросника. Среди респондентов было 64% женщин и 36% мужчин; 46% респондентов работали в амбулаторном звене, 54% – в стационарных условиях. Возраст участников находился в диапазоне от 25 до 72 лет (средний - 38 лет). Значительное число (71%) врачей входили в «молодую» возрастную категорию по классификации ВОЗ. Респонденты имели стаж работы от 1 года до 46 лет (средний - 13,75 лет), а также принадлежность к 27 различным специальностям, среди которых преобладали терапевты (16%), хирурги (11%), онкологи (11%), эндокринологи (8%), анестезиологи и реаниматологи (8%). Уровень правовых компетенций врачей был определен с помощью специально разработанной градации, на основании анализа ответов респондентов на ряд вопросов анкеты, дающих представление об уровне их знаний нормативных правовых документов, регулирующих отношения в медицине, законодательно закрепленных прав врача и пациента, а также оснований компенсации морального вреда, причиненного медицинскому работнику.

Результаты: доли респондентов, обладающих высоким, умеренным, низким и крайне низким уровнем правовых компетенций по вопросам знания нормативных правовых документов, регулирующих отношения в медицине, составили 15%, 15%, 32%, 38%; прав пациентов - 11%, 29%, 31%, 29%; прав медицинских работников - 8%, 29%, 37%, %; положений статьи 1100 Гражданского кодекса РФ - 18%, 44%, 23%, 15%. Таким образом, несмотря на требования должных инструкций, высокий уровень развития медико-правовых компетенций был выявлен лишь у 13% врачей, умеренный - 29%, а низкий и крайне низкий - у 58% респондентов.

Выводы: полученные результаты демонстрируют необходимость проведения мероприятий по повышению уровня правовых компетенций практикующих врачей, к которым могут быть отнесены: активное сотрудничество медицинских организаций с кафедрами медицинской этики, деонтологии и права высших учебных заведений, а также представителями юридического сообщества; проведение курсов и семинаров по медицинскому праву в рамках последипломного образования специалистов; включение курсов повышения квалификации по данным вопросам в программы непрерывного медицинского образования; осуществление оценки уровня правовых компетенций врачей при проведении регулярной аттестации специалистов.

ЗНАЧЕНИЕ АНАЛИЗА ПОКАЗАТЕЛЕЙ ПОТЕРЯННЫХ ЛЕТ ПОТЕНЦИАЛЬНОЙ ЖИЗНИ ПО ПРИЧИНЕ РАКА МОЛОЧНЫХ ЖЕЛЕЗ ПРИ ОЦЕНКЕ ЭФФЕКТИВНОСТИ ОНКОЛОГИЧЕСКОЙ ПОМОЩИ

Сеньков Р.Э.[1], Романенков Н.С.[1,2], Мовчан К.Н.[1,2], Ботян А.Ю.[1], Бахтин М.Ю.[1], Жарков А.В.[1], Яковенко О.И.[1,2], Гедгафов Р.М.[1], Русакевич К.И.[1]

e-mail: nickrom@inbox.ru

[1]Санкт-Петербургское государственное бюджетное учреждение здравоохранения «Медицинский информационно-аналитический центр» Комитета по здравоохранению Санкт-Петербурга, Санкт-Петербург, Россия, 198095, ул. Шкапина, д. 30.

[2]Федеральное государственное бюджетное образовательное учреждение высшего

образования «Северо-Западный государственный медицинский университет имени И.И. Мечникова» Министерства здравоохранения Российской Федерации, Санкт-Петербург, Россия, 191015, ул. Кирочная, д. 41

SIGNIFICANCE OF YEARS OF POTENTIAL LIFE LOST DUE TO BREAST CANCER ANALYSIS IN THE EFFICIENCY ASSESSMENT OF ONCOLOGICAL CARE

Senkov R.E.[1], Romanenkov N.S.[1,2], Movchan K.N.[1,2], Botyan A.Yu.[1], Bahtin M.Yu.[1], Zharkov A.V.[1], Yakovenko O.I.[1,2], Gedgafov R.M.[1], Rusakevich K.I.[1]

[1]St. Petersburg State Budget funded Healthcare Institution «Medical Information and Analytical Center», Saint-Petersburg, Russian Federation, 198095, Shkapina ul., h. 30.
[2]Federal State Budget funded Educational Institution of Higher Education «North-Western State Medical University named after I.I. Mechnikov» Ministry of Health of the Russian Federation, Saint-Petersburg, Russian Federation, 191015, Kirochnaya ul., h. 41

Ключевые слова
медицинская статистика, рак молочных желез, потерянные годы потенциальной жизни, качество медицинской помощи
Keywords
medical statistics, breast cancer, lost years of potential life, medical care quality

Актуальность. Анализ показателей частоты летальных исходов – неотъемлемая часть комплекса мероприятий по увеличению эффективности оказания медицинской помощи (МП). Вместе с тем ориентироваться сугубо на параметры летальности при оценке состояния противораковой борьбы в настоящее время недостаточно. Поэтому одним из более актуальных медико-статистических показателей для контроля за качеством организации оказания МП, предполагающим уменьшение риска преждевременной смерти населения от злокачественных новообразований (ЗНО), оказывается такой параметр, как потенциальные годы потерянной жизни (ПГПЖ).
Цель. Проанализировать показатели потерянных лет потенциальной жизни населения Санкт-Петербурга по причине рака молочных желез (РМЖ).
Пациенты и методы. Для оценки параметра ПГПЖ проведено ретроспективное когортное исследование. Проанализированы сведения о 51 029 случаях смерти жителей города в 2011, 2012 гг. – 25 694 и 25 335 чел., соответственно. Целенаправленно изучены показатели заболеваемости и смертности горожанок по причине ЗНО молочных желез (МЖ) в 2011 – 2018 гг. Обработка данных, полученных в ходе исследования, проведена посредством табличного редактора MS Excel.
Результаты. В 2011 – 2012 гг. в Санкт-Петербурге на фоне увеличения на 8 % заболеваемости горожанок РМЖ констатировано снижение на 6 % параметров смертности женщин при этом виде ЗНО. Кроме этого, в 2012 г. показатели ПГПЖ в связи со случаями смерти от РМЖ в группе жительниц Санкт-Петербурга в возрасте от 30 до 64 лет уменьшились на 8% по сравнению с данными 2011 года (2 632 и 2 435 в 2011 – 2012 гг., соответственно). Параметр потерянных лет потенциальной жизни, достигая максимума у горожанок в возрасте от 50 до 59 лет, в 2011 – 2012 гг. снизился среди больных РМЖ данной возрастной группы на 16 % (1 101 и 948 в 2011 –2012 гг., соответственно). Что позволяет полагать эффективными мероприятия по совершенствованию оказания МП больным ЗНО МЖ в 2011 – 2012 гг. В 2011 – 2018 гг. показатель заболеваемости женщин РМЖ в Санкт-Петербурге возрос на 28,2 % (с 45,67 0/0000, в 2011 г. до 58,58 0/0000 в 2018 г.). С 2011 по 2018 г. параметры 5-летней выживаемости больных при ЗНО МЖ в Санкт-Петербурге повысились на 4,9 %. (с 60,4 % до 63,4 % в 2011 и 2018 гг., соответственно). Косвенно эти данные дают возможность констатировать и снижение уровня показателя ПГПЖ за анализируемый период.
Заключение. Оценка показателей ПГПЖ при РМЖ в Санкт-Петербурге позволяет конста-

тировать уменьшение суммарного количества потерянных лет потенциальной жизни горожанок по причине ЗНО МЖ. Это можно расценивать как признак качественного оказания МП больным РМЖ. Посредством расчета показателей ПГПЖ, в отличии от параметров смертности населения, анализируемых традиционно, оказывается возможным оценить ряд важных характеристик качества оказания МП больным ЗНО в Санкт-Петербурге. Это также позволяет в большей мере реализовать контролирующие мероприятия по оптимизации организации системы противораковой борьбы на территории второго по величине мегаполиса России. В целом по результатам оценки эффективности обследования и лечения жительниц Санкт-Петербурга, больных РМЖ, можно сделать вывод, что за 10 лет показатели успешности противораковой борьбы с данным видом опухолевых процессов явно возросли.

ПРИМЕНЕНИЕ МЕЗЕНХИМАЛЬНЫХ СТРОМАЛЬНЫХ КЛЕТОК В КАРДИООНКОЛОГИИ

Поповкина О.Е.

popovkinaoe@mail.ru
Медицинский радиологический научный центр им. А.Ф. Цыба – филиал федерального государственного бюджетного учреждения «Национальный медицинский исследовательский центр радиологии» Министерства здравоохранения Российской Федерации
Ключевые слова: кардиотоксичность, стромальные мезенхимальные клетки костного мозга, кардиомиобласты.

USE OF MESENCHIMAL STROMAL CELLS IN CARDIAOONCOLOGY

Popovkina O.E.

A. Tsyb Medical Radiological Research Center – branch of the National Medical Research Radiological Center of the Ministry of Health of the Russian Federation

Keywords: cardiotoxicity, bone marrow stromal mesenchymal cells, cardiomyoblasts.
Противоопухолевая терапия повышает выживаемость пациентов, но может сопровождаться кардиотоксическими эффектами, приводящими к развитию сердечной недостаточности. Задачей кардиоонкологии является поиск эффективных методов восстановления перфузионных и функциональных нарушений миокарда.
Цель: оценить эффективность системного (внутривенного) превентивного введения мезенхимальных стромальных клеток, преддифференцированных в кардиомиобласты, онкологическим пациентам перед началом химиотерапии.
Материалы и методы: Проведено обследование и лечение 12 пациентов (7 женщин, 5 мужчин) с опухолями различных локализаций: рак почки, рак молочной железы, лимфомы, рак мочевого пузыря, рак предстательной железы. В анамнезе у 8 пациентов – артериальная гипертония, ИБС. Всем пациентам перед началом химиотерапевтического лечения основного заболевания проводилось обследование: ЭКГ, холтеровское мониторирование ЭКГ, ЭХОКГ, сцинтиграфия миокарда с Tc MiBi99m, ан. крови на кардиомаркеры (МВ КФК, миоглобин, СРБ высокочувствительный, тропонин I, NTpro BNP, ST2). Перед началом химиотерапии проводилась трансплантация аллогенной культуры кардиомиобластов (2x108 клеток) путем однократной внутривенной инфузии. Культуру клеток получали из стромальных мезенхимальных клеток костного мозга здоровых доноров. Проводились обследования на всех этапах лечения. Состояние лабораторных, функциональных и перфузионных показателей контролировалось после 1-6 циклов ХТ, через 2, 4, 6 мес.

Результаты: Переносимость процедуры была удовлетворительной. У 2 пациентов отмечалась реакция в виде гипертермии в первые 3 часа после введения МСК, у 3 – умеренная гипотония в течение 2-3 часов после введения.
По данным ЭхоКГ – после введения МСК и проведения ХТ отмечалось повышение сократительной функции (в среднем на 15%, $p<0,05$) у 4 пациентов, у 8 – сохранялись исходные показатели, уменьшение КДО, КСО, ЛП коррелировало с показателями сцинтиграфии миокарда, при которой также отмечено улучшение перфузии миокарда (в среднем в 3 сегментах). По данным ЭКГ мониторирования отмечалось уменьшение ишемических и аритмических изменений. Эффект сохранялся до 6 мес. наблюдения. Прогрессирования онкологического процесса не отмечено ни у одного пациента. В контрольной группе (14 пациентов) отмечено снижение перфузии и сократимости миокарда.
Заключение: полученные предварительные результаты применения трансплантации культуры кардиомиобластов, полученных из стромальных мезенхимальных клеток костного мозга, превентивно перед началом ХТ продемонстрировали эффективность профилактики кардиотоксичного действия химиотерапии, улучшается перфузия и сократительная функция миокарда, при этом не отмечается прогрессирования основного заболевания. Необходимо дальнейшее изучение механизмов кардиопротективного действия клеточной терапии.

НЕКОТОРЫЕ АСПЕКТЫ ГОРМОНАЛЬНОГО ГОМЕОСТАЗА БОЛЬНЫХ РАСПРОСТРАНЕННЫМ РАКОМ ЯИЧНИКОВ.

Женило Оксана Евгеньевна.
ФГБУ «Национальный медицинский центр онкологии» Минздрава России;
zhenilo_mihail@mail.ru
Франциянц Елена Михайловна.
ФГБУ «Национальный медицинский центр онкологии» Минздрава России
Никитина Вера Петровна.
ФГБУ «Национальный медицинский центр онкологии» Минздрава России
Вереникина Екатерина Владимировна.
ФГБУ «Национальный медицинский центр онкологии» Минздрава России

Актуальность: Известно, что уровень фертильности больных раком яичников (РЯ) репродуктивного возраста зависит от соотношения синтезируемых в яичнике половых стероидов.
Задачи исследования. Изучить уровень фертильности больных РЯ репродуктивного возраста в зависимости от соотношения синтезируемых в яичнике половых стероидов.
Материал и методы. Исследована ткань яичников, полученная во время операции от 38 пациентки в возрасте 43 ± 2,15 лет с двусторонним злокачественным поражением гонад (T 3-4 N1-2 M 0). Морфологически – серозные цистаденокарциномы. В качестве условно здоровой ткани исследовали визуально неизмененные яичники, удаленные во время операции по поводу миомы матки у 31 женщины аналогичного возраста.
Результаты. Не обнаружено различий в уровне эстрадиола (E2) и прогестерона (P4) между тканью опухоли в обоих яичниках независимо от фазы цикла. В гонадах, находящихся в I фазе менструального цикла, содержание E2 было в среднем в 3,7 раза ниже, чем в доминантном интактном яичнике и в 2 раза выше, чем в неовулирующем. Уровень P4 в ткани опухоли в I фазе был в 2,6 раза выше, чем в обоих интактных яичниках, а во II фазе – в 35,8 раза ниже, чем в доминантном и в 6,9 раза ниже, чем в пассивном. Концентрация тестостерона (T) в злокачественной ткани не отличалась от содержания в условно интактных яичниках в I фазе цикла, соответствовала доминантному – во второй фазе. Т.е. фазы менструального цикла теряли свою гормональную специфичность. При рассмотрении коэффициентов соотношения E2 /P4 отмечено, что в I-ю фазу цикла показатель соответствовал значениям в пассивном визу-

ально неизмененном яичнике. Коэффициент соотношения Е2/ Т указывал на дисбаланс половых гормонов в сторону гиперэстрогенизации ткани – в 2,2 раза выше, чем в условно интактной ткани пассивного яичника. Во вторую фазу цикла в опухолевой ткани произошло увеличение соотношения Е2 /Р4 в 5,3 раза по отношению как пассивному, так и доминантному яичникам. Соотношение Е2/Т, оказалось сниженным в 3,3 раза, по сравнению с тканью пассивного яичника.

Выводы. Рост злокачественных опухолей яичников у женщин репродуктивного возраста происходит на фоне дисбаланса в соотношении эстрогенов и прогестинов, а так же эстрогенов и андрогенов на местном уровне. У обследованных больных, распространенным РЯ, менструальная функция была сохранена. Уровень синтезируемых тканевых половых гормонов, ни в одном яичнике не обеспечивал детерминированную физиологическую функцию.

ОЦЕНКА ОТДЕЛЬНЫХ ПАРАМЕТРОВ ГИПОФИЗАРНО-НАДПОЧЕЧНИКОВОЙ СИСТЕМЫ БОЛЬНЫХ РАКОМ ТЕЛА МАТКИ

Никитина Вера Петровна.
ФГБУ «Национальный медицинский центр онкологии» Минздрава России
Женило Оксана Евгеньевна.
ФГБУ «Национальный медицинский центр онкологии» Минздрава России;
zhenilo_mihail@mail.ru
Вереникина Екатерина Владимировна.
ФГБУ «Национальный медицинский центр онкологии» Минздрава России

Актуальность. Известно, что для женщин, болеющим раком тела матки, свойственен синдром интенсифицированного старения, одним из аспектов которого является первичное повышение порога чувствительности гипоталамо-гипофизарной области, увеличение продукции тропных гормонов аденогипофиза, ведущего к нарушению эндокринного гомеостаза и патологии эндометрия. Цель: изучить некоторые показатели гипофизарно-надпочечникового звена, с учетом возрастных и физиологических периодов в жизни женщин.

Материалы, методы: Из общего числа больных, однородных по распространению опухолевого процесса (I-II стадии), выделена группа женщин в количестве 50 человек репродуктивного возраста (37-48 лет), у которых отдельно провели анализ гипофизарно-надпочечниковой системы, сопоставляя его с таковым у женщин менопаузального периода.

Результаты. Анализ гормональных показателей позволил выявить некоторые специфические особенности в нарушении этой системы у лиц молодого возраста. Необходимо отметить прежде всего, что рак тела матки в репродуктивном периоде протекает на фоне нормальной концентрации АКТГ крови, в отличие от больных менопаузального периода, у которых содержание в крови АКТГ было вдвое выше, чем у здоровых женщин. Отмечена большая степень гиперкортицизма у менопаузальных женщин в сравнении с таковым у женщин репродуктивного возраста. Об этом свидетельствует высокая степень возрастания уровня кортизола в крови менопаузальных женщин (более чем вдвое) и относительно низкая степень увеличения его экскреции с мочой (23%).

В репродуктивном возрасте у больных раком тела матки средний процент увеличения концентрации кортизола в крови был меньше (42%), а в моче больше (35%), чем у менопаузальных (соответственно 51 и 19%) (табл.3.3).

Выводы. Таким образом, сохранение наличных и потенциальных резервов коры надпочечников отмечено лишь у 15% больных раком тела матки, сохранение только потенциальных резервов - у 23% и то только со стороны пучковой зоны. Более чем у половины больных снижены наличные и потенциальные возможности коры надпочечных желез. Дополнительное поступление кортикотропина не стимулирует повышение синтеза кортикоидных гормонов у этих больных, и в критический момент недостаток важных и необходимых для гомеостаза гормональных

компонентов подрывает сопротивляемость организма.

ФОТОДИНАМИЧЕСКОЙ ТЕРАПИИ ПРЕИНВАЗИВНОГО РАКА ШЕЙКИ МАТКИ

Иванова Виктория Александровна
ФГБУ «Национальный медицинский центр онкологии» Минздрава России
Никитина Вера Петровна.
ФГБУ «Национальный медицинский центр онкологии» Минздрава России
Женило Оксана Евгеньевна.
ФГБУ «Национальный медицинский центр онкологии» Минздрава России;
zhenilo_mihail@mail.ru
Вереникина Екатерина Владимировна.
ФГБУ «Национальный медицинский центр онкологии» Минздрава России

Актуальность: Фотодинамическая терапия (ФДТ) –это эффективный метод лечения рака различных локализаций, примененме которого обеспечивает максимальное сохранение жизнеспособности окружающих опухоль здоровых тканей.

Цель: изучить эффективность ФДТ при лечении преинвизивного рака шейки матки.

Материалы и методы: В основу исследований положен анализ результатов ФДТ у 60 больных преинвазивным раком шейки матки от 20 до 53 лет, которые были разделены на две группы в зависимости от типа зоны трансформации и локализации процесса: на эктоцервиксе (I-II типа) - 34 больных (1 группа), на эндоцервиксе (III типа) -26 больная (2 группа). Диагноз у всех пациенток верифицирован при гистоисследовании биоптата. У 48 (80 %) женщин установлена инфицированность высокоонкогенными генотипами ВПЧ (16, 18, 31, 33, 35, 45, 56). Идентификация ВПЧ выполнялась методом полимеразной цепной реакции (ПЦР). Всем пациенткам проводили сеансы ФДТ с использованием полупроводникового лазера «Латус» мощностью до 3 Вт., световод диффузионного типа с рассеивающим диффузором однократного применения для облучения эктоцервикса и световод диффузионного типа с цилиндрическим диффузором однократного применения при локализации процесса в цервикальном канале. В качестве фотосенсибилизатора применяли препараты «Фотодитазин» и «Фотолон». Эффективность терапии оценивалась методом расширенной кольпоскопии перед очередным сеансом. Критериями эффективности являлись нормализация кольпоскопической картины, отсутствие атипических клеток, элиминация возбудителя по данным ПЦР-теста. Для восстановления нормального пласта многослойного плоского эпителия требовалось от 4 до 8 процедур.

Результаты. По данным цитологического исследования, проведенного через 3 месяца после ФДТ в 1-ой группе больных нормальная цитограмма была у 82% больных, во 2-ой группе – у 86% больных. После ПЦР теста на ВПЧ через 3 месяца положительная реакция была у 10,1%. Через 6 и 12 месяцев после ФДТ отрицательных изменений в цитограмме не выявлено в обеих группах. Повторное выявление ДНК ВПЧ отмечено у 2,4% первой, и у 3,1% больных второй группы. Отличий в эффективности эффективности ФДТ в зависимости от применяемого фотосенсибилизатора отмечено не было. Максимальный срок наблюдения составляет 4,6 года.

Выводы. ФДТ является альтернативным методом лечения предопухолевой и начальной опухолевой патологии шейки матки с сохранением анатомической и функциональной целостности органа, что немаловажно у женщин в реализации репродуктивной функции. Полученные результаты позволяют рекомендовать использование ФДТ при лечении преинвазивного рака шейки матки.

ЭФФЕКТИВНОСТЬ ЦИТОЛОГИЧЕСКОГО СКРИНИНГА И РАННЕГО ВЫЯВЛЕНИЯ

РАКА ШЕЙКИ МАТКИ

Мыциков А.В., Николаева Н.Н.

e-mail: rkod-zam-ker@med.cap.ru

АУ «Республиканский клинический онкологический диспансер» Минздрава Чувашии, Чувашская Республика, г. Чебоксары, ул. Ф.Гладкова, 31

THE EFFECTIVENESS OF CYTOLOGICAL SCREENING AND EARLY DETECTION OF CERVICAL CANCER

Mytsikov A.V., Nikolaeva N.N.

Republican clinical oncology center, Chuvash Repablic, Cheboksary, F.Gladkov street, 31

Рак шейки матки; причины запущенности; цитоскрининг; диспансеризация
Cervical cancer, causes of neglect, cytoscreening, clinical examination

Цель. Продемонстрировать на примере региона эффективность медико-организационных и клинических мероприятий, направленных на раннее выявление предопухолевой патологии и преинвазивного рака шейки матки (далее - РШМ).

Выполнен анализ мероприятий по организованному и оппортунистическому скринингу РШМ в медицинских организациях Чувашской Республики.

Актуальным являются системные меры по организации обследования женщин на предопухолевую и опухолевую патологию шейки матки. Планирование объёмов цитологического скрининга РШ.

В 2019 г. в Чувашской Республике организованным цитологическим скринингом на РШМ (по приказу Минздрава России от 13.03.2019 г. N 124н) в возрасте от 18 до 64 лет было охвачено 72% женщин от запланированных для осмотра женщин с онкоцитологией. Дополнительно проводится региональный компонент организованного цитоскрининга РШМ в возрасте с 64 до 79 лет согласно программы Чувашской Республики «Борьба с онкологическими заболеваниями» Таким образом, объёмы цитологических исследований складываются из организованного цитоскрининга с 18 лет (1 раз в 3 года) до 79 лет + осмотр при обращении к врачу-акушеру-гинекологу по любому поводу (оппортунистический скрининг). В медицинской организации издаётся приказ об ответственном должностном лице за организацию цитологического скрининга на рак шейки матки. Планирование проводится с помощью программы ОМС застрахованного населения помесячно, активное приглашение путем информирования женщин фельдшерами, медицинскими сестрами, страховыми представителями страховых медицинских организаций (обзвон, устно, письменные напоминания). Залог эффективности скрининга – широта охвата женского населения (не менее 70%) достигается не за счет увеличения частоты забора материала, а за счет привлечения женщин, не проходивших обследование.

Во всех медицинских организациях проведены обучающие семинары по методике забора материала с шейки матки, проводится аудит эффективности работы. Все сведения (А.08.20.017 – цитологическое исследование микропрепарата с шейки матки) вносятся в региональную информационную систему, становятся доступными в установленном порядке для медработников на разных этапах оказания помощи. Значительно улучшилось качество взятого для исследования материала с шейки матки, уменьшилось количество недостаточно адекватного и неадекватного взятого материала (соответственно 2,9% и 0,3%).

Более 75 % объёма цитологических мазков с шейки матки направляется в Централизованную цитологическую лабораторию (далее - ЦЦЛ), имеющую сертификат соответствия требованиям ГОСТ Р ИСО 9001-2015. Указанное позволяет получить цитологическое заключение экспертного уровня, по классификации Bethesda (TBS) и являющейся референс-центром цитоскрининга РШМ.

Цитологические результаты доводятся до медорганизаций не позднее 30 дней с даты доставки материала в ЦЦЛ. При выявлении «подозрения на рак», «HSIL-CIS?» оформляется «Сигнальное извещение», которое тоже доводится до медицинской организации. Женщины, имеющие указанные заключения направляются и осматриваются врачом-онкогинекологом АУ «РКОД» не позднее 3 рабочих дней от даты получения заключения (активный вызов специалистами РКОД через медорганизации, из которых направлен материал на исследование).

Лечебная тактика по результатам заключения осуществляется в соответствии с Клиническими рекомендациями и проводится ВПЧ-тестирование. Сведения об объемах цитологического скрининга, цитологических исследований при любом обращении женщин, выполненных независимо от принадлежности лаборатории, результатах обследования женщин с выявленными изменениями шейки матки по форме ежемесячно, до 10 числа.

Выявляемость карциномы in situ шейки матки к случаям РШМ является показателем качества состояния проведения цитологического скрининга. В 2019 г на 100 случаев инвазивного РШМ показатель карциномы in situ шейки матки составил 64,0 (в 2018 г – 71,1; ПФО -26,6; РФ-25,3)

Заключение. Реализуемая модель цитологического скрининга РШМ является эффективной, экономически необременительной и позволяет проводить своевременную санацию предопухолевой патологии шейки матки. Стандартизованный показатель первичной заболеваемости РШМ на 100 тыс. женского населения в 2018 году составил 9,06 («грубый» показатель – 12,71). Распространенность РШМ на 100 тыс. женского населения в Чувашской Республике составляет в 2019 г – 98,3 (2018 г ПФО- 120,3; РФ- 123,7).

БРЕНТУКСИМАБ ВЕДОТИН ПРИ РЕФРАКТЕРНЫХ/РЕЦИДИВИРУЮЩИХ ЛИМФОМАХ ХОДЖКИНА (СОБСТВЕННЫЙ ОПЫТ)

Гущина Е.Е., Вернюк М.А., Червонцева А.М., Черкашина И.В., Хайруллина Л.С., Лунин В.В., Феденко А.А.

МНИОИ им. П.А. Герцена – филиал ФГБУ «Национальный медицинский исследовательский центр радиологии» Министерства здравоохранения Российской Федерации
125284, Российская Федерация, г. Москва, 2-й Боткинский проезд, д. 3
E-mail: vdht.mnioi@yandex.ru

BRENTUXIMAB VEDOTIN IN RELAPSED/ REFRACTORY HODGKIN LYMPHOMA (OWN EXPERIENCE)

Gushchina E.E., Vernyuk M.A., Chervontseva A.M., Cherkashina I.V., Khairullina L.S., Lunin V.V., Fedenko A.A.

P. Hertsen Moscow Oncology Research Institute – Branch of the National Medical Radiology Research Centre of the Ministry of Health of the Russian Federation
3, 2nd Botkinskiy proezd, Moscow, 125284, Russian Federation
E-mail: vdht.mnioi@yandex.ru

Ключевые слова: рефрактерная/рецидивирующая лимфома Ходжкина, брентуксимаб ведотин, значительно предлеченные пациенты
Keywords: relapsed/refractory Hodgkin lymphoma, brentuximab vedotin, heavily pretreated patients

Актуальность. Несмотря на то, что лимфома Ходжкина (ЛХ) является высоко химиочувствительным заболеванием, проблема резистентности достаточно актуальна. Ранний рецидив или рефрактерное течение заболевания развивается в 15–20% случаев, а при распространенных стадиях может достигать половины всех первично диагностируемых в

РФ случаев. В данной ситуации после проведения «терапии спасения» стандартом является высокодозная химиотерапия и аутологичная трансплантация гемопоэтических стволовых клеток крови (аутоТГСК). Однако даже после ВДХТ с аутоТГСК трехлетняя выживаемость без прогрессирования у больных с рецидивами ЛХ не превышает 50%, а каждый последующий рецидив уменьшает долговременную выживаемость. Многочисленные линии терапии ухудшают переносимость и снижают эффективность высокодозного этапа. Также предметом исследований является снижение токсичности и минимизация поздних осложнений противоопухолевого лечения (постметахронные злокачественные опухоли, сердечно-сосудистые и легочные заболевания, утрата фертильности). В крупных зарубежных исследованиях показана эффективность и более низкая токсичность брентуксимаб ведотина (БВ), что позволило NCCN рекомендовать препарат к применению во второй линии терапии рефрактерных ЛХ как в монорежиме, так и в комбинации с химиотерапией; и в первой линии при распространенных стадиях в комбинации с режимом AVD.

Пациенты и методы. В нашем отделении было пролечено 9 пациентов с рефрактерными/рецидивирующими формами классической лимфомы Ходжкина, получивших на различных этапах лечения БВ-содержащие курсы. Медиана возраста больных составила 27 лет (диапазон 19-39 лет), у 6 пациентов на момент первичной диагностики были установлены распространенные стадии, у 2 - ранние стадии с неблагоприятным прогнозом. У 7 из 9 пациентов отмечалось рефрактерное течение заболевания, при этом у 6 из них — к двум и более линиям ХТ. В двух случаях имел место рецидив: у одного пациента ранний после достижения ПЭТ-негативной ремиссии с последующей рефрактерностью к терапии, и у одного - поздний через 4,5 года. На момент начала терапии БВ пациентам было проведено от 1 до 6 линий ХТ (медиана 4), в том числе одному пациенту была выполнена аутологичная ТГСК. БВ был включен в схему лечения в качестве «терапии спасения» у 6 пациентов, с целью достижения полной ремиссии при частичном ответе - у 2 пациентов, с целью сохранения полной ремиссии на время поиска донора перед планируемой аллогенной ТГСК у 1 пациента. Из 9 пациентов 5-ти терапия БВ проводилась в монорежиме, 4 получали препарат в комбинации с бендамустином.

Результаты. Всего проводилось от 4 до 16 БВ-содержащих курсов (медиана 6). Рефрактерными к терапии оказались 5 пациентов, у 3 удалось достичь полной ремиссии. В настоящее время резистентные к БВ пациенты получают иммунотерапию ниволумабом. Один из них умер вследствие абсолютной рефрактерности. У пациента с прогрессией после аутологичной ТГСК сохранилась полная ремиссия на время ожидания аллогенной ТГСК. Всем пациентам после достижения ремиссии на терапии БВ с целью консолидации эффекта была выполнена аутологичная ТГСК, 2 из них продолжили получать БВ после трансплантации.

Пациенты, рефрактерные к терапии БВ, были тяжело предлечены и получили в среднем 5 линий предшествующей химиотерапии (диапазон от 3 до 6), в то время как у получивших ранее 1-2 линии химиотерапии, была достигнута полная ремиссия.

Заключение. Раннее применение брентуксимаб ведотина приводит к более выраженному противоопухолевому ответу: полная ремиссия была достигнута у пациентов, получивших не более 2 линий предшествующей химиотерапии. При более длительной предлеченности была отмечена рефрактерность к терапии. Включение БВ в стандарт второй линии химиотерапии позволит увеличить эффективность противорецидивной терапии без повышения ее токсичности.

Список литературы:

Тумян Г.С. Брентуксимаб ведотин – первый таргетный препарат в лечении лимфомы Ходжкина. // Медицинский Совет. - 2018. - Т. 19. - С. 101-105.

Демина Е. А. Брентуксимаб ведотин: новые возможности лечения рецидивов и рефрактерных форм лимфомы Ходжкина // Клиническая онкогематология. - 2016. - Т. 9. - № 4. - С.

398-405.
Даниленко А.А. Отдаленные последствия лучевой и химиолучевой терапии первичных больных лимфомой Ходжкина: автореф. дис. на соиск. учен. степ. д-ра мед. наук (14.01.13) / Даниленко Анатолий Александрович; Медицинский радиологический научный центр им. А.Ф. Цыба - филиал ФГБУ «Национальный медицинский исследовательский радиологический центр» Министерства здравоохранения Российской Федерации. – Обнинск, 2017. – 50 с.
Алексеев С. М. Современная терапия рецидивов и резистентных форм лимфомы Ходжкина. / Алексеев С.М., Харченко Е.В., Кулева С.А., Семиглазова Т.Ю. // Вопросы онкологии. – 2018. –Т. 64. - № 3. – С. 419-428.
et al. // Biology of Blood and Marrow Transplantation. – 2015. – Dec. - № 21(12). – P. 2136-40.
Garcia-Sanz R. Brentuximab vedotin and ESHAP is highly effective as second-line therapy for Hodgkin lymphoma patients (long-term results of a trial by the Spanish GELTAMO Group). / Ramon Garcia-Sanz et al. // Annals of Oncology. – 2019. - Apr. - № 1;30(4). – P. 612-620.
LaCasce A.S. Brentuximab Vedotin Plus Bendamustine: a Highly Active First Salvage Regimen for Relapsed or Refractory Hodgkin Lymphoma. / Ann S. LaCasce et al. // Blood. 2018 Jul 5;132(1):40-48.
O'Connor O.A. Brentuximab Vedotin Plus Bendamustine in Relapsed or Refractory Hodgkin's Lymphoma: an International, Multicentre, Single-Arm, Phase 1-2 Trial. / O'Connor O.A. et al. // The Lancet Oncology. – 2018. – Feb. - № 19(2). - P. 257-266.

Chen R. Results of a Multicenter Phase II Trial of Brentuximab Vedotin as Second-Line Therapy before Autologous Transplantation in Relapsed/ Refractory Hodgkin Lymphoma. / Chen R., Palmer J.M., Martin P.

ОРГАНИЗАЦИЯ РАБОТЫ ОНКОЛОГИЧЕСКОЙ СЛУЖБЫ НИЖЕГОРОДСКОЙ ОБЛАСТИ В УСЛОВИЯХ КОРОНАВИРУСНОЙ ИНФЕКЦИИ

Авторы: Ушакова М.С., Гребенкина Е.В., Гамаюнов С.В.

Государственное бюджетное учреждение здравоохранения Нижегородской области «Нижегородский областной клинический онкологический диспансер», г. Нижний Новгород, ул. Родионова 190 В

Автор ответственный за связь: Ушакова М.С. – начальник организационно-методического отдела ГБУЗ НО «Нижегородский областной клинический онкологический диспансер», тел. 89056657603, ushakovamar86@yandex.ru

WORK ACTIVITY MANAGEMENT OF ONCOLOGIC SERVICE IN NIZHNY NOVGOROD OBLAST UNDER CONDITIONS OF CORONAVIRUS

Author: Ushakova M.S., Grebenkina E.V., Gamaunov S.V.

State Regional Clinical Hospital "Nizhny Novgorod Regional Clinical Oncology Center", N.Novgorod, Rodionova str. 190B

Main author
Ushakova Marina Sergeevna – physician of organizational-methodical department State Regional Clinical Hospital "Nizhny Novgorod Regional Clinical Oncology Center", mob. 89056657603, ushakovamar86@yandex.ru

Цель: соблюдение сроков обследования и госпитализации онкологических пациентов в условиях распространения новой коронавирусной инфекции
Пациенты и методы: В марте 2020 г. в Нижегородской области Указом Губернатора Нижегородской области было приостановлено

оказание плановой амбулаторно-поликлинической помощи пациентам Нижегородской области в связи с распространением новой коронавирусной инфекции. В целях соблюдения сроков обследования и госпитализации онкологических пациентов был разработан комплекс мер по оптимизации работы ГБУЗ НО «Нижегородский областной клинический онкологический диспансер»:

Амбулаторно-поликлиническая помощь:

1.1.Очные консультации в поликлинике у пациентов, не требующих личного участия (оценка динамики, смена линии терапии, динамическое наблюдение), переведены в формат телемедицинских консультаций (ТМК) «врач-врач» (через РМИС) и «врач-пациент» по Skype. Количество очных посещений сократилось с 500 до 200 в сутки. Пропорционально увеличилось количество ТМК.

Возможные формы оказания помощи:

А. Пациенты с подозрением на ЗНО и впервые установленным онкологическим заболеванием на этапе решения вопроса о тактике лечения продолжают приниматься очно.

Б. Пациенты с ранее установленным диагнозом:

Консультации в формате «врач-врач».

Врач первичного онкологического кабинета посредством региональной медицинской информационной системы (РМИС) направляет заявку в онкодиспансер, а затем получает заключение из НОКОД. За период март-июнь 2020 г. врачи поликлиники провели более 4000 телеконсультаций.

Консультации в формате «пациент-врач» по Skype.

Записаться на онлайн-прием к врачу онкодиспансера можно самостоятельно через сайт, портал «Госуслуги» или по телефону call-центра НОКОД. Специалистами НОКОД проведено более 5000 онлайн консультаций.

1.2. Ограничено посещение поликлиники сопровождающих лиц.

1.3. Организована работа «горячих линий» call-центра по вопросам записи на прием, организации ТМК, психологической помощи. Принято более 2 500 звонков.

2. Стационарная помощь.

2.1. Все коечные отделения ГБУЗ НО «Нижегородский областной клинический онкологический диспансер» продолжают работать с прежней, или, в случае отделений химиотерапии, с увеличенной нагрузкой, поскольку диспансер маршрутизировал «на себя» пациентов из перепрофилированных или закрытых на карантин учреждений.

2.3.«Входной контроль» пациентов и сотрудников – проведение бесконтактной термометрии, сбор эпидемиологического и географического анамнезов.

2.4. В каждом отделении выделена палата для изоляции пациентов, имеющих признаки ОРВИ.

2.5. Создано обсервационное отделение.

2.6. Ограничены перемещения пациентов, сотрудников и документации между и внутри отделений, разделение на смены по уровню риска.

2.7. Пациенты с территорий, имеющих высокий уровень заболеваемости, госпитализируются в специально выделенные палаты.

2.8. Организовано своевременное лабораторное обследование пациентов с подозрением на на Covid-19.

Результаты.

Количество проведенных ТМК – 4203 консультации.

Количество Skype консультаций – 5127

Количество госпитализаций в ГБУЗ НО «Нижегородский областной клинический онкологический диспансер» осталось на уровне прошлого года и составило 7394 пациента (в 2019 г. – 7331 чел.). Изменилась структура госпитализации: на 13% возросло количество пациентов госпитализированных в химиотерапевтическое отделение, на 8% снизилась госпитализация в хирургические отделения, на 10% снизилась госпитализация в радиологическое отделение.

Выводы.

Реализуемый комплекс мер позволил соблюсти установленные сроки обследования и госпитализации онкологических пациентов, сократить количество жалоб на оказание онкологической помощи.

ОРГАНИЗАЦИЯ РАБОТЫ КАНЦЕР-РЕГИСТРА НИЖЕГОРОДСКОЙ ОБЛАСТИ

ПО УЧЕТУ ОНКОЛОГИЧЕСКИХ БОЛЬНЫХ С COVID-19

Авторы: Шадрова О.М., Гребенкина Е.В., Гамаюнов С.В.

Государственное бюджетное учреждение здравоохранения Нижегородской области «Нижегородский областной клинический онкологический диспансер», г. Нижний Новгород, ул. Родионова 190 В
Автор ответственный за связь: Шадрова О.М. – руководитель Популяционного ракового регистра Нижегородской области, тел. 89063619252, omo-nood@mail.ru

ORGANIZATION OF WORK OF THE CANCER REGISTRY OF THE NIZHNY NOVGOROD REGION ON REGISTRATION OF CANCER PATIENTS WITH COVID-19

Authors: Shadrova O.M., Grebenkina E.V., Gamayunov S.V.

State Regional Clinical Hospital"Nizhny Novgorod Regional Clinical Oncology Center", Nizhny Novgorod, Rodionova str.190 B

Main author: Shadrova Olda Michailovna – director of the Population Cancer Register of the Nizhny Novgorod Region, mob. 89063619252, omo-nood@mail.ru

Цель:
Получение своевременной, полной и достоверной информации о больных с ЗНО и предраковыми заболеваниями с COVID-19. Учет и анализ причин смертности онкологических пациентов с COVID-19.

Пациенты и методы:
В условиях пандемии затруднена ранняя диагностика злокачественных новообразований (далее ЗНО) и предраковых патологий, проведение эффективного лечения и диспансерного наблюдения за пациентами с ЗНО, что приводит к росту смертности пациентов с ЗНО. Онкологические больные входят в группу повышенного риска в условиях эпидемии COVID-19. Как показали наблюдения, у таких пациентов выше угроза развития тяжелых осложнений онкологических заболеваний. Выше перечисленное может стать причиной не достижения целевых показателей федерального проекта «Борьба с онкологическими заболеваниями».
С 2019 года в Нижегородской области работает синхронизированный Канцер-регистр интегрированный с Региональной медицинской информационной системой, в результате в канцер-регистр передается информация по пациентам с «установленным диагнозом ЗНО» и с «подозрением на ЗНО», медицинские свидетельства о смерти, госпитализация пациентов (вид лечения и в каком учреждении пациент получил лечение), информация о маршрутизации пациентов (визит к врачу специалисту, инструментальное/лабораторное исследование) в бесшовном режиме.
В апреле 2020 года произошло обновление ракового регистра по учету онкологических пациентов с COVID-19.

Результаты:
Информацию о COVID – 19 каждая медицинская организация вносит в единую сетевую программу канцер-регистр самостоятельно в регистрационную карту пациента в раздел «COVID – 19» в режиме реального времени.
По данным Популяционного ракового регистра Нижегородской области по состоянию на 01.07.2020г. на учете состоит пациентов с подтвержденным случаем COVID – 19 - 423 пациента (0,4% от всех состоящих на учете пациентов), из них: 381 пациент с ЗНО, что составляет 90,1%, 40 пациентов с предраковой патологией – 9,5%, пациентов в рубрике D00-D09 (рак in situ) – 2 пациента – 0,4%.
С установленным диагнозом COVID – 19 умерло 48 пациентов, из них у 16 пациентов COVID – 19 стал основной причиной смерти, что составило 33,3%, у 10 пациентов основной причиной смерти является болезни системы органов кровообращения (21,0%), 22 пациента умерло от ЗНО (45,8%).

Выводы.
Внедрение сетевого интегрированного кан-

цер-регистра в Нижегородской области (с возможностью учета онкологических пациентов с COVID-19) обеспечивает решение организационных вопросов по эффективности учета пациентов с ЗНО и предраковыми заболеваниями с подтвержденным диагнозом COVID – 19, анализ причин смерти онкологических пациентов с COVID-19.

САРКОПЕНИЯ КАК ПРЕДИКТОР АНЕМИИ ПРИ ПРОВЕДЕНИИ ХИМИОТЕРАПИИ У ПАЦИЕНТОВ РАКОМ ПОДЖЕЛУДОЧНОЙ ЖЕЛЕЗЫ

А.А.Клуниченко[1], А.П.Серяков[2], А.А.Серякова[3], С.М.Демидов[4]

[1] Клуниченко Александр Александрович, врач онколог, ФГАУ «Лечебно Реабилитационный Центр Минздрава России», г. Москва.
[2] Серяков Александр Павлович — доктор медицинских наук, профессор, главный онколог многопрофильного медицинского холдинга «СМ-клиника».
3Серякова Анастасия Александровна — студент 4 курса лечебного факультета ФГАОУ ВО «Первый Московский государственный медицинский университет им. И.М.Сеченова».
[4]Демидов Сергей Михайлович, доктор медицинских наук, профессор, заведующий кафедрой Онкологии и Лучевой диагностики Уральского Государственного Медицинского Университета.

Актуальность: Важной проблемой остается поздняя диагностика и скромные результаты лечения рака поджелудочной железы (РПЖ). Саркопения или потеря мышечной массы при РПЖ является одним из предикторов развития анемии.
Цель: Изучить влияние саркопении на развитие анемии у пациентов с местно распространенным и метастатическим РПЖ.
Материал и методы: В исследования включили 66 пациентов, получивших химиотерапевтическое лечение. Медиана возраста пациентов - 59,3 лет. Исследование саркопении проводили на компьютерных томографах с толщиной среза 1,5 мм. Площадь (см2) мышечной ткани определяли по двум последовательным аксиальным срезам на уровне L3 поясничного позвонка. Для определения саркопении вычисляли «Скелетно-мышечный индекс L3» (СМИ) - площадь скелетных мышц на уровне L3 позвонка к квадрату роста пациента. Состояние расценивали как саркопения при значениях (СМИ) 52,4 $см^2/м^2$ для мужчин и 38,5 $см^2/м^2$ – для женщин (по Prado C. et al., 2008).
Результаты: анемию выявили у 80 % (n=53) пациентов, среди которых у 82,61% (n=38) выявили саркопению.
Наличие анемии у пациентов РПЖ с саркопенией и без.

I L3 mascel Саркопения	Анемия Нет	Анемия есть	Всего...
Нет	5	15	20
%	25.00%	75.00%	
Есть	8	38	46
%	17,39%	82,61%	
Всего...	13	53	66

Выводы: Саркопения может быть предиктором анемии, и как следствие, причиной отсрочки введения химиопрепаратов, временной отмены терапии или снижение ее эффективности у больных местно распространенным и метастатическим РПЖ.

АНАЛИЗ ПОКАЗАТЕЛЕЙ ЗАБОЛЕВАЕМОСТИ ЗЛОКАЧЕСТВЕННЫМИ

НОВООБРАЗОВАНИЯМИ НАСЕЛЕНИЯ АНДИЖАНСКОЙ ОБЛАСТИ ЗА ПОСЛЕДНИЕ 10-ЛЕТНЕЙ ПЕРИОД НАБЛЮДЕНИЯ (2007-2018 Г)

Мамарасулова Д.З., Усмонов У.Д., Исакова Д.Б., Туланов Д.Ш., Исаев З.Н.

Андижанский государственный медицинский институт, Андижан, Узбекистан, 170127, Республика Узбекистан, город Андижан, улица Ю.А.Атабекова, 1.
e-mail: dilya2580559@gmail.com.
Tel.: +998902580559

Ключевые слова: злокачесвтенные новообразования, эпидемиология.

Актуальность. Основным назначением эпидемиологии злокачественных опухолей является изучение закономерностей распространения различных форм злокачественных новообразований и причинно-следственных связей между патогенным воздействием факторов на здоровье населения и возникновением, ростом или снижением частоты заболеваемости и смертности от рака. В итоге эпидемиологические исследования позволяют с одной стороны раскрыть этиопатогенетическую этиопатогенетическую сущность отдельных форм рака (или дополнить ее новыми данными), с другой - вооружить организаторов здравоохранения конкретными материалами в вопросах противораковой борьбы, содействовать контролю управляемых процессов или условий, факторов для формирования здоровья населения.

Начиная с 2017 года, когда правительством Республики Узбекистан была принята стратегия развития здравоохранения до 2021 года, где четко определены задачи по онкологической службе, которые позволяют улучшить ситуацию по раннему выявлению злокачественных новообразований, изменить пропорцию контингентов накопления в сторону ранних стадий рака. Регулярный анализ данных государственной статистики позволяет лицам, принимающим решения и службе главного специалиста эффективно использовать бюджетные средства на развитие онкологической службы и поддерживать программы, направленные на улучшение показателей статистики.

Цель. Изучить эпидемиологическую обстановку заболеваемости рака яичников в Андижанской области в разрезе районов.

Пациенты и методы. В тезисе проводится анализ статистических данных по заболеваемости в Андижанской области за 2007-2018 гг. По данным государственной медицинской статистики Андижанского филиала Республиканского специализированного научно-практического медицинского центра онкологии и радиологии по форме N° 007 рассчитана структура злокачественных новообразований и заболеваемость.

Результаты. В 2017 году вышел указ Президента Республики Узбекистан N°2866 «О мерах по дальнейшему развитию онкологической службы и совершенствованию онкологической помощи населению Республики Узбекистан на 2017-2021 годы». В 2007 г. в Андижанской области было выявлено 1783 случаев злокачественных новообразований, из них в 47,1 % у мужчин и в 52,9 % у женщин. В 2017 год показатель составил 1685 случаев злокачественных новообразований: из них в 41,6 % у мужчин и 58,4 % у женщин.

После указа N°2866, которая была направлена на проведение массовых профилактических осмотров и выявление злокачественных новообразований на ранних стадиях среди населения Андижанской области. Результаты работы осмотров дала нам значительные изменения на конец 2018 года. Была разработана программа направленная на улучшение онкослужбы на уровне первичного звена, профилактические осмотры, осведомление населения выступлениями ведущих специалистов через средств массовых информаций, благодаря которому поднялся уровень медицинской культуры и знания простого населения о начальных симптомах различных злокачественных новообразований, что повысило обращаемость в специализированные учреждения. По анализу данных 2007 и 2017 г количество первично выявленных больных было ниже, несмотря на рост демографического

показателя населения которая увеличилась почти на 16%. После применения вышеуказанных комплексов мер по раннему выявлению в 2018 г количество первично выявленных больных составил 1820 случаев, который увеличился на 7.4% по сравнению с 2017годом.
Заключение. Можно сделать следующее заключение, что повышение медицинского знания населения значительно может помочь в профилактике и выявлении злокачественных новообразований на ранних стадиях, может привести полному излечению от злокачественного недуга.

ПОИСК ПУТЕЙ ОПТИМИЗАЦИИ ТЕРАПИИ ХРОНИЧЕСКОГО БОЛЕВОГО СИНДРОМА В ОНКОЛОГИИ

Палехов А.В.[1], Введенская Е.С.[2]
elenavveden@mail.ru

[1] ГБУЗ СК «Ставропольский краевой клинический онкологический диспансер», ГБОУ ВПО «Ставропольский государственный медицинский университет», Ставрополь, Россия, г. Ставрополь, ул. Октябрьская, 182 а;
[2]ГБУЗ НО «Городская клиническая больница N° 30 Московского района г.Нижнего Новгорода», Нижний Новгород, Россия, Н.Новгород, ул. Березовская, 85А

LOOKING FOR THE WAYS TO OPTIMIZE CHRONIC PAIN CONTROL IN PALLIATIVE ONCOLOGY

Palekhov A.V.[1], Vvedenskaya E.S.[2]

1 STAVROPOL REGIONAL ONCOLOGICAL CENTER, STAVROPOL, Russia, STAVROPOL, Oktyabryskaya Street, 182 A
[2] GBUZ NO «Nizhny Novgorod City Hospital 30@ Nizhniy Novgorod, Russia? Berezovskaya Street 85A

прогноз в отношении жизни, тактика выбора опиоидной терапии, интенсивная хроническая боль.
Key words: life prognosis, opioid therapy tactics selection, intense chronic pain.
Тяжесть состояния онкологических пациентов (ОП) обусловлена поливалентностью многочисленных проявлений патологического процесса и последствий применяемых методов лечения, в связи с чем показано одновременное применение лекарственных средств различных групп. Это относится, прежде всего, к лечению пациентов с выраженным хроническим болевым синдромом (ХБС), который, вне зависимости от интенсивности, встречается у 71,0% онкологических пациентов 2 и 4 клинических групп.
Цель исследования - изучить влияние гидразина сульфата (ГС, Сегидрина), на интенсивность ХБС у пациентов с распространенными формами ЗНО.
Материалы и методы. В исследование включены 63 ОП IV кл. группы с ХБС, интенсивность боли по ВАШ 4-7 баллов. ОП рандомизированы в две группы: исследуемая, в схему был включен ГС (31 ОП); контрольная - проводилась паллиативная терапия без ГС (32 ОП). До начала исследования интенсивность ХБС в обеих группах - «умеренная боль», средняя суточная доза трамадола на фоне рациональной неопиоидной анальгетической терапии в сочетании с симптоматическими средствами составляла 263,5 ± 4,7 мг/сут.
Результаты. Интенсивность ХБС и динамика изменения доз трамадола существенно различались у пациентов 1 и 2 групп. В 1-й группе через 3 мес. у 45,2% пациентов снизилась интенсивность боли, уменьшилась доза трамадола; у 19,4% пациентов трамадол был отменен через месяц. Снижение доз ОА и скорости роста опиоидной толерантности наблюдалось в целом в 83,3% случаев: ни одному пациенту не были назначены НО.
Во 2-й группе у всех пациентов отмечался рост доз трамадола, повышалась потребность в адъювантной терапии, 38,1% были переведены на терапию наркотическими опиоидами (НО). У 58,0% пациентов 1-й группы уменьшилась общая слабость, у 64,5% улучшилось психоэмоциональное состояние, у

85,0 % уменьшилась потребность в симптоматических средствах. Кроме того, у всех пациентов уменьшилась другая патологическая симптоматика, требующая дополнительной терапии, что позволило минимизировать уровень вынужденной полипрагмазии.

Выводы. Применение ГС при умеренной и начальных стадиях сильной хронической боли (4-7 баллов по ВАШ) позволяет не только в 70,0-80,0% случаев предотвратить рост опиоидной толерантности, но и уменьшить интенсивность ХБС у ОП в среднем на 2 балла на фоне снижения потребности в адъювантных и симптоматических средствах у 85,0% пациентов.

АНАЛИЗ ЗНАНИЙ ПО ОБЩЕЙ ОНКОЛОГИЧЕСКОЙ НАСТОРОЖЕННОСТИ У МЕДИЦИНСКИХ РАБОТНИКОВ ПЕРВИЧНОГО ЗВЕНА

И.Л. Киселев, В.В. Хвостовой, В.И. Долгин, У. Станоевич, А.И. Клементьева

Ключевые слова: онкологическая настороженность, рак желудка, рак легкого, рак молочной железы.

Key words: cancer alertness, stomach cancer, lung cancer, breast cancer.

Актуальность: необходимым условием для снижения смертности от онкологических заболеваний является улучшение качества ранней диагностики злокачественных новообразований. Для понятия причины низкой диагностической составляющей рака необходимо определить онкологическую настороженность медицинских работников и разработать организационно-методические пособия по ее коррекции.

Цель: оценить общую онкологическую грамотность у медицинских работников первичного звена.

Материалы и методы: для сбора первичной информации об уровне онкологической настороженности медицинских работников первичного звена Курской области коллективом КОКОД была разработана анкета. Вопросы были двух категорий – необходимо было выбрать наиболее характерные симптомы для определенного вида рака и выбрать пункты для определения дальнейшей тактики ведения пациентов, осуществляемые врачом первичной медицинской организации.

В анкетировании участвовали медицинские работники центральных районных больниц, ФАП, городских больниц, стоматологической районной клиники. Критерием для участия являлось – наличие высшего или среднего медицинского образования, специализация, связанная с первичным ведением пациента.

Была составлена анкета, содержащая 7 тематических блоков – симптоматика и диагностика рака губы, органов полости рта и глотки, желудка, легких, колоректального рака, молочной железы, меланомы. В блоке симптоматика 4 вопроса с 4 вариантами ответа из 6, 7 и 8 общих вопросов, 2 с тремя из 9 и 10 общих вопросов, 1 с 5 вариантами ответа из 10. В блоке диагностической тактики ведения – 4 вопроса с 11 вариантами ответа, 2 с 9 вариантами и 1 с 10.

Общая сумма вопросов составила 129. Из них наиболее характерные симптомы – 57, по тактике ведения пациента для врача первичной медицинской организации – 72.

В оценке онкологической настороженности также были использованы данные за первую половину 2017 года, где исследования затронули 696 человек, из которых 306 (43,97%) специалиста показали недостаточную онкологическую настороженность и 390 (56,03%) с хорошим результатом. Во второй части исследования, произведенной в конце 2017 года, где были проанкетированы 415 человек из которых 226 (54%) с положительными результатами и 189 (46%) с недостаточной онкологической настороженностью. Всего были опрошены 1111 человек из 38 больниц (областных, городских, районных) Курска и Курской области.

Результаты оценивались по одному качеству – преодолению порога в 70%, для учета достаточной онкологической настороженности.

Результаты исследования: в результате проведенного исследования было проанализировано 1111 анкет, из которых 562 анкеты

(47,88%) с результатами правильных ответов менее 70%, что соответствует недостаточной онкологической настороженности и 579 анкет (52,12%) с результатами достаточной онкологической настороженностью.
После проведения анализа результатов было выявлено, что большинство неправильных ответов было дано в разделе диагностических мероприятий на этапе первичного осмотра. Причин может быть несколько, начиная от недостаточной онкологической настороженности, выбора направления на консультацию к медицинским работникам другой специальности, не стоит исключать и возможность некорректной трактовки вопроса с позиции наличия того или иного оборудования в конкретном учреждении.
Заключение: проведенное анкетирование выявило недостаточный уровень онкологической настороженности среди медицинских работников, как в городских больницах, так и в районных, особенно при раке легкого, ободочной кишки, молочной железы и меланоме. Анкетирование позволило выявить основные направления для будущей работы со специалистами разных уровней, обозначило не только проблемы, но и положительные стороны в виде хорошей выявляемости рака губы, ротовой полости, желудка.

РАЦИОНАЛЬНЫЙ ВЫБОР ОПИОИДНЫХ АНАЛЬГЕТИКОВ ДЛЯ ТЕРАПИИ ПАЦИЕНТОВ, СТРАДАЮЩИХ ХРОНИЧЕСКИМ БОЛЕВЫМ СИНДРОМОМ

Палехов А.В.,[1] Введенская Е.С.[2]
elenavveden@mail.ru

[1] ГБУЗ СК «Ставропольский краевой клинический онкологический диспансер», ГБОУ ВПО «Ставропольский государственный медицинский университет», Ставрополь, Россия, г. Ставрополь, ул. Октябрьская, 182 а;
[2]ГБУЗ НО «Городская клиническая больница N° 30 Московского района г.Нижнего Новгорода», Нижний Новгород, Россия, Н.Новгород, ул. Березовская, 85А

ADEQUATE OPIOID ANALGESICS SELECTION FOR PAIN CONTROL IN ONCOLOGY

Palekhov A.V.[1], Vvedenskaya E.S.[2]

[1] Stavropol Regional Oncological Center, Stavropol, Russia, Stavropol, Oktyabryskaya Street, 182 A
[2] GBUZ NO « Nizhny Novgorod Moscow Region City Hospital 30» Nizhniy Novgorod, Russia, Berezovskaya Street 85A

Ключевые слова: выбор опиоидных анальгетиков, купирование интенсивной боли
Key words: life prognosis, opioid therapy tactics selection, intense chronic pain
Актуальность. Проблема эффективной противоболевой терапии онкологических пациентов, страдающих хроническим болевым синдромом (ХБС) различной интенсивности, крайне актуальна и значима во многих аспектах. В назначении опиоидных анальгетиков (ОА) нуждаются более 80% больных с распространенными формами злокачественных новообразований.
Цель. Обосновать принципы выбора ОА для лечения ХБС у пациентов онкологического профиля.
Результаты. При «умеренной боли» целесообразно назначение «слабых» ОА со смешанным механизмом действия – трамадола и тапентадола. При нарастании интенсивности боли следует планировать терапию «сильными» ОА, помня о различных сроках развития опиоидной толерантности различных лекарственных форм одного и того же лекарственного средства. Быстрый рост опиоидной толерантности присущ всем ОА короткого действия, но особенно выражен у инъекционных лекарственных форм, что обусловлено постоянным созданием «пиковых» концентраций препарата в крови. При применении пролонгированных форм развитие опиоидной толерантности происходит медленнее.
В основе назначения лежит не только соот-

ветствие ОА интенсивности боли, но и планируемая продолжительность применения или прогноз в отношении жизни пациента. При благоприятном жизненном прогнозе особенно важен выбор лекарственных средств с минимальным наркогенным потенциалом (неинвазивных форм ОА продленного действия).
Применение рациональных комбинаций лекарственных средств позволяет усилить анальгетический эффект препарата и снизить уровень нежелательных побочных реакций.
Заключение. Организация адекватного обезболивания пациентов онкологического профиля в нашей стране не означает только повышения уровня применения ОА. Масштабы роста немедицинского применения ОА в некоторых странах мира обязывают крайне осторожно относиться к выбору ОА, регистрируемых и рекомендуемых к использованию в РФ, а рост смертности населения в ряде стран от передозировки назначаемых врачами ОА предостерегает нас от возможных ошибок в выборе ОА. Для улучшения качества анальгетической терапии в нашей стране повышение уровня применения ОА крайне необходимо, но за счёт препаратов, обладающих относительно невысоким наркогенным потенциалом и относительно низким риском их немедицинского использования.
Актуальность. Отдел контроля качества медицинской помощи (ОККМП) ГБУЗ ЯО «Клиническая онкологическая больница» организован с 01.01.2020 в соответствии с Приказом Министерства здравоохранения РФ от 7 июня 2019 г. N° 381н “Об утверждении Требований к организации и проведению внутреннего контроля качества и безопасности медицинской деятельности”. Одним из направлений деятельности отдела является экспертиза случаев оказания противоопухолевой лекарственной терапии. Это связано со значительным удельным весом пациентов, получавших химиотерапевтическое лечение (60% от всех пролеченных в круглосуточном стационаре, 93,5% от всех пролеченных в дневном стационаре) и с проведением страховыми медицинскими организациями медико-экономических экспертиз в 100% случаев применения лекарственной противоопухолевой терапии.
Цель исследования. Анализ работы ОККМП за первое полугодие 2020 года. Подведение первых итогов, определение направления развития отдела. Обмен опытом с другими медицинскими организациями.
Пациенты и методы. Для анализа используются данные ОККМП о проведенных плановых экспертизах медицинских карт стационарных больных из дневного и круглосуточных отделений химиотерапевтического профиля, данные медицинской информационной системы о выставленных к оплате счетах за 2019 и 2020 годы, информация ОККМП об актах проведенных страховыми медицинскими организациями экспертиз, отчеты о показателях коечного фонда.
Результаты. За первое полугодие 2020 года в ГБУЗ ЯО «Клиническая онкологическая больница» пролечено 6422 пациента в круглосуточном стационаре, из них 3875 пациентов с применением лекарственной терапии, и 3950 пациентов в дневном стационаре, из них 3694 – с лекарственной терапии. Сотрудниками отдела контроля качества проводилась плановая экспертиза медицинских карт стационарных больных после проведения лекарственной противоопухолевой терапии.
Цель проверки – улучшение качества заполнения медицинской документации, минимизация экономических санкций от страховых медицинских организаций. В конечном итоге, это приведет к улучшению результатов лечения онкологических пациентов. Всего в ОККМП проведена экспертиза 2570 медицинских карт стационарных больных. При проверке оценивались: соблюдение интервала между курсами химиотерапии, правильность расчета дозировки химиотерапевтических препаратов в соответствии с клиническими рекомендациями, правильность проведения профилактики риска возникновения тромбоэмболических нарушений, наличие и качество заполнения информированного добровольного согласия на медицинское вмешательство, обоснованность выбора кода клинико-статистической группы. По итогам проверки в отделение возвращено на исправление 645 историй

болезни с 1062 замечаниями. Это составило около 25% всех историй болезни. Проводились семинары для врачей отделений по разбору наиболее часто встречающихся ошибок в заполнении медицинской документации. За первое полугодие 2020 года страховые медицинские организации составили 819 актов по результатам проведенных медико-экономических экспертиз и экспертиз качества медицинской помощи. По 177 актам врачами и юрисконсультом ОККМП оформлены документы на 20 претензий с разногласиями, в настоящее время ожидается решение от Территориального фонда ОМС. За второе полугодие 2019 года в ГБУЗ ЯО «Клиническая онкологическая больница» было составлено 5 претензий по 30 актам от страховых медицинских организаций, получено три решения фонда, половина претензий от учреждения признана обоснованной.

Отмечается рост средней стоимости случая химиотерапевтического лечения онкологического больного на 9,3%. Растет сумма экономических санкций от страховых медицинских организаций по результатам проводимых ими экспертиз. В 2019 году экономические санкции составляли 0,72% от суммы выставленных на оплату счетов. В 2020 году это параметр увеличился в три раза - 2,2%. За время показатели деятельности химиотерапевтических отделений круглосуточного стационара улучшаются. Увеличился показатель использования койки со 126,87 за второе полугодие 2019 года до 163,69 за первое полугодие 2020 года. Увеличился оборот койки с 25,27 до 38,07. Сократилась средняя длительность пребывания на койке с 5,02 до 4,3. Летальность за второе полугодие 2019 года составила 0,3%, а за первое полугодие 2020 случаев смерти в химиотерапевтических отделениях не было. Показатели деятельности дневного стационара химиотерапевтического профиля остаются стабильными.

Заключение. На фоне улучшения показателей деятельности химиотерапевтических отделений ГБУЗ ЯО «Клиническая онкологическая больница» ужесточаются требования и санкции от страховых медицинских организаций, не всегда обоснованные. К основной работе ОККМП добавляется взаимодействие со страховыми медицинскими организациями и Территориальным фондом ОМС. Для представления интересов медицинской организации оптимальной является совместная деятельность врачей и юристов.

РЕАБИЛИТАЦИОННОЯ ТЕРАПИЯ КОМОРОБИДНЫХ ОНКОЛОГИЧЕСКИХ ПАЦИЕНТОВ В УСЛОВИЯХ АМБУЛАТОРНОГО ПРИЕМА

Комарова А.Н.[1,2], Величко Я.И.[1]
1 Западно-Сибирская дирекция здравоохранения ОАО «РЖД» г. Новосибирск
2 ФГБОУ ВО Алтайский государственный медицинский университет. г. Барнаул
Ключевые слова: коморбидность, химиотерапия, реабилитация
Контактное лицо:
Комарова Анна Николаевна,
a.n.komarova@bk.ru,
тел. моб 8-905-986-7569

REHABILITATION THERAPY OF COMOROBID CANCER PATIENTS IN AN OUTPATIENT SETTING

Komarova Anna Nikolaevna[1,2]., Velichko Yan Iosifovich[1]

1 West Siberian Healthcare Directorate of Russian Railways, Novosibirsk
2 Altai State Medical University. Barnaul

Key words: comorbidity, chemotherapy, rehabilitation
Contact person: Anna Nikolaevna Komarova, a.n.komarova@bk.ru,
Tel. mob 8-905-986-7569

Актуальность: Химиотерапия в настоящее время является важным компонентом противоопухолевого лечения. Наличие соматической патологии осложняет её использо-

вание и требует коррекции доз препаратов и сроков проведения.

Цель: Определить влияние коморбидной патологии на качество жизни пациента и возможности проведения у данной категории специального противоопухолевого лечения

Материалы и методы: В исследование были включены 76 пациентов с различными формами онкологической патологии, получающих химиотерапию. Оценка сопутствующих заболеваний проводилась согласно индексам коморбидности, а также исходя из результатов инструментальных исследований. Возраст включённых в исследование был от 31 до 85 лет.

Результаты: Полное отсутствие сопутствующей патологии наблюдалось у 5,2% больных. Наличие более 4 конкурентных заболеваний у 14,4 %. Самой частой сопутствующей патологией была гипертоническая болезнь (75,0%). На втором месте дисциркуляторная энцефалопатия-69,%, на третьем месте ишемическая болезнь сердца - 25,0%. На четвертом - сахарный диабет - 23,7%. В 6,5% случаев декомпенсированная сопутствующая патология послужила поводом для отказа от проведения химиотерапии. У 85,8% на фоне проводимого лечения развились различные проявления токсического характера. При этом также наблюдалось коморбидность воздействия. Сочетанное поражение органов и систем отмечено у 22,3% пациенток. Основной проблемой при использовании химиотерапии была миелотоксичность – 84,2%, на втором месте - кардиотоксичность (40,7%), на третьем - нейротоксичность – 38,1%, на четвертом месте – гепатотоксичность -31,5 %, на пятом – кожная токсичность -14,4%

Для преодоления токсичности использовались различные группы препаратов: кардио-, гепато-, нейропротекторы, эмоленты. На фоне лечения улучшение состояния удалось достичь у 89,4% пациентов.

Наиболее сложной для терапии являлась нейротоксичность, особенно с поражением периферических нервов. Всем больным с целью диагностики полинейропатии было проведено ЭНМГ, дуплексное сканирование сосудов конечностей. По данным ЭНМГ у 37,7% было выявлено нарушение проведения по сенсорным волнам. У 62,3% - отмечено снижение проведения как по сенсорным, так и по двигательным волнам. Перед началом использовании препаратов у 64,3% имелась полинейропатия 1 степени (онемение и покалывание в кончиках пальцев, судорожные стягивания), у 35,7% - 2 степени (наличие слабости в кистях и стопах). У всех наблюдалось поражение как верхних так и нижних конечностей. 14 пациентам находящимся в процессе химиотерапии и имеющих различные степени полинейропатии бала проведена комплексная терапия. У 35,7% пациентов отмечено значительное улучшение состояния, но сохранилось снижение проведения по сенсорным волнам по данным ЭНМГ. Эффект после окончания курсовой терапии сохранялся от 8 до 12 недель. Полное излечение наблюдалось лишь в 31,5 % случаев. В 18,4% случаев потребовалось длительное лечение в течение 1 года для улучшения клинической картины. В 100% случаев удалось добиться улучшения настроения, уменьшение тахикардии, одышки.

Выводы: При планировании специального лечения особое внимание необходимо уделять наличию коморбидной патологии. Своевременная терапия которой может предотвратить развитие осложнений химиотерапии, особенно такие грозных как нейро и кардиотоксичность. Комплексное лечение токсической нейропатии показало свою высокую эффективность.

ЗЛОКАЧЕСТВЕННЫЕ НОВООБРАЗОВАНИЯ СРЕДИ МУЖСКОГО НАСЕЛЕНИЯ

Рустамова Х.Е.[1], Муяссарова М.М.[1], Бобоев Ж.[1]

[1] Ташкентская медицинская академия
Узбекистан, Алмазарский район, ул. Фароби, 2
E-mail: Hamida_r@rambler.ru

MALIGNANT NEOPLASMS AMONG THE MALE POPULATION

Rustamova H.E.[1], Muyassarova M.M.[1], Boboev J.[1]

[1]Tashkent Medical Academy
Uzbekistan, Almazar district, st. Farobi, 2
E-mail: Hamida_r@rambler.ru

Ключевые слова: злокачественные новообразования, мужское население, заболеваемость.
Key words: malignant neoplasms, male population, incidence.

Заболеваемость злокачественными новообразованиями в последние годы характеризуется ростом. Многие исследователи считают, что повышение выживаемости больных злокачественными новообразованиями в развитых странах обусловлено по большей части ранним выявлением, а не совершенствованием лечения. К сожалению, до сегодняшнего дня отмечается неблагоприятный прогноз для многих больных злокачественными опухолями, что связано с поздним обращением за медицинской помощью.
Цель исследования: провести анализ динамики, структуры распространенности злокачественных новообразований среди мужского населения Узбекистана.
Материал и методы исследования: были использованы статистические материалы МЗ Республики Узбекистан и Республиканского онкологического научного центра за 2015-2018гг.
Результаты исследования: В Узбекистане среди населения в последние годы, как и во многих странах, отмечается некоторое увеличение злокачественных новообразований. На сегодняшний день в республике на 100000 населения регистрируется 67,7 случаев ЗН. Из общего числа зарегистрированных заболеваний 43,5% приходится на мужское население, что составляет в среднем за изучаемые годы 59 на 100000 мужского населения. В структуре заболеваемости злокачественными новообразованиями более 12% составляют ЗН желудка, что в 1,8 раза больше чем среди женщин. Следующее наиболее часто встречающейся локализацией ЗН среди мужского населения это ЗН бронхов и легких. Данный вид локализации ЗН у мужчин встречается в 2,5 раза чаще, чем среди женщин. По-видимому, это связано с таким фактором риска ЗН как курение, который часто отмечают у себя мужчины по сравнению с женщинами. Также для лиц мужского пола более характерны злокачественные опухоли печени, чем для женщин. И встречается данная нозология у каждого двадцатого мужчины больного со ЗН. Рак пищевода регистрируется с одинаковой частотой, как среди мужчин, так и среди женщин. Необходимо отметить, что частота регистрации ЗН в зависимости от региона страны имеет некоторые различия. К сожалению, большая часть больных выявляются на поздних стадиях заболевания. В связи с этим в республике в последние годы уделяется особое внимание на профилактику неинфекционных заболеваний, в том числе и онкологических. Приняты ряд нормативных документов, регламентирующих работу по совершенствованию онкологической службы, в котором предусмотрены вопросы раннего выявления ЗН, проведения работы по формированию здорового образа жизни среди населения.

ВОЗМОЖНА ЛИ ВТОРИЧНАЯ ПРОФИЛАКТИКА ЗЛОКАЧЕСТВЕННЫХ

НОВООБРАЗОВАНИЙ В УСЛОВИЯХ ПАНДЕМИИ COVID 19?

IS SECONDARY PREVENTION OF MALIGNANCIES POSSIBLE IN THE CONTEXT OF THE COVID 19 PANDEMIC?

МЕТОД ВТОРИЧНОЙ ПРОФИЛАКТИКИ ЗЛОКАЧЕСТВЕННЫХ НОВООБРАЗОВАНИЙ В УСЛОВИЯХ ПАНДЕМИЯ COVID 19

Лазарев А.Ф.[1,2], Покорняк В.П.[3], Марчков В.А.[3], Петрова В.Д.[2]
Лазарев Александр Фёдорович
Lazarev Alexander Fedorovich
Pokornyak Valery Pavlovich, Marchkov Vyacheslav Alexandrovich, Petrova Valentina Dmitrievna

[1]ФГБОУ ВО «Алтайский государственный медицинский университет» МЗ РФ, Барнаул, Российская Федерация;
[2]Алтайский филиал ФГБУ НМИЦ онкологии им. Н. Н. Блохина Минздрава России, Барнаул, Российская Федерация;
[3]ООО «НПФ АЛТАН», Барнаул, Российская Федерация

[1]FGBOU HE “Altai state medical University” of the Ministry of health of the Russian Federation, Barnaul, Russian Federation;
[2]altay branch of the N. N. Blokhin cancer research CENTER of the Ministry of health of Russia, Barnaul, Russian Federation;
[3]OOO “NPF ALTAN”, Barnaul, Russian Federation

Актуальность. На протяжении нескольких десятков лет в мире (как и в России и Алтайском крае) злокачественные новообразования (ЗНО) стабильно занимают одно из первых трёх мест (наряду с кардиологией) в структуре заболеваемости и смертности населения. По прогнозам ВОЗ с 1999 года по 2020 год онкологическая заболеваемость и смертность возрастут в 2 раза: с 10 до 20 млн. новых случаев ЗНО и с 6 до 12 млн. регистрируемых смертей. Остаются высокими показатели онкологической запущенности, низкими – показатели выявляемости на скринингах и профилактических осмотрах.

Удельный вес доклинических и ранних форм ЗНО, выявленных рутинными клинико-инструментальными методами крайне низок. Современные методы (МРТ, ПЭТ-КТ), позволяющие обнаружить ЗНО в доклинических и ранних стадиях - дорогостоящие и для массового скрининга не применимы.

Вместе с тем, осуществлять массовые скрининги и профилактические осмотры в настоящих условиях - пандемии COVID 19, не представляется возможным.

Необходимо внедрение новых инновационных организационных мероприятий по вторичной профилактике рака.

Цель – разработать автоматизированную программу определения факторов риска и ранней диагностики злокачественных новообразований.

Материал и методы. Нами разработаны автоматизированные программы тестирования на индивидуальную степень онкологического риска на основании метода «Целевой профилактики рака по Лазареву» (методики запатентованы) 12-ти основных локализаций. Для реализации методики разработано функциональное веб-приложение (изобретение запатентовано) для каждой локализации. Автоматизированную методику могут выполнять как медицинские работники (врачи, медицинские сестры), в том числе, дистанционно, так и пациенты, которые могут самостоятельно провести себе тест, используя Веб-приложение в своих гаджетах. Тесты представляют собой экспертную систему, в основе которой лежит многофакторный анализ рака отдельных локализаций, который автоматически формирует результат – уровень индивидуальной степени онкологического риска. Значение риска ЗНО выражено в %: (от -30% и менее до 30% и выше), что соответствует шести уровням и степеням риска: 0 - риск отсутствует, I и II – степени низкого онкологического риска; III степень - риск средне-популяционный; IV, V и VI степени – высокого онкориска.

Если у пациента степень онкориска высокая, то ему автоматически определяют персональную программу действий по его снижению, перечень необходимых диагностических обследований для доклинического или раннего выявления ЗНО, включают в регистр, планируют систему диспансеризации. В случае обнаружении опухоли у пациента - действуют в соответствии с принятыми стандартами; при отсутствии ЗНО – воздействуют на те факторы онкологического риска, которые у привели к его высокому уровню; тестирование повторяют каждые 6 месяцев.

Результаты. На примере двух основных локализаций: рака молочной железы (РМЖ) у женщин и рака предстательной железы (РПЖ) у мужчин. На данной основе сформирован регистр предрака высокого онкориска по РМЖ, всего - 250 пациенток, среди которых при углубленном обследовании в динамике было выявлено 18 пациенток РМЖ, что составило 7,2%; I и II стадии были установлены в 94,4%, 1 случай был выявлен в стадии in situ. Регистр предрака высокого онкориска по РПЖ составил 176 пациентов, среди которых было выявлено 15 пациентов со ЗНО, что составило 8,5%, удельный вес I и II стадии – 93,3%.

Выводы. Разработанная автоматизированная программа определения факторов риска и ранней диагностики ЗНО позволяет 1. Упростить формирование групп высокого онкологического риска, используя дистанционное самотестирование; 2) резко снизить контингент пациентов на дорогостоящие, углубленные инструментальные обследования; 3) повысить эффективность проводимых профилактических осмотров как минимум в 10 раз, 4) определить индивидуальные целевые профилактические мероприятия у каждого пациента, имеющего высокий уровень риска развития ЗНО, и у части из них предупредить развитие рака.

Заключение. Таким образом, реализация данной программы позволит сделать возможным мероприятия по вторичной медицинской профилактике ЗНО в условиях пандемии COVID 19.

Секция: рака молочной железы

ПРИМЕНЕНИЕ СЕТЧАТОГО ПОЛИПРОПИЛЕНОВОГО ИМПЛАНТАТА ПРИ ОДНОМОМЕНТНОЙ ПРЕПЕКТОРАЛЬНОЙ РЕКОНСТРУКЦИИ МОЛОЧНОЙ ЖЕЛЕЗЫ ПОСЛЕ МАСТЭКТОМИИ ПО ПОВОДУ РАКА

Ровенских Д.Н.[1], Усов С.А.[2]

[1]Общество с ограниченной ответственностью «ЕвромедКлиника плюс»
[2]Новосибирский военный институт им. генерала армии И.К. Яковлева войск национальной гвардии РФ2, г. Новосибирск, Россия, 630114, ул. Ключ-Камышенское Плато, 6/2, Новосибирск, Россия
Эл. почта: rovenskihd@mail.ru тел.:8(383)209-03-03

POLYPROPYLENE MESH FOR PREPECTORAL IMPLANT COVERAGE IN ONE-STAGE BREAST RECONSTRUCTION AFTER MASTECTOMY FOR CANCER

Rovenskih D.N.[1], Usov S.A.[2]

[1] EvromedClinica Plus
[2] Army General Yakovlev Novosibirsk Military Institute of National Guard Forces of the RussianFederation, Novosibirsk, Russia, 630114, Kluch-Kamyshenskoye Plateau, 6/2, Novosibirsk, Russia
E-mail: rovenskihd@mail.ru phone: 8(383)209-03-03

Ключевые слова: подкожная мастэктомия, полипропиленовый сетчатый имплантат
Keywords: mastectomy for cancer, one-stage breast reconstruction, polypropylene mesh

Актуальность. Рак молочной железы является самым частым онкологическим заболеванием у женщин во всем мире. Необходимость реконструктивного подход в хирургии рака молочной железы ни у кого не вызывает сомнений. Для профилактики миграции импланта и формирования капслулярной контрактуры после операции одномоментной препекторальной реконструкции молочной железы (ОППРМЖ) применяют окутывание импланта ацеллюлярным дермальным матриксом или специально моделированными изделиями из титанизированного полипропилена («Tiloop Bra»). Этот прием способствует формированию «бюстгальтера» из нежной соединительной ткани, прорастающей биосовместимый имплантат, окутывающий эндопротез, что служит профилактикой упомянутых осложнений.

Цель. Изучить эффективность применения сетчатой полипропиленовой сетки для профилактики миграции импланта и формирования перипротезной рубцовой контрактуры после ОППРМЖ, выполненной после подкожной мастэктомии по поводу рака.

Материалы и методы. В исследование включены 6 больных в возрасте от 42 до 56 лет, в медицинском центре «ЕвромедКлиника плюс» (г. Новосибирск) за период с 2019 по 2020 гг. одним и тем же хирургом (Д.Н. Ровенских). Критерием включения было наличие люминального рака молочной железы T1-2 N0 M0, верифицированного данными гистологического и иммуногистохимического тестирования после выполнения cor-биопсии опухоли. Не включались больные с планируемой лучевой терапией и\или пинч-тестом (толщина складки кожи молочной железы) менее 2,0 см. Всем больным произведена подкожная мастэктомиия из субареолярного доступа (в том числе двум – в варианте nipple-sparing) и ОППРМЖ с использованием силиконового импланта анатомической формы с полиуретановым покрытием фирмы Polytech (Германия), индивидуально подобранного на основе данных предоперационной антропометрии. После установки эндопротез (за исключением поверхности, прилежащей к грудной мышце) окутывали сетчатым полипропиленовым имплантатом фирмы Ethicon/Johnson& Johnson (США) размером 30,0×30,0 см. Последний не моделировали специально: избыток «сетки» заполнял участки свободного пространства в ложе импланта.

Оценивали наличие осложнений в раннем и отдаленном операционном периоде и эсте-

тические результаты через 6 месяцев после операции.

Результаты. В одном наблюдении имел место незначительный некроз кожи в области края разреза, ликвидированный иссечением и наложением вторичных швов. Других осложнений операций не было.

Эстетический результат (симметрия субмаммарных складок, сосково-ареолярного комплекса (после nipple-sparing мастэктомии), формы и объема протезированной и контрлатеральной (не оперированной) молочной железы) объективно и субъективно расценен как хороший во всех наблюдениях.

Заключение. Первые результаты применения простого сетчатого полипропиленового имплантата при ОППРМЖ после мастэктомии по поводу рака для профилактики миграции импланта и формирования перипротезной рубцовой контрактуры позволяют считать его эффективным и безопасным.

ОСНОВНЫЕ ПОКАЗАТЕЛИ ФЕРРОКИНЕТИКИ У ПАЦИЕНТОК РАКОМ МОЛОЧНОЙ ЖЕЛЕЗЫ ДО ЛЕЧЕНИЯ

Блиндарь Валентина Николаевна, Добровольская Марина Михайловна, Хагажеева Мадина Назировна
Blindar Valentina Nikolaevna, Dobrovolskaya Marina Mikhailovna, Hagazheeva Madina Nazirovna

ФГБУ «Национальный медицинский исследовательский центр онкологии им. Н. Н. Блохина» Минздрава России, Москва

Ключевые слова. Рак молочной железы, анемический синдром, гепцидин 25, интерлейкин -6, ферритин, С-реактивный белок

Цель работы. Комплексное исследование метаболизма железа на основе современных методов феррокинетики у больных с раком молочной железы до лечения для ранней диагностики анемическоо синдрома (АС).

Материалы и методы. Исследование гепцидина 25 (ГП-25), интерлейкина-6 (ИЛ-6) проведено у 19 пациенток РМЖ до неоадъювантной химиотерапии и у 25 здоровых женщин контрольной группы. Возраст больных от 31 до 89 (61,5±5,7) лет. Клинический анализ крови выполняли на гематологическом анализаторе Sysmex XE-2100. Определение ГП-25 выполнено с помощью ИФА, наборами «Peninsula Laboratories International, Inc.» (США). Определение ИЛ-6 проводили в сыворотке крови при использовании тест-системы «Elecsys IL-6» на автоматическом электрохемилюминесцентном анализаторе Cobas e601 (Roche). Уровни ферритина (ФР) и С-реактивного белка (СРБ) были получены иммунотурбидиметрическими методом с латексным усилением на основе специфических антисывороток при использовании тест-систем «Tina-quant Ferritin Gen 4» и «C-Reactive Protein Gen», соответственно.

Результаты. У 26,3% (5 чел.) онкологических больных РМЖ без АС диагностирован латентный дефицит железа (ФР<20 нг/мл).. У 36,8% (7 чел.) онкологических больных РМЖ выявлен АС. У пациенток РМЖ отмечалась значительная экспрессия белка ГП-25 (>25 нг/мл), по сравнению с контролем (4,3±0,7) нг/мл. Показатели были высок высокими как у пациенток с АС, так и без него (p<0,01). Латентный дефицит железа, АС, ЖДА и функциональный дефицит железа (ФДЖ) чаще выявлялись у пациенток с III стадией заболевания. Отмечено значительное различие по параметрам ГП-25 и ИЛ-6, показатели были выше у пациенток с III стадией (p<0,01). Не выявлено тесной корреляционной связи между ИЛ-6, ГП-25 и другими остофазными белками (ФР, СРБ) на начальных этапах формирования АС, при латентном дефиците железа. Напротив, отмечалась положительная корреляционная связь у пациенток с ЖДА, ФДЖ между ИЛ-6 и всеми острофазными белками (ГП-25, ФР, СРБ).

Выводы. Небольшое число наблюдений не позволяют сделать однозначное заключение о роли экспрессии ГП-25 и ИЛ-6 в развитии АС онкологических больных РМЖ и требует дальнейшего изучения.

СПЕКТР ГЕРМИНАЛЬНЫХ МУТАЦИЙ У БОЛЬНЫХ РАКОМ МОЛОЧНОЙ ЖЕЛЕЗЫ В РЕСПУБЛИКЕ БАШКОРТОСТАН

Султанбаев А.В., Насретдинов А.Ф., Меньшиков К.В., Султанбаева Н.И., Пушкарев А.В., Пушкарев В.А., Мусин Ш.И.

ГАУЗ «Республиканский клинический онкологический диспансер» МЗ РБ, Уфа
Автор для связи: Султанбаев Александр Валерьевич – к.м.н., заведующий отделом противоопухолевой лекарственной терапии ГАУЗ «Республиканский клинический онкологический диспансер» Минздрава РБ. Адрес: Россия, Республика Башкортостан, г. Уфа, Проспект Октября, д. 73/1, 450054. E-mail: rkodrb@yandex.ru

Ключевые слова: рак молочной железы, генетические мутации в генах, BRCA1, BRCA2, CHEK2, RAD 50, PALB2.

Злокачественные новообразования рассматриваются как генетические заболевания, характеризующиеся множественными мутациями в геноме, которые бывают герминальными и соматическими. Данные нарушения сопровождаются точковыми мутациями, хромосомными абберациями (делеции, дупликации) и гиперметилированием участков ДНК, что вызывает геномную нестабильность. Информация, полученная о герминальных мутациях больного, позволяет оценивать как эпидемиологическую ситуацию в регионе, так и генетический риск развития рака обратившихся за консультацией родственников пробанда. Определение кровных родственников пробанда, с выявлением мутаций и генетическим консультированием позволит принять своевременные меры по определению риска развития злокачественных новообразований и профилактике онкозаболеваний у родственников пробанда.

Целью исследования являлась оценка спектра и частоты наследственных мутаций у больных РМЖ.

Материалы и методы. Работа основана на анализе результатов молекулярно-генетического тестирования 50 пациентов больных РМЖ. Средний возраст пациентов составил 49, 94 ± 9,42 года. У всех больных в анамнезе были отмечены от 1 и более родственников перенесших злокачественное новообразование. В исследование включались пациенты, имеющие наследственные признаки развития рака и они имели одинаковую вероятность попадания в выборочную совокупность. Всем пациентам было проведено исследование крови методом секвенирования «нового поколения» (NGS).

Результаты. В результате молекулярно-генетического исследования методом NGS у 10 больных РМЖ были обнаружены мутации в генах BRCA1 и BRCA2. С наибольшей частотой в обследуемых группах определялась мутация c.5266dupC в гене BRCA1, которая была найдена у семи больных. В ходе нашего исследования у 7 пациентов РМЖ была выявлена мутация c.5266dupC в гене BRCA1, что составляет 70% от всех выявленных мутаций гена BRCA. У одной из пациенток был определен первично- множественный РМЖ – манифестация РМЖ с лева была отмечена в 44 года, а с права в 49 лет. У второго пробанда был выявлен первично-множественный РМЖ и РЯ – манифестация РМЖ в 44 года, РЯ – в 61 год. У остальных пациентов возраст манифестации составил - в 33 года, в 34 года, в 39 лет, в 41 год и в 42 года соответственно. У одной пациентки в возрасте манифестации 57 лет определена редкая мутация c.3143delG в гене BRCA1. В результате исследования так же выявлен пробанд с мутацией c.6621_6622del в гене BRCA 2, возраст манифестации РМЖ в 26 лет.

У одной из больных, обладающей отягощенным семеиным анамнезом (у родной тети в анамнезе РЯ, у бабушки со стороны матери - РМЖ,) выявлен вариант мутации c.-39-1_-39delGA в гене BRCA2. Данный факт мутации, характеризующийся сплайсингом в интронных областях гена. Возраст манифестации – 45 лет.

В исследуемой группе у 2 (4%) пациенток в возрасте 36 и 40 лет в гене CHEK2 выявлены мутации c.470T>C и c.444+1G>A соответственно.

У одной больной в возрасте 64 года в гене средней степени пенетрантности PALB2 выявлена мутация c.1592delT.
У одной из пациенток выявлена мутация c.2157delA в гене RAD50, которая определена при РМЖ в возрасте 55 лет. Анализ возраста манифестации рака показал, что в группе пациентов с высокопенетрантной мутацией, возраст составил 42,69 ± 7, 77 г. В группе пациенток без выявленных патогенных мутаций возраст составил 52,8 г ± 8,25 г.
Результаты исследования показывают, что при наличии пенетрантных мутаций возраст манивестации рака молочной железы значительно раньше, чем в общей популяции.
При выявлении мутаций каждый больной консультировался генетиком, определял родственников, вероятных носителей мутаций. Родственников пациента информировали на необходимость проведения молекулярно-генетического анализа на наличие соответствующих мутаций.
При выявлении соответствующей мутации организовывается проведение комплекса мероприятий, для профилактики и ранней диагностики развития злокачественных новообразований.
Выводы.
В результате исследования пациентов проживающих на территории республики Башкортостан с отягощённым семейным анамнезом в 26% случаев выявлены мутации в различных генах.
Определение патогенных мутаций у родственников больных РМЖ, позволяет на персонифицировать профилактику и раннее выявление злокачественных новообразований.

ОСЛОЖНЕНИЯ ПРИ ОДНОМОМЕНТНОЙ И ОТСРОЧЕННОЙ МАММОПЛАСТИКЕ В КОМБИНИРОВАННОМ ЛЕЧЕНИИ РАННЕГО РАКА МОЛОЧНОЙ ЖЕЛЕЗЫ.

Д.м.н. Киселева М.В., к.м.н. Жарикова И.А., кл. ординатор Доронина И.В.
Email: zharia70@mail.ru

Медицинский радиологический научный центр им. А.Ф. Цыба – филиал федерального государственного бюджетного учреждения «Национальный медицинский исследовательский центр радиологии» Министерства здравоохранения Российской Федерации (МРНЦ им. А.Ф. Цыба – филиал ФГБУ «НМИЦ радиологии» Минздрава России)
249036, Российская Федерация, Калужская область, г. Обнинск, ул. Королёва, д. 4

COMPLICATIONS OF SIMULTANEOUS AND DELAYED MAMMOPLASTY IN THE COMBINED TREATMENT OF EARLY BREAST CANCER

Marina V. Kiseleva, Irina A.Zharikova, Irina V. Doronina
A. Tsyb Medical Radiological Research Center – branch of the National Medical Research Radiological Center of the Ministry of Health of the Russian Federation (A. Tsyb MRRC)
4, Korolev street, Obninsk, 249036, Kaluga region, Russia

Ключевые слова: лучевая терапия, рак молочной железы, реконструкция.
Keywords: radiation therapy, breast cancer, reconstruction.

Цель: проанализировать случаи осложнений у пациенток, получавших адъювантную ДЛТ после мастэктомии с реконструкцией эндопротезом, а также эстетический эффект в зависимости от вида эндопротеза и времени реконструкции.
Материалы и методы: В исследование вошла

91 пациентка с IIB - IIIC стадией заболевания, проходившие лечение с 2015 г. по 2019 г.
Средний возраст пациенток составил 44.3 года (от 32 до 61 лет).
Всем пациенткам выполнялись подкожные и кожесохранные мастэктомии. Пациентки были разделены на 2 группы, в зависимости от вида эндопротеза. После проведения хирургического этапа лечения все пациентки получали ЛТ СОД 50 Гр.
42 пациентки проходили адъювантную лучевую терапию с имплантом, а 49 с экспандером-расширителем. Начало ДЛТ варьировало от 5 недель до 4 месяцев.
Результаты: У 28 пациенток встречались осложнения в виде постлучевого фиброза. У 16% (7 из 42) постлучевой фиброз встречался при реконструкции силиконовым имплантом на первом этапе, и у 42,8% (21 из 49) пациенток при реконструкции экспандером-расширителем на первом этапе. Так же у 5,4% (5 из 91) пациенток произошла протрузия эндопротеза после ЛТ. В 4 случаях протрузия произошла с экспадером-расширителем.
Выводы: В нашем исследовании постлучевой фиброз встречался в 30,7% случаев, большая часть которых пришлась на долю реконструкции экспандером. Протрузия эндопротеза после проведенной ЛТ также встречалась чаще (8,1% против 2,3%) в группе с реконструкцией экспандером.

МР – АССИСТИРОВАННАЯ БИОПСИЯ МОЛОЧНЫХ ЖЕЛЕЗ КАК НЕОТЪЕМЛЕМЫЙ МЕТОД ДИАГНОСТИКИ РАННЕГО РАКА МОЛОЧНОЙ ЖЕЛЕЗЫ

Васильева И.Я., Городнова М.А., Даскалова И.Г.,Дудинец А.Ю., Хадарцева М.П.

Научный консультант - профессор Либсон Е.И.
Европейский Медицинский Центр, Москва

Введение.
Одной из основных значимых причин смерти у женщин является рак молочной железы . В структуре смертности женского населения РМЖ составляет не менее 17,0 %.
Ежегодно в России регистрируется более 70 000 новых случаев заболевания, что составляет не менее 20 % от всей опухолевой патологии у женщин. В последние годы увеличивается количество пациентов, у которых заболевание диагностировано в I и II стадиях. В Российской Федерации увеличение выявляемости РМЖ связано как с активно внедряемыми масштабными программами скрининга, так и с повышением качества диагностики и доступности высокотехнологичных методов исследования.
МРТ молочных желез является современным, стандартным, эффективным , высокотехнологичным методом диагностики с чувствительностью до 99%, применяемым в группе риска РМЖ, при высокой рентгенологической плотности ткани молочных желёз, при установленном диагнозе РМЖ, оценке эффективности проводимой неоадьювантной химиотерапии.
МР-ассистированная биопсия – малоинвазивный, интервенционный метод используется в случае , когда выявленное при МРТ молочных желез с внутривенным контрастированием мелкое подозрительное образование или патологический участок невозможно визуализировать при цифровой маммографии и УЗИ в связи с ограничением методик и соответственно нельзя выполнить биопсию подозрительного участка.

Цель работы:
Цель этого исследования состояла в том, чтобы поделиться нашим опытом в использовании МР-биопсии, сопоставить результаты МР - биопсии с результатами МРТ молочных желез. Оценить эффективность МР-биопсии в отношении выявляемости раннего РМЖ , не диагностируемого при других исследованиях.

Материалы и методы.
Исследование выполнено в Европейском Медицинском центре (01.12.2013 – 30.06.2020). В исследование включено 154 женщины от 39 лет до 72 лет (средний возраст 55 лет) , которым были выполнены: цифровая маммо-

графия с томосинтезом, УЗИ, МРТ молочных желез с внутривенным контрастированием и МР-ассистированная биопсия.
Рентгенологическая степень плотности ткани молочных желез в группе распределилась следующим образом :
A -22 пациента (22/154, 14%), B -51 пациент (51/154, 34%), C-45 пациентов (45/154, 29%), D-36 пациентов (36/154, 23%).
Оценка результатов проводилась по шкале BI-RADS.
Минимальный и максимальный размер патологических образований составлял 4мм и 7,2 мм соответственно.
Минимальный и максимальный размер non-mass – 10мм и 75мм соответственно.
Биопсии проводились с использованием МРТ (1.5 Tl), катушки для молочных желез, биопсийной навигационной системы NORAS, МР- совместимого биопсийного устройства с иглой 9 G, системы вакуумной биопсии SUROS ATEC , совместимой с МРТ, системы BARD MAGNUM, иглой 14G.
Завершающим этапом каждой биопсии была установка металлической метки в зону биопсии. Время проведения биопсии 60 минут.
Мы проанализировали эффективность МР-биопсии в выявлении Раннего Рака Молочной Железы, не доступной для других методов.

Результаты:

В 154 случаях было получено достаточное количество материала: минимум 3, максимум 6 образцов тканей длиной 15-20 мм, диаметром 1,5-3 мм.
Все 154 биопсии были выполнены корректно, что подтверждено контрольными постбиопсийными изображениями.
Из 154 МР- ассистированных биопсий было выявлено : 18 злокачественных образований (18/154, 11%) до 6мм в диаметре, 19 образований высокого риска (19/154, 13%), 117- доброкачественных образований (117/154, 76%).
Изменение тактики лечения и диагностики:
У 27 пациентов был определен оптимальный обьем хирургического вмешательства. Результаты постхирургического гистологического исследования были идентичны результатам постбиопсийного исследования, что доказывает корректность выполненных МР- биопсий. Ежегодно соотношение между количеством выявленных раков , образований высокого риска и количеством доброкачественных изменений менялось в сторону увеличения выявленных ранних РМЖ/ образований высокого риска и уменьшения количества полученных доброкачественных находок.

Осложнения:

Гематома -1 (1/154, 0.7%)

Выводы:

МР –ассистированная биопсия - безопасный, малоинвазивный метод, позволяющий достоверно верифицировать подозрительные находки. Исследование требует хорошей теоретической и практической подготовки мультимодального специалиста. Включение данного метода в программу активного выявления раннего рака молочной железы является обязательным и оправданным.

СВЯЗЬ УРОВНЕЙ HIF-1A И TGF-B1 В СЫВОРОТКЕ КРОВИ У ПАЦИЕНТОК РАКОМ МОЛОЧНОЙ ЖЕЛЕЗЫ С КЛИНИКО-МОРФОЛОГИЧЕСКИМИ И МОЛЕКУЛЯРНО-БИОЛОГИЧЕСКИМИ ХАРАКТЕРИСТИКАМИ ОПУХОЛИ

Зубарева Е.Ю.[1,2], Сеньчукова М.А.[1,2], Шидловская О.В.[1], Вирич Е.В.[1], Зубарев М.Р.[1]
tishkova_evgeniy@mail.ru, 89226265268

[1]Государственное бюджетное учреждение здравоохранения «Оренбургский областной клинический онкологический диспансер»; Россия, 460021 Оренбург, пр-т. Гагарина, 11.
[2]Федеральное государственное бюджетное образовательное учреждение высшего образования «Оренбургский государственный медицинский университет», Россия, 460000, г. Оренбург, ул. Советская, 6

THE RELATIONSHIP BETWEEN THE LEVELS

OF HIF-1A AND TGF-B1 IN THE BLOOD SERUM OF PATIENTS WITH BREAST CANCER WITH CLINICAL, MORPHOLOGICAL AND MOLECULAR BIOLOGICAL CHARACTERISTICS OF THE TUMOR

Zubareva E.Yu[1,2], Senchukova M.A.[1,2], Shidlovskaya O.V.[1], Virich E.V.[1], Zubarev M.R.[1]

[1] State budgetary health institution “Orenburg Regional Clinical Oncology Dispensary”; Russia, 460021 Orenburg, pr. Gagarina, 11.
[2] Federal State Budgetary Educational Institution of Higher Education “Orenburg State Medical University”, Russia, 460000, Orenburg, ul. Sovetskaya, 6

Ключевые слова: рак молочной железы, молекулярно-биологические подтипы, микрокальцинаты, HIF-1α, TGF-β1.
Key words: breast cancer, molecular biological subtypes, microcalcifications, HIF-1α, TGF-β1.

Актуальность:. Гипоксией индуцируемый фактор (HIF-1α) и трансформирующий фактор роста β (TGFβ1) относятся к числу наиболее перспективных молекулярных маркеров, вовлеченных в процессы, связанные с опухолевой прогрессией. Следует отметить, что исследования, касающиеся роли HIF-1α и TGFβ1 в прогрессии РМЖ, проводились, в основном, с определением уровня экспрессии данных маркеров в опухолевой ткани методом иммуногистохимии. Исследований, касающихся значимости определения уровня HIF-1α и TGF-β1 в сыворотке крови, крайне мало и результаты их достаточно противоречивы.

Цель исследования: Оценить корреляции уровней HIF-1α и TGF-β1 в сыворотке крови у пациенток РМЖ с клинико-морфологическими и молекулярно-биологическими характеристиками опухоли.

Пациенты и методы: в исследование включены 59 пациенток с впервые выявленным инвазивным РМЖ. Средний возраст пациенток составил 53,3 года ±12,2 (30– 77 лет). Уровни HIF-1α и TGF-β1 в сыворотке крови пациенток определяли с помощью иммуноферментного анализа (ИФА). ИФА выполнялся сэндвич-методом с использованием тест-систем ELISA Kit for HIF-1α и ELISA Kit for TGF-ß1 (Cloud-Clone Corp., Хъюстон, США) в соответствии с протоколом фирмы-изготовителя. Детекция антигена осуществлялась на спектрофотометре на длине волны 450 нм. Полученные данные сопоставлены с клинико-морфологическими характеристиками и молекулярно-биологическими подтипами РМЖ. Статистическую обработку результатов выполняли с использованием программы Statistica 6.

Результаты: Установлено, что уровень TGF-β1 коррелировал с наличием микрокальцинатов на маммограммах (p=0,009), молекулярно-биологическим подтипом опухоли (p=0,04) и наличием отдаленных метастазов (p=0,03). HIF-1α
в свою очередь, коррелировал с наличием микрокальцинатов на маммограммах (p=0,01) и наличием отдаленных метастазов (p=0,0003). Согласно полученным данным, повышенные уровни TGF-β1 были выявлены при наличии микрокальцинатов на маммограммах (p=0,22), при Люминальном А и Her2-позитивном молекулярно-биологических подтипах РМЖ (0,096), а наиболее низкие – при наличии отдаленных метастазов РМЖ (p=0,39), однако эти различия статистически недостоверны. Повышенный уровень TGF-β1 (383,4 пг/мл и выше – 65 перцентиль) был отмечен: при наличии микрокальцинатов у 50% пациенток, при отсутствии - у 23,1% (p=0,07); при I-IIa стадии – в 36% случаев, при IIb-IIIc – в 38%, при IV – 0% (p=0,14). В тоже время, уровень HIF-1α был достоверно выше при наличии отдаленных метастазов (p=0,03) и значимо выше – при наличии микрокальцинатов на маммограммах (p=0,07). Так, уровень HIF-1α выше 0,059 нг/мл (пороговое значение) достоверно чаще наблюдался при наличии отдаленных метастазов (в 8%, 3,8% и 40% случаев соответственно при I-IIa, IIb-IIIc и IV стадиях, p=0,009).

Заключение:
Уровни HIF-1α и TGF-β наиболее значимо коррелировали с наличием отдаленных метастазов, микрокальцинатов на маммограммах и молекулярно-биологическими подтипами РМЖ. Наиболее высокие значения TGF-β в

сыворотке крови были отмечены у пациенток без отдаленных метастазов. Уровень HIF-1α был достоверно выше у пациенток с отдаленными метастазами. Определение уровней HIF-1α и TGF-β1 в сыворотке крови у пациенток РМЖ может иметь важное клиническое значение. Для оценки прогностической и предсказывающей роли данных маркеров необходимы дальнейшие исследования.

ОТВЕТ НА ХИМИОТЕРАПИЮ У БОЛЬНЫХ РАКОМ МОЛОЧНОЙ ЖЕЛЕЗЫ МОЖЕТ ЗАВИСЕТЬ НЕ ТОЛЬКО ОТ БИОЛОГИЧЕСКОГО ПОДТИПА ОПУХОЛИ, НО И ОТ СОДЕРЖАНИЯ ТРОПНЫХ ГОРМОНОВ В КРОВИ ПАЦИЕНТКИ

Бандовкина В.А.[1], Франциянц Е.М.[1], Черярина Н.Д.[1], Саманева Н.Ю.[1], Владимирова Л.Ю.[1], Сторожакова А.Э.[1]
E-mail: super.gormon@yandex.ru
Тел. 8(905)425-7627

[1] ФГБУ «Национальный медицинский исследовательский центр онкологии» Минздрава России, Ростов–на–Дону, Россия, 14-я линия, 63, 344037

RESPONSE TO CHEMOTHERAPY IN BREAST CANCER PATIENTS MAY DEPEND ON BOTH BIOLOGICAL SUBTYPE OF THE TUMOR AND LEVELS OF TROPIC HORMONES IN THE PATIENT'S BLOOD

Bandovkina V.A.[1], Frantsiyants E.M.[1], Cheryarina N.D.[1], Samaneva N.Yu.[1], Vladimirova L.Yu.[1], Storozhakova A.E.[1]
E-mail: super.gormon@yandex.ru
Tel. 8(905)425-7627

[1] National Medical Research Centre for Oncology, Rostov-on-Don, Russia, 14-th liniya, 63, 344037

Ключевые слова
рак молочной железы, люминальный В рак, трижды-негативный рак, пролактин, ЛГ, ФСГ

Keyword
breast cancer, luminal B cancer, triple-negative cancer, prolactin, LH, FSH

Понимание биологии рака молочной железы необходимо для успешного лечения данной патологии. Деление на подтипы РМЖ происходит с учетом наличия рецепторов стероидных гормонов. Наиболее агрессивные, плохо поддающиеся лечению подтипы РМЖ характеризуются потерей рецепторов половых гормонов. Прогрессирование заболевания после проведения химиотерапевтического лечения требует поиск факторов, влияющих на агрессивность заболевания.

Цель: изучение содержания стероидных гормонов и гормонов гипофиза в крови у больных различными биологическими подтипами РМЖ в зависимости от эффективности неоадьювантной химиотерапии.

Материалы и методы: В сыворотке крови у женщин менопаузального возраста, больных люминальным В Her-2 негативным подтипом и трижды-негативным раком (ТНР) молочной железы до и после неоадьювантной химиотерапии стандартными РИА наборами определяли содержание пролактина, ЛГ и ФСГ. В качестве группы сравнения использовали показатели у 20 практически здоровых женщин-доноров, соответствующего возраста. У 62 пациенток – 1 группа ремиссия после проведенного лечения сохранялась в течение не менее 3 лет (36 месяцев): люминальный В (n=40), ТНР (n=22).

У 58 больных – 2 группа наблюдалось прогрессирование заболевания (местный рецидив или отдаленное метастазирование) в сроки от 6 до 12 месяцев: люминальный В (n=24), ТНР (n=34). Все пациентки до начала обследования дали письменное добровольное информированное согласие на использование их персональных данных и биологического материала в научно-исследовательских целях. Статистическую обработку результатов проводили с помощью программ Statistica 10.0.

Результаты: У всех больных раком молочной железы до проведения неоадьювантной химиотерапии выявлен гормональный дисба-

ланс. Снижение в крови содержания пролактина – в 2,1 раза – 3,1 раза, по сравнению с нормой было характерно для пациенток 1 и 2 группы с ТНР и для больных 2 группы с люминальным В РМЖ. Установлено, что у больных ТНР 1 группы уровень ПРЛ был в 1,5 раза выше, чем у женщин 2 группы. У больных люминальным В РМЖ 1 группы содержание пролактина в крови превышало норму в 2,3 раза. У всех обследованных пациенток установлено снижение в крови концентрации ЛГ (в 1,8 раза-3,2 раза), однако у больных 2 группы уровень ЛГ до лечения превышал показатели пациенток из 1 группы: люминальный В – в 1,4 раза, ТНР – в 1,5 раза. Содержание ФСГ в крови больных РМЖ до лечения также было ниже нормы (в 2- 9,5 раза), но у больных 2 группы оказалось ниже, чем у пациенток из 1 группы: люминальным В в 4,9 раза, ТНР – в 2,2 раза. Проведенное лечение снизило изначально повышенный уровень пролактина в крови у пациенток с люминальным В РМЖ 1 группы в 3 раза, однако не оказало влияния на содержание гормона у больных люминальным В 2 группы и женщин с ТНР 1 и 2 групп. После неоадьювантной ХТ у больных 1 группы люминальным В РМЖ уровень ЛГ повысился в 1,6 раза, а ФСГ остался неизменным, во 2 группе ЛГ снизился в 2,7 раза, а ФСГ повысился. При ТНР после химиотерапии с хорошим эффектом (1 группа) в крови больных не выявлено изменений в содержании ЛГ и ФСГ, по сравнению с показателями до лечения, тогда как у больных 2 группы ЛГ снизился в 1,5 раза, а ФСГ повысился в 1,3 раза.

Заключение: Установлены нарушения в содержании тропных гормонов гипофиза у менопаузальных больных РМЖ как при люминальном В, так и при «гормон независимом» ТНР. Для пациенток с неэффективным лечением и ранним прогрессированием заболевания было характерно более низкое содержание в крови пролактина и ФСГ, но более высокое – ЛГ, по сравнению с больными 1 группы.

ИЗМЕНЕНИЕ УРОВНЯ ПОЛОВЫХ ГОРМОНОВ В КРОВИ БОЛЬНЫХ РАКОМ МОЛОЧНОЙ ЖЕЛЕЗЫ РАЗЛИЧНЫХ ПОДТИПОВ В ОТВЕТ НА НЕОАДЬЮВАНТНУЮ ХИМИОТЕРАПИЮ

Бандовкина В.А.[1], Франциянц Е.М.[1], Черярина Н.Д.[1], Саманева Н.Ю.[1], Владимирова Л.Ю.[1], Сторожакова А.Э.[1]
E-mail: super.gormon@yandex.ru
Тел. 8(905)425-7627

[1] ФГБУ «Национальный медицинский исследовательский центр онкологии» Минздрава России, Ростов–на–Дону, Россия, 14-я линия, 63, 344037

CHANGES IN BLOOD LEVELS OF SEX HORMONES IN PATIENTS WITH VARIOUS SUBTYPES OF BREAST CANCER IN RESPONSE TO NEOADJUVANT CHEMOTHERAPY

Bandovkina V.A.[1], Frantsiyants E.M.[1], Cheryarina N.D.[1], Samaneva N.Yu.[1], Vladimirova L.Yu.[1], Storozhakova A.E.[1]
E-mail: super.gormon@yandex.ru
Tel. 8(905)425-7627

[1] National Medical Research Centre for Oncology, Rostov-on-Don, Russia, 14-th liniya, 63, 344037

Ключевые слова
рак молочной железы, люминальный В рак, трижды-негативный рак, эстрадиол, тестостерон, прогестерон
Keyword
breast cancer, luminal B cancer, triple-negative cancer, estradiol, testosterone, progesterone

Гормональный статус рака молочной железы (РМЖ) может предоставлять важную информацию о его агрессивности. Эстрогены и прогестины, способны влиять на клеточную пролиферацию в ткани молочной железы человека, а ассоциация сывороточного андрогена с пременопаузальным РМЖ была под-

твержденa на животных моделях. Наличие рецепторов стероидных гормонов люминальные раки, или отсутствие таковых при тройном негативном раке молочной железы (ТНР) влияет на прогноз и методы лечения. Кроме того фенотип клеток рака молочной железы изменчив, а стероидные гормоны могут быть важными факторами, управляющими им.

Цель: изучение содержания стероидных гормонов в крови у больных различными биологическими подтипами РМЖ в зависимости от эффективности неоадьювантной химиотерапии.

Материалы и методы: В сыворотке крови у женщин менопаузального возраста, больных люминальным В Her-2 негативным подтипом и трижды-негативным раком (ТНР) молочной железы до и после неоадьювантной химиотерапии стандартными РИА наборами определяли содержание кортизола, эстрадиола, прогестерона и тестостерона. В качестве группы сравнения использовали показатели у 20 практически здоровых женщин-доноров, соответствующего возраста.

У 62 пациенток – 1 группа ремиссия после проведенного лечения сохранялась в течение не менее 3 лет (36 месяцев): люминальный В (n=40), ТНР (n=22). У 58 больных – 2 группа наблюдалось прогрессирование заболевания (местный рецидив или отдаленное метастазирование) в сроки от 6 до 12 месяцев: люминальный В (n=24), ТНР (n=34), Все пациентки дали письменное добровольное информированное согласие на использование биологического материала в научно-исследовательских целях. Статистическую обработку результатов проводили с помощью программ Statistica 10.0.

Результаты: В крови всех больных РМЖ до лечения, вне зависимости от подтипа установлено снижение содержания прогестерона в 1,8 раза – 3 раза, тестостерона в 1,6 раза и повышении эстрадиола в 1,5 раза – 3,3 раза. Исключение составило лишь повышенное содержание тестостерона до лечения у больных ТНР РМЖ 2 группы в 1,4 раза по сравнению с контролем. Следует отметить, что до лечения у пациенток 1 и 2 группы были отмечены следующие различия в уровне исследованных гормонов: Р4 в 1 группе был выше при люминальном В РМЖ в 2 раза по сравнению со 2 группой, а при ТНР в 1,7 раза. Концентрация Е2 в 1 группе была ниже – при люминальном В РМЖ в 1,5 раза, а при ТНР в 1,6 раза, тестостерон имел отличия только при ТНР во 2 группе в 2,1 раза выше, чем в 1 группе. Уровень кортизола в крови больных РМЖ 1 группы как при люминальном В, так и при ТНР не отличался от нормы и был выше в 2,2 раза и в 2,6 раза соответственно, чем во 2 группе. После неоадьювантной химиотерапии у женщин 1 группы как при люминальном В, так и при ТНР уровень Р4 и тестостерона в крови не изменился, по сравнению с показателями до лечения, а во 2 группе – снизился: Р4 в 1,8 раза и в 2,3 раза соответственно, а тестостерон в 3,2 раза и в 1,6 раза соответственно. Содержание Е2 снизилось вне зависимости от подтипа рака и эффективности лечения, однако превышало норму в среднем в 1,5 раза у всех пациенток кроме 1 группы ТНР, у которых не отмечено значимых отличий от показателей доноров. У всех обследованных больных 1 группы уровень кортизола после лечения снизился: при люминальном В РМЖ в 1,7 раза, а при ТНР в 2 раза. Во 2 группе пациенток значимых изменений в концентрации кортизола в крови после лечения не выявлено, показатели оставались ниже нормы.

Заключение: Гормональный статус больных РМЖ разных биологических подтипов имеет значение для ответной реакции организма на химиотерапию даже в случае такого «гормон независимого» опухолевого процесса, как ТНР о чем свидетельствуют показатели содержания тестостерона и прогестерона в крови. Кроме того изначально угнетенные синтез и/или экскреция кортизола являются неблагоприятным фактором, свидетельствующем о снижении адаптационных возможностей организма.

ОСОБЕННОСТИ ТИРЕОИДНОГО И

ГЛЮКОКОРТИКОИДНОГО СТАТУСА У БОЛЬНЫХ С ПЕРВИЧНЫМИ ЗЛОКАЧЕСТВЕННЫМИ ОПУХОЛЯМИ И ИХ МЕТАСТАЗАМИ В ГОЛОВНОЙ МОЗГ

Бандовкина В.А.[1], Франциянц Е.М.[1], Салатова А.М.[1], Черярина Н.Д.[1]

E-mail: super.gormon@yandex.ru
Тел. 8(905)425-7627

[1] ФГБУ «Национальный медицинский исследовательский центр онкологии» Минздрава России, Ростов–на–Дону, Россия, 14-я линия, 63, 344037

CHARACTERISTICS OF THYROID AND GLUCOCORTICOID PROFILES IN PATIENTS WITH PRIMARY MALIGNANT TUMORS WITH BRAIN METASTASES

Bandovkina V.A.[1], Frantsiyants E.M.[1], Salatova A.M.[1], Cheryarina N.D.[1]
E-mail: super.gormon@yandex.ru
Tel. 8(905)425-7627

[1]National Medical Research Centre for Oncology, Rostov-on-Don, Russia, 14-th liniya, 63, 344037

Ключевые слова
рак легкого, рак молочной железы, рак почки, меланома, церебральные метастазы, тиреоидные гормоны, кортизол
Keyword
lung cancer, breast cancer, kidney cancer, melanoma, cerebral metastases, thyroid hormones, cortisol

Наиболее часто церебральные метастазы дают рак легкого (РЛ) и рак молочной железы (РМЖ), а также меланома кожи (МК) и рак почки (РП). По мере развития злокачественного процесса происходит изменение тиреоидного и глюкокортикоидного статуса, что может осложнять реакцию на проводимые лечебные мероприятия и ухудшать прогноз течения заболевания, а также качество жизни пациентов.

Цель: исследование тиреоидного и глюкокортикоидного статуса у больных с первичными РЛ, РМЖ, РП и МК и пациентов с метастазами данных опухолей в мозг.

Материалы и методы: В крови у 198 больных (76 мужчин и 122 женщины) раком легкого (n=25), РМЖ (n=30), РП (n=30), МК (n=39) преимущественно III стадией заболевания без выявленных отдаленных метастазов, а также у пациентов с метастазами в головной мозг: при РЛ (n=18), РМЖ (n=19), РП (n=18), МК (n=19) с помощью стандартных наборов радиоиммунным методом определяли уровень общего и свободного тироксина (Т4, FT4), общего и свободного трийодтиронина (Т3, FT3), тиреотропного гормона гипофиза (ТТГ) и кортизола (Immunotech, Чехия). Средний возраст пациентов 59,5±3,8 лет. Больные не имели в анамнезе патологии щитовидной железы или надпочечников. В качестве группы сравнения использовали показатели у 36 практически здоровых доноров, соответствующего возраста. Все пациенты дали письменное добровольное информированное согласие на использование их биологического материала в научно-исследовательских целях. Статистическую обработку результатов проводили с помощью программ Statistica 10.0.

Результаты: У всех больных первичным РЛ и у 20% РМЖ уровень Т4 в крови оказался выше нормы в 1,4 раза и в 1,8 раза соответственно, у больных РП содержание Т4 было ниже нормы в 1,4 раза, а у пациентов с МК не отличалось от показателей у доноров. Содержание FT4 в крови больных с первичными опухолями не имело различий с показателями доноров. При церебральных метастазах у больных с теми же локализациями содержание Т4 в крови снизилось по сравнению с нормой у всех пациентов при РЛ, у 32% больных РМЖ, у 67% при раке почки и у 74% при меланоме коже - в 1,5 раза, в 1,6 раза, в 1,4 раза и в 1,5 раза соответственно. Уровень FT4 у всех больных не отличался от показателей нормы. При первичной опухоли снизился уровень Т3 в крови у больных РМЖ, РП и МК в среднем в 1,5 раза, значимых отличий

по сравнению с нормой не выявлено только у больных РЛ. У пациентов с церебральными метастазами всех исследованных локализаций, включая РЛ, уровень Т3 в крови был снижен в среднем в 2 раза, по сравнению с нормой. Интересным оказался тот факт, что если у больных с первичными опухолями уровень FT3 превышал норму в 1,3 раза при РЛ и РМЖ, в 1,5 раза при РП и в 1,8 раза при МК, то у пациентов с церебральными метастазами содержание FT3 в крови не отличалось от показателей нормы. Несмотря на разнонаправленные изменения содержания тиреоидных гормонов в крови у больных первичными РЛ, РМЖ и РП уровень ТТГ у них не отличался от нормы, но был снижен в 1,5 раза только у пациентов с МК. При церебральных метастазах содержание ТТГ в крови было снижено в 2 раза у больных РЛ и в 1,4 раза у пациентов с МК, несмотря на снижение в крови общих форм тиреоидных гормонов. Содержание кортизола в крови у 36% первичных больных РЛ, у 80% РМЖ, у 23% РП и 38% МК превышало норму в 1,7 - 2 раза. Только у 27% больных РП и у 15% МК уровень кортизола был ниже нормы в среднем в 1,7 раза. В то же время уровень кортизола у больных с метастазами в 37% - 75% случаев был ниже нормы в 2,5 - 5,4 раза.

Заключение: Влияние церебральных метастазов на системный гормональный профиль больных кардинально отличалось от воздействия первичных процессов. Все вторичные опухоли мозга развивались при выраженной недостаточности как общего Т3 (у всех обследованных), так и общего Т4 (в различном % случаев при разных локализациях), при отсутствии сбоев в содержании свободных фракций обоих тиреоидных гормонов и резко (в 2,5-5,4 раза) подавленной кортизолпродуцирующей функции коры надпочечников у 78% больных с метастазами РЛ и у 37-55% больных с метастазами других опухолей.

ВЛИЯНИЕ ЗЛОКАЧЕСТВЕННОГО ПРОЦЕССА НА ТИРЕОИДНЫЙ И ГЛЮКОКОРТИКОИДНЫЙ СТАТУС У БОЛЬНЫХ С РАЗНЫМИ ЛОКАЛИЗАЦИЯМИ ОПУХОЛИ

Франциянц Е.М.[1], Бандовкина В.А.[1], Салатова А.М.[1], Бабенков О.Ю.[1]

E-mail: super.gormon@yandex.ru
Тел 8(905)425-7627

[1] ФГБУ «Национальный медицинский исследовательский центр онкологии» Минздрава России, Ростов–на–Дону, Россия, 14-я линия, 63, 344037

INFLUENCE OF MALIGNANT PROCESS ON THYROID AND GLUCOCORTICOID PROFILES IN PATIENTS WITH VARIOUS CTUMORS

Frantsiyants E.M.[1], Bandovkina V.A.[1], Salatova A.M.[1], Babenkov O.Yu.[1]
E-mail: super.gormon@yandex.ru
Tel. 8(905)425-7627

[1] National Medical Research Centre for Oncology, Rostov-on-Don, Russia, 14-th liniya, 63, 344037

Ключевые слова
рак тела матки, рак легкого, рак молочной железы, рак носоглотки, тиреоидные гормоны, кортизол
Keywords
uterine body cancer, lung cancer, breast cancer, nasopharyngeal cancer, thyroid hormones, cortisol

Тиреоидные и глюкокортикоидные гормоны являются регуляторами резистентности организма в условиях различных стрессорных воздействий, включая и рост злокачественных опухолей.

Цель: изучение изменения тиреоидного и глюкокортикоидного фона у больных с разными локализациями злокачественных опухолей.

Материалы и методы. В крови больных ра-

ком тела матки (РТМ), раком молочной железы (РМЖ), раком легкого (РЛ), раком носоглотки (РНГ) до лечения стандартными радиоиммунными методами определяли содержание общего и свободного тироксина (Т4, FT4), общего и свободного трийодтиронина (Т3, FT3), тиреотропного гормона гипофиза (ТТГ) и кортизола (Immunotech, Чехия). Средний возраст пациенток составил 54,7 лет (от 38 до 74). Все обследованные находились на II – III стадии заболевания и не имели в анамнезе патологии щитовидной железы или надпочечников. Все пациентки дали письменное добровольное информированное согласие на использование биологического материала в научно-исследовательских целях. Статистическую обработку результатов проводили с помощью программ Statistica 10.0. В качестве группы сравнения использовали показатели у 20 практически здоровых доноров, соответствующего возраста.

Результаты: В первую очередь обращала на себя внимание гиперкортизолемия – у всех больных РТМ и у 80,5% РМЖ уровень кортизола в крови превышал норму в 2 раза, у всех больных раком носоглотки и у 40% больных раком легкого содержание гормона в крови было выше показателей у доноров в 1,8 раза и в 1,7 раза соответственно. Направленность и интенсивность нарушений содержания общего тироксина в крови отличалась у пациентов с разной локализацией опухоли. Повышение уровня Т4 в крови установлено у больных РЛ и РНГ в 1,4 раза, по сравнению с нормой и только у 15% женщин больных РМЖ – в 1,8 раза, тогда как у большинства обследованных пациенток с РМЖ содержание тироксина в крови не отличалось от показателей у здоровых доноров. У больных РТМ выявлено снижение уровня Т4 в крови в 1,6 раза. Уровень свободного тироксина в крови больных РМЖ и РЛ не имел значимых отличий с нормой, а у больных РТМ превышал показатели здоровых женщин в 1,3 раза, у больных РНГ – содержание FT4 оказалось в 1,4 раза ниже нормы. Разнонаправленные изменения между свободной и общей формой тироксина могут свидетельствовать о нарушении не только синтеза тиреоидных гормонов и чувствительности щитовидной железы к регуляторным сигналам, но и о нарушении связывания с тироксинсвязывающим глобулином.

За биологические эффекты тиреоидных гормонов в основном отвечает трийодтиронин Т3, образующийся в результате ферментативного расщепления тироксина. У всех обследованных пациентов установлено повышение содержания свободного трийодтиронина в крови. В результате установлено, что при РТМ и РНГ уровень FT3 в крови превышал норму в 1,8 раза и в 1,6 раза соответственно, а при РМЖ и РЛ в 1,3 раза. Однако концентрация общей формы трийодтиронина в крови превышала норму в 1,5 раза только при РТМ. То есть выявлено нарушение содержания биологически активных, свободнодоступных форм тиреоидных гормонов, что может быть связано с изменением сродства с тиреоидсвязывающим глобулином. Обращает на себя внимание тот факт, что, несмотря на выявленные изменения в содержании тиреоидных гормонов у всех групп больных, снижение уровня ТТГ в 1,7 раза, в ответ на повышение уровня Т4общ и Т3общ, зафиксировано только у больных РНГ. У пациенток с остальными локализациями не установлено значимых изменений в концентрации ТТГ, что свидетельствует о нарушении регуляторных связей между периферическим органом и гипофизом.

Заключение: Установлены нарушения в состоянии тиреоидного и глжкокортикоидного гомеостаза у больных с рассмотренными локализациями злокачественного процесса. Степень нарушений, а также направленность имеют зависимость от локализации злокачественной опухоли. Учитывая важную роль исследованных гормонов в механизмах регуляции адаптационных реакций и резистентности организма, требуется коррекция фоновых дисфункций у данной категории онкологических больных, что может способствовать повышению эффективности лечебных мероприятий.

АНАЛИЗ ВСТРЕЧАЕМОСТИ ВОСЬМИ

МУТАЦИЙ ГЕНОВ BRCA1 И BRCA2 У БОЛЬНЫХ РАКОМ МОЛОЧНОЙ ЖЕЛЕЗЫ В КРЫМСКОМ РЕГИОНЕ

Алиев К.А., Малый К.Д.

Медицинская академия имени С.И. Георгиевского (структурное подразделение) ФГАОУ ВО «Крымский федеральный университет имени В.И. Вернадского» Министерства науки и высшего образования Российской Федерации
295051, Российская Федерация,
г. Симферополь, бульвар Ленина, 5/7
Автор, ответственный за переписку:
Алиев Казим Алиевич,
e-mail: kazimaliev1986@gmail.com

EIGHT BRCA1 AND BRCA2 MUTATIONS INCIDENCE ANALYSIS IN BREAST CANCER PATIENTS IN THE CRIMEAN REGION

Aliev K.A., Malyi K.D.

V.I. Vernadsky Crimean Federal University,
Medical academy named after S.I. Georgievsky,
295051, Russia Simferopol, Lenin Blvd 5/7.

Ключевые слова: рак молочной железы, наследственность, мутации BRCA, Крым.
Keywords: breast cancer, heredity, BRCA mutations, Crimea.

Актуальность. Рак молочной железы (РМЖ) – заболевание с высокой степенью клинической, морфологической и биологической гетерогенности, которое может проявляться несколькими вариантами течения, различными по клиническому проявлению, биологическим свойствам опухоли, опухолевой неоднородностью по генным мутациям и различного рода структурным и количественным хромосомным нарушениям. Идентификация мутаций в генах репарации дезоксирибонуклеиновой кислоты (ДНК), на основании результатов генетических исследований, позволяет выделить наследственный рак молочной железы (НРМЖ). Специфические наследственные мутации генов BRCA1 и BRCA2 наиболее значимо увеличивают риск РМЖ и рак яичников, также полиморфизм этих генов может транслироваться в значимый рост риска развития различных неоплазий. Мутация 5382insC гена BRCA1 является ведущей мутацией, выявляемой при НРМЖ в Российской Федерации. Выявление специфических территориальных изменений в структуре генов, у больных НРМЖ, целесообразно начинать с точечной идентификации прежде, чем рассматривать более экономически затратные полногенные исследования генов системы репарации ДНК, таких как BRCA 1 и BRCA 2.
Цель исследования - анализ спектра и частоты встречаемости восьми мутаций генов BRCA1/2 у больных с клиническими признаками наследственного РМЖ, проживающих на территории Крыма.
Методы исследования. Были изучены частоты мутаций генов BRCA1 (5382insC, 185delAG, T181G, 4154delA, 3875delGTCT, 2080delA, 3819delGTAAA) и BRCA2 (6174delT) у больных НРМЖ, проходивших специализированное лечение в период с 2010 по 2019 гг. на базе ГБУЗ РК «КРОКД имени В.М. Ефетова». Изучены образцы ДНК 69 больных НРМЖ, выделенные из крови, с помощью фенол-хлороформного метода. Определение генетического полиморфизма проводилось с помощью набора реагентов «Онкогенетика BRCA» ООО НПФ «Литех», г. Москва, в Центре коллективного пользования Центральной научно-исследовательской лаборатории Медицинской академии им. С.И. Георгиевского Крымского федерального университета им. В.И. Вернадского. Мутации регистрировались с помощью ПЦР в реальном времени на приборе CFX-96.
Результаты. Мутация BRCA1 5382insC была обнаружена у 20 больных (28,9%). Мутация BRCA1 T181G была выявлена у 2 больных (2,9%), и по одному случаю было зарегистрировано для мутаций BRCA1 3819delGTAAA, BRCA1 185delAG и BRCA2 6174delT.
Выводы. Полученные данные свидетельствуют о целесообразности включения анализа на наличие мутации BRCA1 5382insC в скри-

нинговые программы по определению риска развития рака молочной железы в Крымском регионе.

ОБОСНОВАНИЕ РЕЗУЛЬТАТОВ ДООПЕРАЦИОННОГО ПРОГНОЗИРОВАНИЯ МЕТАСТАТИЧЕСКОГО ПОРАЖЕНИЯ РЕГИОНАРНЫХ ЛИМФОУЗЛОВ У БОЛЬНЫХ РАКОМ МОЛОЧНОЙ ЖЕЛЕЗЫ

А.Х. Исмагилов[1], И.П. Мошуров[2], М.Б. Васильев[2], Г.А. Азаров[2], А.А. Овсянников[2]
grigoriy_azarov@mail.ru

[1]ГБОУ ДПО «Казанская государственная медицинская академия» МЗ РФ; Россия 420012, Республика Татарстан, Казань, ул. Бутлерова, 36
[2]БУЗ ВО «Воронежский областной клинический онкологический диспансер»; Россия 394036, г. Воронеж, ул. Вайцеховского, д. 4

JUSTIFICATION OF THE RESULTS OF PREOPERATIVE FORECASTING OF METASTATIC LESIONS OF REGIONAL LYMPH NODES IN PATIENTS WITH BREAST CANCER

O.H. Ismagilov[1], I.P. Moshurov[2], M.B. Vasiliev[2], G.A. Azarov[2], A.A. Ovsyannikov[2]

[1] Kazan State Medical Academy of the Ministry of Health of the Russian Federation; Russia 420012, Republic of Tatarstan, Kazan, ul. Butlerova, 36
[2] Budget Institution of Health of the Voronezh Region “Voronezh Regional Clinical Oncology Dispensary”; Russia 394036, Voronezh, ul. Vaytsekhovsky, d. 4

Ключевые слова. РМЖ, регионарные лимфоузлы, кластерный анализ
Keywords. Breast cancer, regional lymph nodes, cluster analysis

Выраженный рост заболеваемости женщин раком молочной железы инициировал поиск новых путей лечения этой патологии, в частности, широкое внедрение экономных оперативных вмешательств.

Своевременная диагностика поражения регионарных лимфатических узлов имеет ключевое значение в вопросе определения прогноза и выбора оптимальной тактики лечения. При этом, дооперационный статистический прогноз даст возможность уже до начала операции оценить, например, возможность оптимизации лимфодиссекции.

Целью данной работы является выявление статистически значимых морфологических и молекулярных характеристик первичной опухоли молочной железы, полученных в результате дооперационного клинического обследования больных, для прогнозирования метастатического поражения регионарных ЛУ.

Материалы и методы. В работе проведен статистический анализ клинических данных и морфологических факторов, полученных в онкологическом отделении патологии молочной железы Воронежского областного клинического онкологического диспансера в ходе проведения комплексного исследования с участием 223 пациенток. Учитывались только стадии I (T1N0M0) и IIa (T2N0M0).

Анализ данных проводился с использованием пакета Statistica 13. В качестве метода был выбран кластерный анализ, как метод, осуществляющий поиск закономерностей группирования объектов исследования и признаков в отдельные локальные подмножества (кластеры).

В перечень исследований, которые прошли пациентки, кроме прочего вошли физикальное обследование, маммография + УЗИ молочных желез и регионарных зон; трепанобиопсия опухоли с патоморфологическим исследованием опухолевой ткани и определением рецепторов эстрогенов (РЭ) и прогестерона (РП), HER2, Ki67 и установлением биологического подтипа опухоли.

Результаты и обсуждения. Вопросам прогнозирования метастатического поражения лимфоузлов при первично операбельном РМЖ

статистическими методами посвящено достаточно большое количество работ. Однако кластерный анализ в этих целях применен нами впервые.

На первом этапе в качестве переменных для кластеров были взяты возраст пациентов, индекс пролиферации Ki67 и размер опухоли в миллиметрах. В результате применения кластерного анализа методом k-средних было получено три кластера. В первый кластер попали пациенты со средним возрастом 56,9 лет, средним Ki67 74,9 и средним размером опухоли 33,9 мм во второй со средними значениями 58,14; 34,25; 24,45 и в третий 64,60;16,52;18,23 соответственно.

При этом на уровне значимости $p < 0,05$ больные, попавшие в первый кластер, в 47% случаев будут иметь метастазы в регионарные лимфоузлы, больные из кластера 3 только в 22%.

На следующем этапе анализа в набор переменных для кластеров нами были включены дополнительно показатели Er, PgR, HER2, при этом переменная «возраст» была выведена из рассмотрения. В результате было получено пять кластеров, при чем, на пример, в пятый кластер попали пациенты с самым низким средним Ki67(8,9), маленьким размером опухоли (1,6 мм), с отрицательным HER2 и высокой активностью Er и PgR. Именно для этого кластера наблюдаются самые благоприятные прогнозы по поводу отсутствия метастазов в лимфоузлах (78%; $p < 0,05$).

Выводы. Существует кластер больных, выделенный по набору признаков HER2, Er, PgR, Ki67, гистологический диагноз, у которых частота метастазирования в регионарные лимфоузлы существенно ниже, чем у представителей других кластеров, выделенных по тем же признакам.

РЕЗУЛЬТАТЫ ЛЕЧЕНИЯ ПАЦИЕНТОК С РАКОМ МОЛОЧНОЙ ЖЕЛЕЗЫ, ПЕРЕНЕСШИХ РЕКОНСТРУКТИВНО-ПЛАСТИЧЕСКИЕ ОПЕРАЦИИ

Ганусевич О.Н[1]., Федоркевич И.В.[1], Нестерович Т.Н.[2]
(nesterovichtanya10@gmail.com, +375297309039),
Яковенко А.С.[1], Ачинович С.Л.[1]

[1]Учреждение «Гомельский областной клинический онкологический диспансер»
г. Гомель, Республика Беларусь, г. Гомель, ул.Медицинская, 2
[2]Учреждение образования «Гомельский государственный медицинский университет»
г. Гомель, Республика Беларусь, г. Гомель, ул.Ланге, 5

RESULTS OF TREATMENT OF BREAST CANCER PATIENTS UNDERGOING RECONSTRUCTIVE PLASTIC SURGERY

Ganusevich O.N.[1], Fedorkevich I.V.[1], Nesterovich T.N.[2]
(nesterovichtanya10@gmail.com, +375297309039),
Yakovenko A.S., Achinovich S.L.[1]

[1]Establishment “Gomel Regional Clinical Oncological Dispensary”
Gomel, Republic of Belarus, Gomel, Meditsinskaya str., 2
[2]Educational establishment «Gomel State Medical University»
Gomel, Republic of Belarus, Gomel, Lange str., 5

Ключевые слова: рак молочной железы, реконструктивно-пластические операции, результаты Key words: breast cancer, reconstructive plastic surgery, results

Актуальность: Хирургическое лечение – неотъемлемый этап лечения пациенток с раком молочной железы (РМЖ). Однако любое оперативное вмешательство на молочной железе (МЖ) является серьезным психотравмирующим фактором для женщин. Вот поче-

му в хирургии РМЖ все большее внимание отводится возможности оперативного вмешательства с хорошим эстетическим результатом без снижения онкологической безопасности.

Цель исследования: оценить результаты реконструктивно-пластических операций у пациенток с диагнозом РМЖ.

Пациенты и методы: в онкологическом отделении общей онкологии и реабилитации Гомельского областного клинического онкологического диспансера за период с 2014 по 2018 года было выполнено 268 реконструктивно - пластических операций по поводу РМЖ.

Результаты: Медиана возраста пациенток составила 43 года (25 – 70 лет).

Реконструкция МЖ после мастэктомии выполнена в 241 (89,9%) случаях, из них первичная реконструкция составила 210 (78,3%), отсроченная – 31 (11,6%).

Для реконструкции использовали импланты в 27 (10,1%) случаях, у 9 (3,4%) пациенток применяли имплант и сетчатый эндопротез для укрытия нижнего полюса. Экспандер Экспандер использовали в 8 (2,9%) случаях. Реконструкция с помощью торакодорзального лоскута (ТДЛ) с деэпителизированной кожной площадкой выполнялась 11 (4,1%) пациенткам, с помощью TRAM лоскута на питающей ножке – 12 (4,5%), свободный TRAM и DIEP лоскуты – 17 (6,3%). В 92 (34,3%) случаях реконструкция МЖ выполнялась сочетанием импланта и широчайшей мышцы спины, в 65 (24,2%) – сочетанием импланта и ТДЛ. По типу симметрии чаще выполнялись односторонние реконструкции – в 160 (59,7%) случаях, односторонние реконструкции с одномоментной коррекцией контрлатеральной МЖ – 60 (22,3%), двухсторонние реконструкции выполнены 21 (7,8%) пациентке.

В 21 (7,8%) случае выполнена онкопластическая резекция МЖ 1-го уровня, 6 (2,2%) пациенткам - 2-го уровня.

Частота послеоперационных осложнений составила 23,8%. Структура представлена следующим образом: в 16 (5,9%) случаях отмечались различные некротические осложнения, в 7 (2,6%) – инфицирование ложа импланта, в 10 (3,7%) – серома послеоперационной раны. У 3 (1,1%) пациенток в раннем послеоперационном периоде отмечено кровотечение. Из поздних послеоперационных осложнений преобладали капсулярные контрактуры – 14 (5,2%) случаев. В 4 (1,5%) случаях отмечалась несостоятельность инфрамаммарной борозды, по 3 (1,1%) случая дислокации эндопротезов и тромбоза микрососудистых анастомозов с потерей лоскута, по 2 (0,8%) – послеоперационные грыжи и деформации брюшной стенки.

За время наблюдения прогрессирование отмечено у 26 (10,8%) пациенток. Из них в 11 (42,3%) случаях у пациенток с люминальным В РМЖ, в 10 (38,5%) – Her – экспрессирующим РМЖ, у 3 (11,5%) – с трижды негативным и 2 (7,7%) - с люминальным А раком.

Медиана времени до прогрессирования составила 30,5 месяцев (9 - 143 месяца). Чаще всего прогрессирование характеризовалось метастазированием во внутренние органы (77,0%). В 11,5% случаев имел место рецидив в сохраненной железе и в 15,4% случаев отмечены метастазы в мягкие ткани грудной клетки.

Медиана выживаемости пациенток (от момента постановки диагноза) составила 54,6 месяцев (16 – 280 месяцев). Однолетняя безрецидивная выживаемость составила 98,8±0,7%, трех- и пятилетняя - 91,8±1,9% и 86,7±2,7%, соответственно. При этом общая однолетняя выживаемость у пациенток с РМЖ, подвергшихся реконструктивно-пластическим операциям составила 100%, трех- и пятилетняя 97,4±1,1% и 95±1,8%, соответственно.

Заключение: развитие реконструктивно-пластической хирургии при РМЖ позволяет добиться хороших эстетических результатов без ущерба для онкологической безопасности.

ЭФФЕКТИВНОСТЬ ФОТОДИНАМИЧЕСКОЙ

ТЕРАПИИ ПРИ ВНУТРИКОЖНЫХ МЕТАСТАЗАХ РАКА МОЛОЧНОЙ ЖЕЛЕЗЫ

Туржанова Д.Е.,[1] Шаназаров Н.А., [1,2]
Рахимжанова Р.И.,[1] Ташпулатов Т.Б.[2]
Электронный адрес:
dinara.turzhanov@mail.ru

[1]НАО «Медицинский Университет «Астана», г. Нур-Султан
[2]РГП «Больница Медицинского центра Управления делами Президента Республики Казахстан», г.Нур-Султан

THE EFFECTIVENESS OF PHOTODYNAMIC THERAPY FOR INTRADERMAL METASTASES OF BREAST CANCER

TurzhanovaD.Y.,[1]ShanazarovN. A.,[1,2]
Rakhimzhanova R.I.[2], Tashpulatov T.B.[1]

[1]Astana medical university, Kazakhstan, Nur-Sultan
[2]Medical centre Hospital of President affairs administration of the republic of Kazakhstan, Nur-Sultan

Ключевые слова: рак молочной железы, внутрикожные метастазы, фотодинамическая терапия.
Keywords: breast cancer, intradermal metastases, photodynamic therapy.

Цель исследования: оценка эффективности применения фотодинамической терапии (ФДТ)у пациентов с кожными метастазами рака молочной железы(РМЖ).

Пациенты и методы. РМЖ занимает первое место в структуре онкологической заболеваемости среди женщин по всему миру. Так же, в структуре смертности от онкологических заболеваний среди женского населения, РМЖ занимает одноиз ведущих мест. Несмотряна проводимые скрининги, число больных с диагнозом РМЖ III–IV стадийостаетсядостаточно высоким.Соответственно, одной из серьезных проблем в лечении РМЖ является терапия метастазов. В то же время, рак данной локализации характеризуется довольно частым метастазированием, преимущественно в кожу.

Однако, традиционные методы лечения не всегда дают ожидаемого результата, в связи с чем до настоящего времени не прекращаетсяпоиск альтернативных методов терапии. Одним из которых является ФДТ.

За период с 2016 г. по 2020 г. проведено лечение 29пациентов,у которых были обнаружены только внутрикожныеметастазы РМЖ. В лечение использовали фотосенсибилизаторхлоринового ряда со световым воздействием на лазерных аппаратах соответствующей длинной волны 661±1нм. Группа состояла из пациентов в возрасте от 24до 79 лет, т.е. их средний возраст составил 55 лет.

Локализация метастазов на кожевыглядела следующим образом: передняя грудная стенка – 13 (48%), зона операционного рубца – 10 (37%), метастатическое поражение нескольких зон–5 (1,5%).

Результаты. Втечение указанного периода было выполнено 250 сеансов ФДТ. Общее количество метастатических очагов на коже-501. Размер зон облучения варьировал от 1 до 7см, количество зонпоражения от 2 до 27. Применяемая плотность мощностисветовыхвоздействийлазерных аппаратов составлялаот 0,11 до 0,59 мВт/см2, выходная мощность аппарата от 0,2 до 2 Вт, плотность энергии от 300 до 600 Дж/см2.Результаты оценивали через1 неделю, 1 месяц, 3 и 6 месяцевпосле завершения лечения.За период наблюдения зарегистрирована частичная регрессия - уменьшение размеров опухоли (или суммы площадей опухолевых образований) в 50%и более случаев. Побочных реакций и нежелательных явлений не зафиксировано.

Оценку качества жизни пациента до лечения и после проводили с помощью опросника QOL-CS. По под шкале физического благополучия были выше и более высокое физическое самочувствие через 3 недели. Клинически пациенты отмечали существенное улучшение самочувствия, сна и аппетита.

Заключение. ФДТотличается высокой эф-

фективностью в лечение РМЖ с метастазами в кожу, которая обусловленаизбирательностью поражения опухолевой ткани и возможностью повторного проведения лечебной процедуры.

ВОЗМОЖНОСТИ СОНОГРАФИИ В РАННЕЙ ДИАГНОСТИКЕ НОВООБРАЗОВАНИЙ МОЛОЧНОЙ ЖЕЛЕЗЫ

Максимова Н.А. Арзамасцева М.А., Ильченко М.Г., Агаркова Е.И.

ФГБУ «Национальный медицинский исследовательский центр онкологии» Министерства здравоохранения Российской Федерации, 344037, Российская Федерация, г. Ростов-на-Дону, ул. 14-я линия, д. 63
Автор, ответственный за связь с редакцией: Максимова Наталья Александровна, maximovanataly@mail.ru

Ключевые слова: молочной железа, рак, ультразвуковое исследование, ранняя диагностика

POSSIBILITIES OF SONOGRAPHY IN THE EARLY DIAGNOSIS OF BREAST TUMORS

Maksimova N.A. Arzamastseva M.A., Ilchenko M.G., Agarkova E.I.

National Medical Research Centre for Oncology, 63 14 line str., Rostov-on-Don 344037, Russian Federation
For correspondence: Natalya A. Maksimova, maximovanataly@mail.ru

Keywords: breast, cancer, ultrasound examination, early diagnosis

Актуальность. Рак молочной железы (РМЖ) занимает в структуре онкологической заболеваемости и смертности среди женского населения большинства стран мира первое место и имеет тенденцию к ее неуклонному росту. В связи с чем своевременная диагностика рака молочной железы является одним из приоритетных направлений современной онкологии.

Цель исследования: уточнение возможностей комплексного ультразвукового исследования в ранней диагностике образований молочной железы.

Пациенты и методы. Сонография проведена 540 женщинам в возрасте от 15 до 85лет, на экспертных УЗ-сканнерах «APIQ 5» (Phillips), «Supersonic imagine Aixplorer Multi Wave», широкополосными линейными датчиками с диапазонами частот 7,0-15,0 МГц (В-режим, цветовое и энергетическое картирование кровотока, допплерометрия, компрессионная эластография, соноэластография сдвиговой волны) с проведением прицельной пункционной биопсии под ультразвуковой навигацией выявленных образований.

Результаты. Патология молочных желез была выявлена у 90% (486чел.) пациенток, у 10% изменений не обнаружено. Мастопатия была у 432 (80%), фиброаденомы у 30 (5,5%), воспалительные образования у 6 (1,1), внутрипротоковые папилломы 3 (0,6%). У 15 женщин (2,8%) обнаружен рак молочной железы, из них узловая форма у 13 (2,4%), отечно-инфильтративная у 2 (0,4%). Следует отметить, что мультипараметрическая сонография позволила визуализировать непальпируемые (от 5 до 10мм) узловые новообразования у 4 пациенток (0,8%). Наиболее значимыми режимами визуализации при непальпируемых опухолях были соноэластография сдвиговой волны и энергетическое картирование кровотока, что позволило повысить информативность. Точность ультразвукового исследования при проведении дифференциальной диагностики доброкачественных образований со злокачественными опухолями молочной железы, с применением комплексной сонографии и прицельной аспирационной пункционной биопсии составила 96,5%. Чувствительность мультипараметрического УЗИ составила 90,1%, специфичность 89,3%.

Выводы. Применение мультипараметрического УЗИ, в сочетании пункционной биопсией под ультразвуковой навигацией, является эффективным методом ранней диагностики рака молочной железы.

РОЛЬ ВЫСОКОМОЩНОСТНОЙ

БРАХИТЕРАПИИ В ЛЕЧЕНИИ ЛОКАЛИЗОВАННОГО РАКА МОЛОЧНОЙ ЖЕЛЕЗЫ.

Аминов Г.Г., Киселева М.В, Гулидов И.А., Жарикова И.А .

Отделение новых медицинских технологий

Введение: Одной из основных проблем органосохраняющего лечения является более высокий риск развития местных рецидивов опухоли. Рецидивы рака молочной железы преимущественно диагностируются в области послеоперационного рубца в 44% - 86% наблюдений и значительно реже в других квадрантах . В настоящее время используют различные методы частичного облучения (APBI), которые включают в себя облучение ложа опухоли согласно PTV . Это различные виды брахитерапии, конформная лучевая терапия и интраоперационная лучевая терапия (ИОЛТ). Для оценки эффективности данных методик, необходимы дальнейшие исследования

Цель исследования: Улучшить результаты лечения и качество жизни больных ранним раком молочной железы.

Задачи: 1.Определение эффективности гормонотерапии (локальный контроль), 2. Анализ послеоперационных осложнений,3. Оценка лучевых реакций и осложнений, косметических результатов лечения 4. Исследование отдаленных результатов лечения 5.Разработка клинические рекомендаций для применения в медицинских учреждениях РФ

Материал и методика: 62 пациенткам с Ia стадией (T1N0M0) было проведено комплексное лечение с использованием высокодозной брахитерапии. Наблюдение за больными проводилось в течение 3лет. В течение этого срока пациентки наблюдались каждые 3 мес. Гормонотерапия ингибиторами ароматазы (экземестан) в течение 3 месяцев. Контроль регрессии опухоли - маммография до и после лечения .УЗИ контроль -интервал 1 месяц. Радикальная резекция (лампэктомия + лимфодиссекция) молочной железы, интраоперационная установка катетеров (интродьюсеров) со специальными рентгенконтрастными маркерами для проведения высокомощностной брахитерапии (Ir-192). Интраоперационно проводилось срочное морфологическое исследование краев резекции. Исследование патоморфоза опухоли и статуса удаленных лимфоузлов анализировалось в плановом порядке. В срок 3-5 суток после операции выполнение контрольной МСКТ органов грудной клетки, дозиметрическое планирование на системе Brachyvision. Проведение высокомощностной брахитерапии (Ir-192) на аппарате Gamma Med plus iX 24 по схеме 3,4 Гр x 2 раза в день, 5 дней, СОД 34 Гр.

Заключение: Люминальный тип А выявлен у 48 (77,4%)пациенток , тип В у 14 (22,6%)пациенток Полная морфологическая регрессия опухоли наблюдалась у 3 (4,8%)пациенток. Рецидивы и метастазы опухоли за период наблюдения не наблюдались. 7 (11,3%) больных имели кожные реакции в виде эритемы I степени выраженности. У 11 (17.7%)пациенток наблюдалась пигментация Iстепени, отмечен 1(0,6%)случай инфицирования послеоперационной раны. Отмечен фиброз мягких тканей у 1 пациентки. Со стороны функции сердца и легких осложнений не было. У всех пациенток наблюдался хороший косметический результат. Средний срок пребывания в стационаре 12 суток.

Выводы: Данная методика позволила сократить время лечения обеспечить адекватное облучение ложа удаленной опухоли с минимальным повреждением окружающих здоровых тканей, предотвратить возникновение рецидивов, снизить риск развития ранних лучевых повреждений, достичь хорошего косметического эффекта.

РЕЦИДИВЫ ПОСЛЕ РАДИКАЛЬНЫХ

ПОДКОЖНЫХ/КОЖЕСОХРАННЫХ МАСТЭКТОМИЙ С ОДНОМОМЕНТНОЙ РЕКОНСТРУКЦИЕЙ ПРИ РАКЕ

Рассказова Е.А.[1], Зикиряходжаев А.Д.[1,2,3], Хакимова Ш.Г.[1]

МНИОИ им.П.А.Герцена – филиал ФГБУ «НМИЦР» [1] МЗ РФ (дир. – акад. РАН А.Д.Каприн)
ГБОУ ВПО Первый МГМУ им.И.М.Сеченова [2] МЗ РФ
Российский Университет Дружбы Народов [3] (РУДН)

Цель: оценить рецидивы у больных раком молочной железы (РМЖ), которым выполнены радикальные подкожные/кожесохранные мастэктомии с одномоментной реконструкцией.

Материалы и методы: с 2013 года по 2019 г в МНИОИ им.П.А.Герцена выполнены радикальные подкожные мастэктомии с различными вариантами реконструкций у 703 больных РМЖ. Реконструкция молочной железы с помощью лоскутов (15%), или экспандерами, с последующей заменой на эндопротезы, или эдопротезами с или без лоскутов (85%).

Средний возраст больных 43,9 лет.

Распределение по стадиям пациенток: 0 ст – 5,5%, I ст – 30,7%, IIA ст – 28,6%, IIB ст – 14,8, IIIA ст – 13,8%, IIIC ст – 4,9%, III B ст - 1,7%.

Распределение по биологическим типам РМЖ следующее: люминальный А – 37%, люминальный тип В – 18,8%, люминальный тип В her2 позитивный – 16,6%, тройной негативный – 18,2%, her2 позитивный – 9,4%.

Результаты: сроки возникновения рецидивов составили от 0,8 до 4,5 лет. У 12 (1,7±0,5%) больных диагностирован рецидив РМЖ, при этом в 7 случаях локальный и в 5 случаях регионарный рецидив (метастазы в подключичных лимфатических узлах).

Лечение рецидивов РМЖ было следующим: в двух случаях проведены курсы полихимиотерапии, в 8 выполнены операции – иссечение рецидива в молочной железе (3) и подключичная лимфаденэктомия (2), удаление реконструированной железы (4), в 1 случае – лучевая терапия.

В 13% рецидивы РМЖ были диагностированы при IIIC стадии РМЖ, наименьший процент рецидива 1,4% при I стадии.

При люминальном типе А рецидив РМЖ диагностирован в 1,8%, при люминальном В в 3,6%, при тройном негативном типе – 2,5%, при люминальном В Her2 позитивном – 4,1%.

Метастазы РМЖ в нашей группе пациенток диагностированы у 27 (3,8±0,7%) пациенток.

Наибольший процент отдаленного метастазирования в нашем исследовании выявлен – 12,5% при IIIB стадии, наименьший процент 3,4 при I стадии РМЖ.

5 летняя общая выживаемость пациенток РМЖ в нашей группе составила 96,4%.

При мультицентричном РМЖ рецидив диагностирован в 5,5%, при моноцентричной опухоли в 1,5%.

Одна из наших пациенток через 4 года родила ребенка после лечения РМЖ.

Заключение: 1) рецидивы РМЖ диагностированы у 12 (1,7±0,5%) пациенток;

2) рецидив РМЖ при люминальном типе А - 1,8%, при люминальном В - 3,6%, при тройном негативном типе – 2,5%, при люминальном В her2 позитивном – 4,1%;

3) метастазы РМЖ диагностированы у 27 (3,8±0,7%) пациенток, в 31% метастазы диагностированы в костях;

4) 5 летняя общая выживаемость пациенток РМЖ в нашей группе составила 96,4%.

СУБЪЕКТИВНАЯ ОЦЕНКА КАЧЕСТВА ЖИЗНИ У ПАЦИЕНТОК СО ЗЛОКАЧЕСТВЕННЫМИ НОВООБРАЗОВАНИЯМИ МОЛОЧНОЙ ЖЕЛЕЗЫ И МЕТАСТАЗАМИ В ГОЛОВНОЙ МОЗГ

Захарова Майя Леонидовна, Козырева Алёна Вячеславовна

ФГБОУ ВО «Санкт-Петербургский государственный педиатрический университет» Министерства здравоохранения РФ,

Санкт-Петербург, ул.Литовская д.2
ООО «Лечебно-диагностический центр
Медицинский институт Березина Сергея»
(ЛДЦ МИБС), Санкт-Петербург, ул.6-я
Советская д.24-26

Ключевые слова: качество жизни, злокачественные новообразования молочной железы, метастазы в головной мозг, онкопсихология

SUBJECTIVE EVALUATION OF QUALITY OF LIFE WITH BREAST CANCER AND METASTASES IN THE BRAIN

Zakharova Maya Leonidovna,
Kozireva Aliona Viacheslavovna

St. Petersburg State Pediatric University, Ministry of Health of the Russian Federation,
St. Petersburg, ul.Litovskaya 2
Ltd. Medical and Diagnostic Center «Medical Institute Berezin Sergey»
(LDC MIBS), St. Petersburg, 6th Sovetskaya Street 24-26
Keywords: quality of life, breast cancer, metastases in the brain, oncopsychology
mayazaharova@mail.ru

Злокачественные новообразования молочной железы (ЗНМЖ) в РФ находятся на 1-ом месте по распространенности у женщин и на 3-ем месте в общей популяции населения. Почти 60% больных составляют женщины трудоспособного возраста. Поддержание качества жизни этих пациенток становится одной из основных задач. Субъективная оценка качества жизни (СОКЖ) – это субъективное восприятие пациентом своего состояния, физиологических, психологических, эмоциональных и социальных аспектов своей жизни, определяющее удовлетворенность ею, анализируемое для достижения понимания состояния пациента, особенностей его функционирования, а также поиска наиболее эффективного лечения и вида психологической помощи и оценки их эффективности. СОКЖ позволяет оценить, как сам больной переносит возникшие к его жизни изменения, и выявить наиболее субъективно значимые и травмирующие для личности аспекты заболевания и лечения и вырабатывать соответствующую стратегию помощи этим пациентам.
Цель работы: исследование СОКЖ пациенток со ЗНМЖ и метастазами в ГМ.
Выборка: 43 женщины со ЗНМЖ, осложненными множественным метастатическим поражением ГМ малого размера, выявленным менее 1,5 месяцев назад, в возрасте от 30 до 63 лет (ср.возраст-43,31). Критерии включения в группу: 1)первично выявленное метастазирование в ГМ и 2)отсутствие интеллектуально-мнестических нарушений. На момент обследования 88,4% пациенток получило противоопухолевую терапию и все (100%) проходили подготовку к прохождению РХЛ на метастазы в ГМ. Исследование проводилось на базе ЛДЦ МИБС.
Методы исследования: 1)Опросник качества жизни «Medical Outcomes Study Short Form» (MOS SF-36) John E. Ware; 2)непараметрический критерий Манна-Уитни.
Результаты. По данным «MOS SF-36» выявлено, что у пациенток снижены показатели ролевого функционирования, обусловленного эмоциональным состоянием (39,2), наблюдается тенденция к снижению уровня психологического компонента здоровья (40,4), а показатели общего состояния здоровья (55,4), жизненной активности (53,7), ролевого функционирования, обусловленного физическим состоянием (45,3), и физического компонента здоровья (44,7) находятся на среднем уровне, в то время, как показатели физического функционирования (активность, самостоятельность) (78,8), социального функционирования (64,8), независимости качества жизни от интенсивности болевых ощущений (71,8) находились на повышенном уровне.
Разделив пациенток на группы в зависимости от уровня физического компонента здоровья (67,4% женщин имели средний и повышенный уровень его выраженности (группа 1) и 32,6%–низкий–группа 2), выявлено, что при отсутствии различий по другим показателям,

в том числе, психического здоровья (61,9 и 64) и физического функционирования (82,9 и 68,7), выявлены различия по компонентам ролевого физического функционирования (61,9 и 10), ролевого эмоционального функционирования (73,1 и 33,3), социального функционирования (73,1 и 48,7) с более низкими показателями и более выраженным показателем влияния интенсивности боли на КЖ в группе 2.

Разделив пациенток на группы в зависимости от уровня психологического компонента здоровья (72,1% женщин имели средний и повышенный уровень его выраженности (группа 3) и 27,9%–низкий–группа 4), выявлено, что при одинаковом уровне по другим показателям, в том числе, физического функционирования (78,3 и 80,5) различия в группах были по компонентам ролевого физического функционирования (60,5 и 23), ролевого эмоционального функционирования (75,3 и 15,8), социального функционирования (74,9 и 50) и психического здоровья (71,4 и 48) с более низкими показателями в группе 4.

Заключение. На СОКЖ пациенток данной группы в большей степени влияют особенностями их ролевого функционирования и психологической адаптации, а также уровень выраженности болевых ощущений, что требует особого внимания при оказании помощи и свидетельствует о необходимости проведения психологической работы с данным контингентом больных.

ЦИРКУЛИРУЮЩИЕ ОПУХОЛЕВЫЕ КЛЕТКИ У БОЛЬНЫХ С ЛЮМИНАЛЬНЫМ В ПОТИПОМ РАКА МОЛОЧНОЙ ЖЕЛЕЗЫ

Зюзюкина А.В.[1], Dassie J.P.[2], Giangrande P.H.[2], Боякова Н.В.[1], Кичкайло А.С., Замай Т.Н.[1], Зуков Р.А.[1]
alena-vz@mail.ru

[1] Федеральное государственное бюджетное образовательное учреждение высшего образования «Красноярский государственный медицинский университет имени профессора В.Ф. Войно-Ясенецкого» Министерства здравоохранения Российской Федерации, Красноярск, Россия, 660022, г. Красноярск, ул. Партизана Железняка, зд. 1
[2] Кафедра внутренней медицины, Университет Айовы, Айова-Сити, штат Айова, США 200 Hawkins Drive, г. Айова, ИА 52242
[3] Федеральное государственное бюджетное научное учреждение «Федеральный исследовательский центр «Красноярский научный центр Сибирского отделения Российской академии наук», Красноярск, Россия, 660036, г. Красноярск, ул. Академгородок, 50

CIRCULATING TUMOR CELLS IN PATIENTS WITH LUMINAL B SUBTYPE OF BREAST CANCER

A. Zyuzyukina[1], J.P. Dassie[2], P.H. Giangrande[2], N. Boyakova[1], A. Kichkailo[1,3], R. Zukov[1]

[1]Krasnoyarsk State Medical University named after Prof. V.F. Voino-Yasenetskii, Krasnoyarsk, Russia, 1 Partizana-Zheleznyaka, Krasnoyarsk, 660022
[2]Department of Internal Medicine, University of Iowa, Iowa City, IA, USA, 200 Hawkins Drive Iowa City, IA 52242
[3]Federal Research Center Krasnoyarsk Science Center SB RAS, Krasnoyarsk, Russia, 50 Akademgorodok str., Krasnoyarsk, 660036

Ключевые слова
Циркулирующие опухолевые клетки, аптамеры, рак молочной железы, люминальный В подтип.
Circulating tumor cells, aptamer, breast cancer, luminal B subtype.

Цель. Выявить циркулирующие опухолевые клетки у больных с люминальным В подтипом рака молочной железы и определение прогностической значимости количества циркулирующих опухолевых клеток путем сравнения с динамикой заболевания.

Материалы и методы. Материалом для исследования послужила группа из 18 пациенток в возрасте 43-79 лет, получавших лечение в

отделении онкомаммологической хирургии КГБУЗ «КККОД им. А.И. Крыжановского». Все пациентки с люминальным В подтипом рака молочной железы. Распределение по стадиям заболевания I – 27,8%, II – 50%, III – 22,2%. Для исследования выполняли забор крови, в объёме 3,5 мл; ткань опухоли, метастатический лимфатический узел и здоровая (визуально не измененная) ткань молочной железы.

Детекцию циркулирующих опухолевых клеток (ЦОК) и циркулирующих опухолевых микроэмболов (ЦОМ) проводили из 3,5 мл крови пациентов через 1-1.5 часа после сбора в вакуумные вакутейнеры с гепарином. ЦОК выделяли из крови с помощью аптамера MDA 231, конъюгированного с магнитными шариками, а затем окрашивали тем же самым cy5-Меченым аптамером. После окрашивания, чтобы подготовить мазки, клеточную гранулу равномерно распределяли на стеклянном предметном стекле и затем фиксировали в метаноле с последующим окрашиванием красителем Романовского-Гимзы. Подсчет циркулирующих опухолевых клеток проводили на флуоресцентном микроскопе Axiostar plus (Carl Zeiss Group, Германия). Специфичность аптамера для циркулирующих опухолевых клеток (ЦОК) оценивали с помощью лазерной сканирующей микроскопией.

Результаты. В нашем исследовании детекция ЦОК в 94,4% случаев была положительная (17 из 18 больных). У 44,4 % больных количество ЦОК соответствовало высокому значению (≥ 5), в 5,5% случаев не обнаружены ЦОК в периферической крови, в 50,1% полученные результаты ЦОК распределились в интервале от 1 до 4. С целью оценки прогностических особенностей проведена оценка сопряженности количества ЦОК и их производных со следующими клинико-молекулярными показателями: показатели экспрессии рецепторов эстрогена и прогестерона, рецептора человеческого эпидермального фактора роста 2 типа, пролиферативной активности опухолевой клетки, степени дифференцировки опухоли и гистологической структуры опухолевого процесса. Для пациенток с ЦОК больше 5 характерно наличие метастатического поражения регионарных лимфатических узлов, уровень Ki-67% более 40. У половины пациенток данной группы диагностировано наличие ЦОМ от 1 до 3. Отсутствие ЦОК у больной с уровнем Ki-67% - 20 и степенью дифференцировки (G1). Стоит отметить, что в группе с интервалом ЦОК от 1 до 4 не выявлено явных взаимосвязей с показателями иммуногистохимического исследования, степенью дифференцировки тканей и стадией заболевания. Рецептор человеческого эпидермального фактора роста (HER-2-neu) в 83,3% имел негативное значение.

Анализ динамики заболевания исследуемой группы спустя 32 месяца после определения ЦОК выявил в 72,2% случаев стабилизацию процесса. У 11,1% (2 пациентки со II стадией заболевания и ЦОК в количестве 4 и 2 в периферической крови) наличие отдаленных метастазов в костях и в печени, у 11,1% (2 больные с III стадией заболевания и ЦОК в количестве 3 и 4 в периферической крови) выявлены локальные и регионарные рецидивы - послеоперационный рубец и подмышечные л/узлы, 1 больная (5,6%) с III стадией заболевания и 4 ЦОК умерла от прогрессирования заболевания.

Заключение: Использование ДНК-аптамеров позволяет выявить циркулирующие опухолевые клетки и их производные у больных РМЖ. Полученные данные в нашем исследовании демонстрируют возможное прогностическое значение и требуют дальнейшего изучения.

ВАРИАНТЫ ЛЕЧЕНИЯ БОЛЬНЫХ РАКОМ МОЛОЧНОЙ ЖЕЛЕЗЫ ПОСЛЕ ОРГАНОСОХРАНЯЮЩИХ ОПЕРАЦИЙ ПРИ R1

Рассказова Е.А. , Зикиряходжаев А.Д., Ортабаева Д.Р.

Цель: повышение эффективности лечения пациенток раком молочной железы после органосохраняющих операций при положительных краях резекции.

Материалы и методы: с 2013 года по 2019

г в МНИОИ им.П.А.Герцена выполнены органосохраняющие операции (радикальные резекции/онкопластические резекции) 1219 пациенткам РМЖ, радикальная резекция молочной железы выполнена в 876 случаях, онкопластическая резекция в 343 случаях.

Средний возраст больных 45,2 лет.

Интраоперационно маркировали красителями 6 краев резекции молочной железы, а также выполняли интраоперационное срочное цитологическое исследование краев резекции, в случае положительных краев интраоперационно выполняли перерезекцию. При положительном крае резекции в молочной железе по результатам планового гистологического исследования выполняли повторно хирургическое лечение (перерезекция краев, мастэктомию или подкожную мастэктомию с одномоментной реконструкцией) или лучевую терапию.

Результаты: положительный край резекции R1 диагностирован в 53 случаях из 1219 органосохраняющих операциях, что составило 4,3±2,8%, при онкопластических резекциях в 4,1±1,1%, при классических резекциях молочной железы в 4,6±0,7% (p>0,05). В случае мультицентричной опухоли R1 диагностирован в 4/36 – 11,1±5,3%, при моноцентричной опухоли R1 выявлен в 49/1183 – 4,1±0,5% (ОР 2,556, ДИ 0,508-0,944).

Обращает на себя внимание, что при локализации опухолевого узла в верхне-внутреннем квадранте молочной железы в случае R1 составил 25,7 против 8,6% при R0 (p=0,003).

В 21 случаях при R1 выполнена лучевая терапия на молочную железу. В 32 случае реоперация: перерезекция краев – у 14 пациенток, мастэктомия – у 9 пациенток, подкожная мастэктомия с одномоментной реконструкцией аутологичными лоскутами или эндопротезами – у 9 пациенток.

Процент положительного края резекции у пациенток после НАПХТ составил 5±2,2%, а в группе без НАПХТ – 4,3±0,6% (p>0,05).

В группе пациенток с реоперацией в 43,7% при плановом исследовании не выявлено признаков злокачественности, в 56,3% выявлена остаточная опухоль, при этом в 31,3% диагностирован cancer in situ.

Заключение: в двух группах пациенток после органосохраняющих операциях с положительными краями резекции за период наблюдения от 1 до 60 месяцев местного рецидива не выявлено, отдаленный метастаз, а именно поражение костей диагностировано у 2 пациенток. Таким образом, при положительном крае резекции после органосохраняющих операциях возможно как хирургическое лечение, так и выполнение лучевой терапии.

ЛИМФОПЕНИЯ В ПЕРИФЕРИЧЕСКОЙ

Секция: РАТРО

КРОВИ ПРОГНОЗИРУЕТ НЕБЛАГОПРИЯТНЫЙ ИСХОД ЛЕЧЕНИЯ У БОЛЬНЫХ ЛИМФОМОЙ ХОДЖКИНА III-IV СТАДИЙ С МЕЖДУНАРОДНЫМ ПРОГНОСТИЧЕСКИМ ИНДЕКСОМ ≥4 БАЛЛА

Богатырева Т.И., Фалалеева Н.А., Гривцова Л.Ю., Терехова А.Ю., Данилова М.А.,
Афанасов А.О.
e-mail bogatyreva@mrrc.obninsk.ru

Медицинский радиологический научный центр им. А.Ф.Цыба – филиал ФГБУ «Национальный медицинский исследовательский центр радиологии» Минздрава России, г. Обнинск Калужской области, Россия, ул. Королева 4, 249036

PERIPHERAL LYMPHOPENIA PREDICTS THE UNFAVORABLE OUTCOME IN HODGKIN LYMPHOMA PATIENTS STAGES III-IV WITH IPS ≥4

Bogatyreva T.I., Falaleeva N.A., Grivtsova L.Yu., Terekhova A.Yu., Danilova M.A., Afanasov A.O.

A.Tsyb Medical Radiological Research Center – branch of the National Medical Research Center of Radiology of the Ministry of Health of the Russian Federation, Obninsk, Russia,4 Korolev str., 249036

Лимфома Ходжкина, распространенные стадии, МПИ 4-7 баллов, лимфопения, BEACOPPбаз/14
Hodgkin Lymphoma, advanced stages, IPS 4-7, peripheral lymphopenia, BEACOPPbas/14

Введение. Больные классической лимфомой Ходжкина (кЛХ) III-IV стадий представляют собой разнородную группу с мозаичной клинической картиной и неодинаковым ответом на лечение. В настоящее время для стратификации по прогнозу используют Международный прогностический индекс (МПИ)[Hasenclever et al., 1998], разработанный с включением пациентов, получавших 4-компонентную химиотерапию до 1992 года, и нацеленный на выделение подгруппы, требующей наиболее интенсивной терапии. В МПИ входят семь независимых факторов риска (мужской пол, возраст ≥45 лет, IV стадия, альбумин <40 г/л, Hb≤105 г/л, лейкоциты ≥15,0 х109/л, лимфопения ≤0,6х109/л). К подгруппе неблагоприятного прогноза относят пациентов с МПИ 4-7 баллов, у которых на 1998 год 5-летняя общая выживаемость (ОВ) составляла 59%, а беспрогрессивная (БПВ) 47%. За последние 20 лет эффективность лечения пациентов с МПИ≥4 улучшилась, но отстает от таковой при МПИ 0-3. После внедрения многокомпонентной схемы BEACOPP (блеомицин, этопозид, адриамицин, циклофосфан, винкристин, натулан, преднизолон) 5-летняя ОВ и ВБП при использовании базового BEACOPP(21) составили 81% и 74%, а после 8 циклов BEACOPP-эск 82% и 82%, соответственно.

Цель: Сравнить влияние отдельных факторов риска Международного прогностического индекс на результаты лечения больных кЛХ III-IV стадий с МПИ ≥4 балла при различных схемах полихимиотерапии.

Материалы и методы. Ретроспективный анализ проведен на основе клинической базы из 629 больных кЛХ III-IV стадий, получавших химиолучевое лечение в МРНЦ им. А.Ф.Цыба в период с 1998 по 2019 гг. В группу пациентов с МПИ≥4, подлежавших терапии на основе схемы BEACOPP, вошли 106 (16,8%) пациентов. До 2006 г. им назначали BEACOPP-21 (1 гр., n=65), позднее для повышения эффективности применяли BEACOPP-14 х 6 (2 гр., n=41), медианы наблюдения составили, соответственно, 60 мес.(12-194 мес.) и 24 мес.(7-142). ОВ и БПВ оценивали по методу Каплана-Мейера. Регрессионный анализ Кокса был проведен с включением в модель факторов МПИ и схемы ПХТ.

Результаты. Возраст пациентов колебался от 15 до 75 лет (медиана 31), распределение факторов риска было следующим: 29% старше 45 лет, 68% мужчины, 96% IV стадия, 85% гипоальбуминемия, 75% анемия, 51% лейкоцитоз и 38% лимфопения. Переход к схеме BEACOPP-14 сопровождался тенденцией к

улучшению результатов лечения: 5-летняя ОВ пациентов 2-й гр. составила 82% против 75% в 1 гр. (n.s.), а ВБП 76% против 62% (n.s.). В однофакторном анализе ни один из оцененных факторов риска, за исключением лимфопении, не сохранял самостоятельной прогностической значимости: 5-летняя ОВ пациентов без исходной лимфопении (n=66) была достоверно выше как для всей группы (87% против 67%, p=0.009), так и при использовании BEACOPP-21 (86% против 61%, p=0.020) или BEACOPP-14 (90% против 73%, p=0.126). Преимущество со стороны БПВ было менее выраженным: у всех 66 пациентов без лимфопении ВБП составила 73% против 58% (p=0.108), причем в 1 гр. 67% против 50% (p=0.200), а во 2-й гр. 86% против 65% (p=0.141). В многофакторном анализе снижение ОВ ассоциировалось с мужским полом (p= 0,056) и лимфопенией (p=0.004), а снижение ВБП – только с лимфопенией (p=0.122).

Заключение. При отсутствии исходной лимфопении эффективной схемой первой линии для больных кЛХ с МПИ ≥4 остается BEACOPP-14. Пациенты с лимфопенией нуждаются в альтернативных схемах, использующих возможности таргетной и иммунной терапии.

ВОЗМОЖНОСТИ ЭМБОЛИЗАЦИИ ОПУХОЛИ ПЕРЕД ЛАПАРОСКОПИЧЕСКОЙ РЕЗЕКЦИЕЙ ПОЧКИ ПО ПОВОДУ РАКА ПОЧКИ

Е.А.Белова, А.Д.Белов, А.В.Моисеенко, И.В. Шевцов, А.А. Поликарпов

Федеральное Государственное Бюджетное Учреждение «Российский Научный Центр радиологии и хирургических технологий имени академика А.М. Гранова» Минздрава РФ, г. Санкт-Петербург, Российская Федерация
197758, Россия, г. Санкт- Петербург, ул. Ленинградская д.70
Белова Елена Александровна, arupka@yandex.ru, 8-921-387-94-19

Ключевые слова: рак почки, эмболизация опухоли, лапароскопическая резекция

Введение: За последние 10 лет в России абсолютный прирост заболеваемости опухолями почек составил 13,3 на 100 000 населения, что связано с их выявлением на ранних стадиях. В настоящее время на первое место в лечении данной патологии выходят органосохраняющие методики, по возможности - резекции. В случаях интрапаренхиматозного расположения или локализации опухоли вблизи ворот, особенно в единственной почке, достижение адекватного гемостаза при резекции является сложной задачей, ввиду невозможности остановки кровотечения прямой компрессией в зоне резекции. Одним из альтернативных альтернативных способов окончательного гемостаза при выполнении резекции почки (в особенности лапароскопической) является предварительная суперселективная эмболизация сосудов, питающих опухоль, способствующая уменьшению интраоперационной кровопотери и сокращению времени выполнения операции.

Материал и методы: В РНЦРХТ методика предоперационной суперселективной эмболизации почек перед лапароскопической резекции применяется недавно. Нами использована у двух пациентов – женщин, возраст 66 и 50 лет. Показаниями для данной методики являлись – опухоли с интраорганным расположением, в одном случае вблизи ворот почки и наличием питающего сосуда, определяемого по МСКТ. Эмболизация опухолей была выполнена рассасывающимися микроэмболами 50-500 мкм. Через 2 часа после эмболизации пациентки были доставлены в операционную, где им выполнили лапароскопическую резекцию.

Результаты: Прекращение питания опухоли позволило визуализировать четкую границу между последней и здоровой паренхимой почки, формируя практически идеальную линию для резекции и выполнить ее без пережатия почечного кровотока. Кровопотеря была минимальна в обоих случаях. Гистологически диагноз почечноклеточного рака был подтвержден, край резекции отрицательный. Срок наблюдения за пациентками составляет

год, признаков прогрессирования заболевания не выявлено. Непосредственные и отдаленные функциональные результаты удовлетворительные.

Заключение: Суперселективная эмболизация опухоли почки перед лапароскопической резекцией почки является оптимистическим методом лечения рака почки. Она позволяет минимизировать интраоперационную кровопотерю и отказаться от пережатия почечного кровотока для улучшения функциональных результатов, а онкологические результаты сопоставимы с открытой и лапароскопической резекцией.

РОЛЬ СЕЛЕКТИВНОЙ

Секция: эндоваскулярной хирургии

ХИМИОЭМБОЛИЗАЦИИ ПЕЧЕНОЧНЫХ АРТЕРИЙ В ЛЕЧЕНИИ ПАЦИЕНТОВ С НЕРЕЗЕКТАБЕЛЬНЫМИ МЕТАСТАЗАМИ ПЕЧЕНИ

Звездкина Е.А.[1], Кедрова А.Г.[2], Лебедев Д.П.[2,3], Астахов Д.А.[2,3], Косый В.В.[2], Степанова Ю.А.[4], Панченков Д.Н.[2,3].

[1]ФГБУ «Государственный научный центр лазерной медицины им. О.К. Скобелкина Федерального медико-биологического агентства», Москва, Российская Федерация, 121165, ул. Студенческая, д.40.
[2]ФГБУ «Федеральный научно-клинический центр специализированных видов медицинской помощи и медицинских технологий» Федерального медико-биологического агентства, Москва, Российская Федерация, 115682, ул. Ореховый бульвар, д.28.
[3]ФГБОУ ВО «Московский государственный медико-стоматологический университет им. А.И.Евдокимова» Министерства здравоохранения Российской Федерации, Москва, Российская Федерация, 127473, ул. Делегатская, д.20/1.
[4]ФГБУ «Национальный медицинский исследовательский центр хирургии имени А. В. Вишневского» Министерства здравоохранения Российской Федерации, Москва, Российская Федерация. 115093, ул. Большая Серпуховская, д.27.

Контактные данные: Звездкина Е.А., zvezdkina@yandex.ru, 8-916-338-73-54.

ROLE OF TRANSCATHETER ARTERIAL CHEMOEMBOLIZATION IN THE TREATMENT OF UNRESECTABLE HEPATIC METASTASES

Zvezdkina E.A.[1] , Kedrova A.G.[2], Lebedev D.P. [2,3], Astakhov D.A.[2,3], Kosiy V.V.[2], Stepanova Yu.A.[4], Panchenkov D.N.[2,3]

[1]State Scientific Center for Laser Medicine of Federal Medical and Biology Agency, Moscow, Russian Federation, 121165, Studencheskaya str., 40.
[2] Federal Research Clinical Center for Specialized Types of Health Care and Medical Technologies of Federal Medical and Biology Agency, Moscow, Russian Federation, 115682, Orekhovy Boulevard str., 28.
[3] Evdokimov Moscow State University of Medicine and Dentistry, Moscow, Russian Federation, 127473, Delegatskaya str. 20/1.
[4] Vishnevsky National Medical Research Center for Surgery, Moscow, Russian Federation, 115093, Serpukhovskaya str., 27, B.

Ключевые слова: химиоэмболизация печеночных артерий, лекарственнонасыщаемая микросфера, метастаз.
Key Words: transcatheter arterial chemoembolization, drug-eluting bead, metastasis.

Цель. Изучить эффективность селективной химиоэмболизации печеночных артерий с использованием лекарственнонасыщаемых микросфер в лечении нерезектабельных метастазов печени на разных сроках с момента постановки диагноза.
Пациенты и методы. Ретроспективно проанализированы результаты лечения 30 пациентов с нерезектабельными метастазами в печени, которым выполнялась ХЭПА за период 2011 -2019 гг. Первичными опухолями были: колоректальный рак (40%), легкие (15%), матка и шейка матки (15%), простата (10%), яичники (5%), поджелудочная железа (5%), печень (5%), молочная железа (5%). Во всех случаях показаниями к ХЭПА было нерезектабельное метастатическое поражение печени, подтвержденное морфологически, имевшее в большинстве случаев билобарное, мультинодулярное распространение. Планировалась

однократная химиоэмболизация с последующим наблюдением за больным, повторные курсы проводились в случае прогрессирования процесса.

Для выполнения ХЭПА использовались лекарственнонасыщаемые микросферы HepaSphere 50-100 микрон (производства Merit Medical, Франция), с рабочими размерами после насыщения 200-400 микрон. Виды и дозировка цитостатика рассчитывались в зависимости от типа опухоли и распространенности поражения печени. Для оценки результатов лечения и времени без прогрессии (TTP) проводилась компьютерная томография брюшной полости с внутривенным контрастированием, магнитно-резонансная томография печени. На основе критериев RECIST 1.1 измерялись размеры очагов, их количество в правой и левой долях печени.

Результаты. Мы выделили 2 группы. 1 группу составили 13 пациентов, которым была проведена ХЭПА через 21-42 месяца после постановки диагноза при неэффективности предшествующей терапии. Смертность в течение первых 12 месяцев после ХЭПА составила 5%, смертность через 13-15 месяцев - 42%, смертность через 16-24 месяца - 50%, живы 3%. TTP по метастазам печени составляло 10-24 месяца, что потребовало повторного выполнения ХЭПА у 6 пациентов с TTP 5-8 месяцев, третьей процедуры у 2 пациентов с TTP 3-4 месяца.

2-я группу составили 17 пациентов, которым была проведена ХЭПА через 1-11 месяцев после постановки диагноза в сочетании с системной химиотерапией. Смертность в течение первых 12 месяцев после ХЭПА составила 5%, смертность через 13-14 месяцев - 41%, смертность через 18-32 месяца - 45%, живы 9% пациентов. TTP по метастазам печени составило 9-24 месяца, что потребовало повторной ХЭПА у 2 пациентов с TTP 10-11 месяцев.

Заключение. Учитывая схожие показатели смертности и TTP в обеих группах, мы сделали вывод, что ХЭПА эффективна как на начальном, так и на более поздних этапах лечения нерезектабельных метастазов печени. Количество повторных ХЭПА в группе 1 было выше, при этом TTP меньше, что может свидетельствовать о более надежном результате лечения при подключении ХЭПА на ранних этапах лечения неоперабельных метастазов печени.

МНОГОЦЕНТРОВОЕ

Секция: торакоабдоминальной хирургии

РАНДОМИЗИРОВАННОЕ КЛИНИЧЕСКОЕ ИССЛЕДОВАНИЕ 2 ФАЗЫ: НЕОАДЪЮВАНТНАЯ ХИМИОЛУЧЕВАЯ ТЕРАПИЯ С ПОСЛЕДУЮЩЕЙ ГАСТРЭКТОМИЕЙ D2 И АДЪЮВАНТНОЙ ХИМИОТЕРАПИЕЙ У БОЛЬНЫХ МЕСТНО-РАСПРОСТРАНЕННЫМ РАКОМ ЖЕЛУДКА

В.Ю.Скоропад[1], С.Г.Афанасьев[2], С.В.Гамаюнов[3], П.В.Соколов[1], С.А.Иванов[1], А.Д.Каприн[1]

[1] Медицинский радиологический научный центр имени А.Ф. Цыба им. А.Ф.Цыба – Филиал ФГБУ «НМИЦ Радиологии» Минздрава России. 2 ФГБНУ «Томский научно-исследовательский институт онкологии». 3 БУ «Республиканский клинический онкологический диспансер» МЗ Чувашии.

Цель исследования: улучшение результатов лечения больных раком желудка за счет применения неоадъювантной химиолучевой терапии с последующим радикальным хирургическим вмешательством.

Пациенты и методы. Основным критерием включения больных в исследование являлся морфологически подтвержденный рак желудка cT2-4N1-3, cT3-4N0-3; cM0 – 2A-3C стадии. Также критериями включения больных в исследование были: возраст от 18 до 75 лет; статус активности по ECOG ВОЗ 0-2; адекватные показатели кроветворения, функции почек и печени; отсутствие активных инфекционных, психических заболеваний, выраженных аллергических состояний. Все больные до включения в исследование подписали информированное согласие согласие. Критерии исключения были следующими: наличие отдаленных метастазов по данным клинического обследования, включая лапароскопию; опухолевые осложнения, препятствующие проведению неоадъювантной терапии; наличие вторых злокачественных опухолей; гиперчувствительность к препаратам платины, капецитабину, фторурацилу или их компонентам; нежелание больного продолжать участие в исследовании.

Больным первой (исследуемой) группы планировалось проведение лечения в составе: неоадъювантная химиолучевая терапия (СОД 46 Гр за 23 фракции на фоне химиотерапии препаратами капецитабин и оксалиплатин) с последующим хирургическим этапом лечения (гастрэктомия/субтотальная резекция желудка D2) и 4 циклами адъювантной химиотерапии. Больным второй (контрольной) – выполнение хирургического лечения в том же объеме и 6 циклов адъювантной химиотерапии.

Результаты. Набор больных в исследование был начат в январе 2016 г. и закончен в августе 2018 г. Применялась центральная рандомизация. Всего было включено70 больных с равным распределением между группами. 2/3 больных получили лечение в МРНЦ и 1/3 – в Томском НИИ онкологии и РКОД Чувашии.

Преобладали мужчины; медиана возраста составила 62 года; статус ECOG наиболее часто был равен 1. Преобладали язвенно-инфильтративные и диффузно-инфильтративные опухоли (56 больных). Все опухоли имели строение аденокарциномы, преобладала низкая степень дифференцировки (47 больных), в том числе перстневидно-клеточный рак – в 16 случаях.

Клиническая категория Т у подавляющего числа больных была расценена как cT3-cT4a (66 больных). В 29 случаях данных за наличие метастатического поражения регионарных лимфатических узлов выявлено не было, у 41 больного было диагностировано cN1-3a.

Основными методами стадирования опухоли были СКТ и лапароскопия. Мы сравнили клиническую и патоморфологическую стадии (cTNM и pTNM) в контрольной группе. Соответствие категории pT критериям включения имело место у 91% больных. В 24 случаях (69%) имело место полное совпадение оценки состояния регионарных лимфатических узлов.

Заключение. В 2016 - 2018 гг. проведено первое в России и странах СНГ многоцентровое рандомизированное исследование 2 фазы по изучению безопасности и эффективно-

сти неоадъювантной химиолучевой терапии с последующей гастрэктомией D2 у больных раком желудка. В исследование включено 70 больных. Сопоставление клинической и патоморфологической стадии больных контрольной (хирургической) группы показало, что комплексное обследование, включая СКТ и лапароскопию, позволило правильно оценить распространенность опухолевого процесса и сформировать исследуемую группу соответственно основным критериям включения более чем у 90% больных. Исследуемая и контрольная группы были хорошо сбалансированы по основным прогностически важным факторам (все различия между ними являются статистически не значимыми, p>0,05), что позволяет проводить их сравнение. Ближайшие и отдаленные результаты исследования будут изложены в последующих публикациях.

КОМБИНИРОВАННОЕ ЛЕЧЕНИЕ РАКА ЖЕЛУДКА С КАНЦЕРОМАТОЗОМ БРЮШИНЫ

Хасанов Д.Ш., Усмонов У.Д., Хакимов Т.А.

Андижанский государственный медицинский институт, Андижан, Узбекистан,
170127, Республика Узбекистан, город Андижан, улица Ю.А.Атабекова, 1.
e-mail: donionco@gmail.com.
Тел.: +998902545024

Ключевые слова: рак желудка, канцероматоз, лечения.

Актуальность. Рак желудка с канцероматозом брюшины, остается неприступной крепостью для современной лекарственной терапии. Несмотря на применение самых лучших комбинаций в первой линии химиотерапии, большинство больных умирает в течение первого года после постановки диагноза. За последнее десятилетие в Узбекистане, отмечают увеличение заболеваемости раком желудка. В общей структуре онкологической заболеваемости, рак желудка занимает шестое место (6,2%),и второе место (10,0%) в структуре смертности. При этом в большинстве случаев рак желудка диагностируется на поздних стадиях, когда опухоль является нерезектабельной. Данные литературы, а также результаты исследований указывают на тот факт, что канцероматоз брюшины, является ключевым фактором, определяющим прогноз заболевания, качество жизни пациента и эффективность проводимой терапии. Изучение анатомических особенностей строения брюшины, функции серозно-лимфатического люка, и особенностей развития канцероматоза брюшины, представляется актуальным.

Цель. Улучшение результатов лечения рака желудка с канцероматозом брюшины.

Пациенты и методы. Проводили морфологическое исследование операционного материала от 27 пациентов больных раком желудка с канцероматозом брюшины и асцитом Gr IV, T3–4N0–3M1. На данный момент проводится набор группы пациентов и материала для исследования.

Результаты. Исследование гистотипа опухоли показало, что в большинстве случаев среди больных раком желудка с канцероматозом брюшины и асцитом встречается низкодифференцированная аденокарцинома (44,4%), перстневидноклеточный рак (37,03%). На момент обращения за помощью у 70% пациентов опухоль тотально поражает желудок и выходит на абдоминальный отдел пищевода. Остальные 30% имеют субтотальное поражение. Преимущественно опухоль поражает проксимальные отделы желудка. В связи с этим у пациентов развивается дисфагия, различной степени тяжести, нутритивная недостаточность, часто кахексия. На момент обращения ECOG статус у большинства пациентов 1–3, что несколько затрудняет проведение какого-либо специализированного лечения (химиотерапия, паллиативное оперативное). Индекс канцероматоза у большинства пациентов варьирует от 15–19 до 39 (максимальное значение данного показателя). Не все пациенты могут получать химиотерапию в необходимом объеме. Все вышеперечислен-

ное свидетельствует о том, что данная категория пациентов является прогностически неблагоприятной, и требует особого внимания и подхода в лечении.

Заключение. Результаты исследования вновь показывают, что рак желудка с канцероматозом брюшины является актуальной проблемой для онкологов. Отсутствие успехов в терапии низкодифференцированной аденокарциномы и перстневидноклеточного рака желудка, которые плохо поддаются химиотерапии и являются прогностический неблагоприятными факторами.

ЧЕТЫРЕ ЛИНИИ ХИМИОТАРГЕТНОЙ ТЕРАПИИ РАКА ЖЕЛУДКА В РЕГИОНАЛЬНОМ ОНКОДИСПАНСЕРЕ

Альмяшев А.З., Ульянкина Р.А.

ФГБОУ ВО Национальный исследовательский «Мордовский государственный университет им. Н.П. Огарева», Саранск, Россия (430000, ул. Большевистская, д. 68)
almyashev_2005@mail.ru

Ключевые слова: рак желудка, диссеминация, линии химиотерапии

Актуальность. В мире ежегодно диагностируется 1 млн. новых случаев рака желудка (РЖ) и регистрируется более 723 000 смертей от него. В Европе каждый год впервые диагностируется около 140 000 новых случаев РЖ, умирает – 107 000. В Европе и США большая часть пациентов диагностируется при местнораспространенном (локорегионарном) или метастатическом РЖ, в отличие от азиатской популяции, где доминируют ранние формы. Лечение локальных форм РЖ – хирургическое. Пациенты с рецидивами РЖ получают лекарственное лечение, актуальным остается индивидуализация и последовательность применения схем ХТ и/или таргетного лечения.

Цель исследования: клиническая презентация пациента РЖ, получившего последовательно 4 линии лекарственного лечения по поводу рецидива с контролем в течении 3- х лет.

Материал и методы. Выписной эпикриз из истории болезни № 5979. Б-ной П-ков Г.И., 18.02.1960 г.р., житель РМ, пос. Ромоданово. Находился на лечении с диагнозом (МКБ-10: С 16.2) «Рак желудка II В ст. (pT4apN0M0G2 по TNM-8) после хирургического лечения в 2013 г. Метастазы в печень, забрюшинные л/узлы, прогрессирование процесса. Состояние после 4-х линий ПХТ и таргетного лечения II кл.гр. Вторичная анемия легкой степени». Anamnesis morbi: жалобы на общую слабость, периодические боли в эпигастрии. Больным себя считает с марта 2013 года, когда впервые появились периодические боли в эпигастрии, усиливающиеся после погрешностей в диете. Самостоятельно принимал Омез с положительным эффектом. В июне 2013 года вновь отметил появление болей, по поводу чего обследован в ЦРБ по месту жительства, где при обследовании был выявлен РЖ. 12.08.13г. в МНИОИ им. П.А. Герцена – филиал ФГБУ НМИЦ радиологии МЗ РФ (г. Москва) выполнена операция: чрезбрюшинная гастрэктомия, спленэктомия, расширенная лимфодиссекция Д2. Гистология по гастробиоптату № Х79512-15/Б: умеренно-дифференцированная аденокарцинома. Гистология № Х87655-79/оп (операционный материал): умеренно-дифференцированная аденокарцинома желудка с прорастанием всех слоев стенки, выходом на серозу и в клетчатку большого сальника, проксимальный и дистальный края резекции без опухолевого роста, в 24 исследованных регионарных л/узлах без опухолевого роста. Дополнительного лечения не получал. При динамическом наблюдении выявлены множественные в печень 28.11.16 г. (через 3 года после операции). РКТ брюшной полости от 28.11.16 г.: «оперированный желудок, спленэктомия, КТ- признаки метастазов в печень: в паренхиме обеих долей единичные дополнительные гиподенсные образования с неровными нечеткими контурами размерами до 36,4 мм х 36 мм, эпигастральные л/узлы увеличены до 32,3 мм х 25,3 мм, брыжеечные л/узлы -

до 9,5 мм х 13 мм. КТ-признаки гиперплазии забрюшинных лимфоузлов до 10,3 мм х 8,3 мм. В МНИОИ им. П.А. Герцена выполнено FISH исследование пунктата метастаза в печень N°7520/16 от 22.12.16 г.: выявлена амплификация гена HER-2. С 30.12.16 г. по 17.02.17 г. в ГБУЗ РМ «Республиканский онкологический диспансер» проведена 1 линия: 8 курсов ПХТ по схеме FOLFOX. С 27.06.17 г. по 24.10.17 г. проведена 2 линия: 5 курсов ПХТ по схеме: герцептин + капецитабин. С 10.11.17 г. по 26.01.18 г. проведено 4 курса ПХТ по схеме XELOX + трастузумаб. По поводу прогрессирования процесса с марта 2018 г. по сентябрь 2019 г. получал 3 линию лечения в рамках клинического протокола LSK-AM 301 пероральным препаратом Апатиниб (низкомолекулярный тирозинкиназный ингибитор сосудистого эндотелиального фактора роста 2-го типа). При очередном РКТ органов грудной клетки, брюшной полости и полости малого таза выявлено прогрессирование процесса в виде увеличения размеров метастазов в печени и появление метастазов в левом легком и лимфоузлах средостения. РКТ грудной клетки от 16.09.19 г.: «КТ-признаки пневмофиброза, метастаза в левое легкое и л/узлы средостения». РКТ брюшной полости, малого таза от 16.09.19 г.: «состояние после гастрэктомии, спленэктомии. КТ-признаки метастазов в печень, забрюшинные, брыжеечные л/узлы». Осмотрен консилиумом онкологов от 09.10.19 г. N° 190. Рекомендовано проведение ПХТ 4-ой линии. Проведено 4 курса ПХТ 4 линии с таксанами по схеме mDCF. Умер при явлениях опухолевой прогрессии 14 февраля 2020 г. Итог – 3 года жизни.

Результаты и их обсуждение. Показана возможность длительного (3 года) контроля заболевания с последовательной сменой линий лекарственного лечения при диссеминированном РЖ с приемлемым качеством жизни пациента. Выводы. Выбор методов лечения диссеминированного РЖ зависит от многих факторов (например, наличие специфических драйверных генных мутаций – в данном конкретном случае – это положительный рецептор эпидермального фактора роста Her2/new), чаще всего требуется разработка индивидуального плана терапии, с учетом наличия и тяжести сопутствующей патологии, статуса ECOG, степени выраженности опухолевой прогрессии, приверженности пациента к лечению и др. Основная цель – это увеличение продолжительности жизни пациентов с диссеминированным РЖ.

ИТОГИ II ФАЗЫ КЛИНИЧЕСКОГО ИССЛЕДОВАНИЯ: НЕОАДЪЮВАНТНАЯ ХИМИОЛУЧЕВАЯ ТЕРАПИЯ В РЕЖИМЕ УСКОРЕННОГО ГИПЕРФРАКЦИОНИРОВАНИЯ В КОМПЛЕКСНОМ ЛЕЧЕНИИ БОЛЬНЫХ РАКОМ ЖЕЛУДКА.

Кудрявцев Д.Д.[1], Скоропад В.Ю.[1], Гулидов И.А.[1], Титова Л.Н.[1], Силантьева Н.К.[1]

[1]Медицинский радиологический научный центр им. А.Ф. Цыба – филиал ФГБУ «НМИЦ радиологии» Минздрава России, Обнинск, ул. Королева, д.4
Кудрявцев Д.Д.:
e-mail k.dm.dm@mail.ru, моб. 89623701324

Ключевые слова: рак желудка, результаты, патоморфоз, химиолучевая терапия.

Актуальность. Рак желудка является одной из наиболее распространенных злокачественных опухолей пищеварительной системы. Среди всех злокачественных новообразований, рак желудка занимает 5 место по заболеваемости и 3-е место по смертности. Хирургия в настоящее время считается единственным радикальным методом лечением. По данным ряда авторов, применение предоперационной химиолучевой терапии (ХЛТ) позволяет увеличить частоту радикальных (R0) операций, а также приводит к достижению полного или выраженного терапевтического патоморфоза у 25-40% больных, что способствует увеличению общей выживаемости. Отдаленные результаты единственного иссле-

дования III фазы TOPGEAR, по лечению рака желудка с неоадъювантной химиолучевой терапии, до настоящего времени не опубликованы.

Цель. Улучшение результатов лечения больных местно-распространенным раком желудка за счет применения неоадъювантной химиолучевой терапии в режиме ускоренного гиперфракционирования.

Пациенты и методы. С 2009 по 2014 год в исследование было включено 45 больных раком желудка с клинической стадией cT3-4, N0-3, M0. Лучевая терапия проводилась в суммарной очаговой дозе (СОД) 45 Гр с дневным дроблением дозы (1 Гр + 1,5 Гр с интервалом 4-5 часов). Одновременная химиотерапия проводилась препаратами капецитабин (в дозе 1850 мг/м2 per os за два приема с интервалом 12 часов в течение всего курса лучевой терапии ежедневно) и оксалиплатин (в дозе 85 мг/м2 внутривенно в 1 и 21 дни). Контрольное обследование и последующее хирургическое лечение планировали через 4-6 недель после завершения курса химиолучевой терапии. Протокол исследования был одобрен локальным Этическим комитетом и утвержден на Ученом Совете Центра. Среди морфологических вариантов преобладали низкодифференцированная аденокарцинома и перстневидно-клеточный рак желудка (65%). Прорастание серозной оболочки желудка и вовлечение соседних структур было выявлено у 62,2% больных. В 80% наблюдений опухоли характеризовались инфильтративным характером роста.

Результаты. Отдаленные результаты лечения проанализированы у 43 пациентов. В общей сложности умерло 22 пациента, продолжают наблюдение 21 больной. Общая выживаемость варьировала от 6 до 122 мес., медиана составила 36 мес. Показатели 1- и 3-летней общей выживаемости всех радикально оперированных оперированных больных составили 80,5±6,2% и 55,5±7,8%, соответственно. Статистически значимые различия показателя выживаемости наблюдались в зависимости от следующих клинических факторов: макроскопический тип роста опухоли по классификации Бормана (p=0,004). микроскопический тип опухоли по классификации Лаурен (кишечный тип / диффузный и смешанный тип, p=0,037), клиническая категория T (cT3 / cT4, p=0,04). В случае полной и частичной клинической регрессии по сравнению со стабилизацией опухоли, отдаленные результаты лечения были статистически значимо лучше: общая 3-летняя выживаемость составила 70±10% и 41,3±11%, соответственно, p=0,013. Статистически значимые различия показателей выживаемости имели место и в зависимости от категории ypN: 3-летняя выживаемость составила 66±8% (ypN0) и 31±13% (ypN+), соответственно p=0,001. Для анализа влияния степени патоморфоза на отдаленные результаты лечения, случаи лечебного патоморфоза 1 а и 1в степени (по классификации Becker) были объединены в одну группу («респонденты»), как и случаи лечебного патоморфоза 2 и 3 степени («не-респонденты»). Показатели как общей, так и безрецидивной выживаемости были статистически значимо выше в группе больных, у которых был зарегистрирован выраженный лечебный патоморфоз. Общая 3-летняя выживаемость составила 70+10% и 41+11%, соответственно (p=0,003). Для выявления независимых факторов прогноза был проведен многофакторный анализ с использованием регрессионной модели Кокса и прямого пошагового метода. Были выявлены два фактора, оказывающие статистически значимое значимое независимое влияние на общую выживаемость: макроскопический тип роста по классификации Borrmann и степень лечебного патоморфоза. Локального рецидива не было зафиксировано, регионарный рецидив был выявлен и морфологически подтвержден у одного больного.

Заключение. Данная работа демонстрирует значимое влияние на увеличение общей и безрецидивной выживаемости больных раком желудка в качестве независимого фактора прогноза степени терапевтического патоморфоза опухоли. В связи с этим, поиск оптимального мультидисциплинарного подхода к лечению рака желудка должен составить основу клинических исследований в

ближайшие годы.

Актуальность: Рак легкого (РЛ), по-прежнему является наиболее часто диагностируемым злокачественным новообразованием (ЗНО). Эта патология, так же является ведущей причиной смерти от ЗНО во всем мире. Смертность от РЛ опережает рак молочной железы, колоректальный рак и рак предстательной железы вместе взятые. Ежегодно в мире регистрируется 1,37 миллионов случаев РЛ. На его долю приходиться 21,68% всех видов смерти от ЗНО. В большинстве случаев диагноз выставляется в ходе долгого обследования. В связи с этим, сразу после постановки диагноза требуется незамедлительное лечение, в результате которого можно достичь ремиссии.

Цель исследования: оценить этапность оказания онкологической помощи, непосредственные результаты лечения при различных морфологических формах немелкоклеточного рака легкого (НМРЛ), результаты выживаемости, в зависимости от выбранного метода терапии, осложнения от лечения.

Пациенты и методы: проанализированы более 200 пациентов, проходивших лечение в ЯОКОБ, в течение 10 лет, за период с 2007 по 2017 годы. Из них выявлено 97 мужчин, 110 женщин. Для более детального анализа отобраны 155 пациентов (75%) с IIIB, IV стадией заболевания. По морфологической структуре опухоли получены следующие результаты: аденокарцинома - 124 человека (80%), плоскоклеточный рак – 31 человек (20%). Больные разделены по видам лечения: таргетная терапия, химиотерапия, комбинированное лечение. Проведена оценка по эффективности терапии, переносимости лечения, выживаемость больных.

Результаты и их обсуждение: при анализе проведенного лечения были выявлены следующие результаты: таргетная терапия проведена у 20 человек (13%), химиотерапия у 45 человек (29 %) , основной вид лечения – комбинированное, проведено у 90 больных (58%).

При оценке результатов лечения были получены следующие результаты:

Таргетная терапия - частичная регрессия и стабилизация процесса зарегистрирована у 12,25% пациентов, прогрессирование 0,6% больных.

Химиотерапия – частичная регрессия и стабилизация процесса зарегистрирована у 20,64 % пациентов, прогрессирование 7,7% больных.

При комбинированном лечении – частична регрессия и стабилизация процесса зарегистрирована у 38,06 % пациентов, прогрессирование 20,6 % больных.

При оценке общей выживаемости были получены следующие результаты: Таргетная терапия – годичная выживаемость составила 4,7 %, трехлетняя 4,7 % больных.

Химиотерапия – годичная выживаемость составила 14,8 %, трехлетняя 10 % больных.

Комбинированное лечение – годичная выживаемость составила 8,6 %, трехлетняя 11,7 % больных.

В настоящее время находятся под наблюдением и продолжают лечение 76 пациентов.

Заключение: Позднее выявление заболевания, не возможность проведения радикальной операции, высокий потенциал к метастазированию у пациентов с НМРЛ определяет необходимость в персонализированном подходе к лечению каждого больного. Быстрая прогрессия и неудовлетворительные результаты лечения пациентов с распространенным НМРЛ делают жизненно необходимым проведение дальнейших исследований и поиск молекулярных биомаркеров, которые могут стать потенциальными мишенями для таргетной терапии.

ВИДЕОТОРАКОСКОПИЧЕСКИЕ

ТОРАКАЛЬНЫЕ ОПЕРАЦИИ ИЗ ОДНОПОРТОВОГО ДОСТУПА

Арсеньев А.И., Нефедов А.О., Тарков С.А., Новиков С.Н., Барчук А.А., Костицын К.А., Гагуа К.Э., Нефедова А.В., Аристидов Н.Ю.

ФГБУ «НМИЦ онкологии им. Н.Н. Петрова» Минздрава России, Санкт-Петербург, Россия

UNIPORTAL VIDEO-ASSISTED THORACIC SURGERY

Arseniev A.I., Nefedov A.O., Tarkov S.A., Novikov S.N., Barchuk A.A., Gagya K.E., Kostitsin K.A., Gagua K.E., Nefedova A.V., Aristidov N.Y.

FSBI «N.N. Petrov NMRC of Oncology» of the Ministry of Healthcare of the Russian Federation
Арсеньев Андрей Иванович, andrey.arseniev@mail.ru

Ключевые слова: рак лёгкого, торакоскопия, однопортовая видеоторакоскопическая лобэктомия.

Актуальность. Существует множество хирургических доступов в плевральную полость при выполнении операций на органах грудной полости, использование которых обычно зависит от конкретных задач и традиций клиники. При этом продолжается постоянная работа над их оптимизацией. В 1992 г. G.C. Roviaro продемонстрировал возможность выполнения анатомических резекций лёгких в условиях видеоторакоскопии (video assisted thoracic surgery - VATS) из нескольких торакопортов. В 2002 г. G. Rocco предложил и впервые использовал однопортовый доступа при выполнении VATS, а в 2011г. D. Gonzalez-Rivas усовершенствовал его и внедрил в широкую клиническую практику.

Цель: доказать возможность, эффективность и безопасность использования однопортового доступа вообще, и в собственной модификации, в частности, при выполнении VATS по поводу опухолевой патологии органов грудной полости.

Пациенты и методы: из модифицированного однопортового доступа выполнены операции при немелкоклеточном раке лёгкого (I-II ст.; VATS лобэктомии - ЛЭ; n=98), новообразований средостения (n=34), плевры (n=22), пищевода (мобилизация внутригрудного отдела; n=4).

Результаты. Из бокового положения пациента со стороны спины производят разрез длиной 3-5 см в 4 или 5 межреберьях над передней порцией широчайшей мышцы спины между передней и средней подмышечными линиями, при этом передний край широчайшей мышцы мобилизуют по фасции и с помощью лигатуры отводят подкожно в наружный угол раны, передние зубчатые мышцы обнажают и без рассечения тупо разводят между зубцами в проекции соответствующего межреберья, а в конце операции край широчайшей мышцы высвобождают и возвращают на место, после постановки дренажа герметизируют операционную рану без наложения кисетного шва, причем при осуществлении доступа хирург находится со стороны спины пациента, а ассистент – со стороны живота.

Доступ позволяет увеличить углы манипуляций в грудной полости до 1200-1350 с быстрым и безопасным выполнением лимфодиссекции, в том числе билатеральной. Среднее время операции составило 90,6 минут. Продолжительность однопортовой из модифицированного доступа VATS ЛЭ была на 28 мин. меньше, чем из стандартного (95%CI:17-75%). Отмечены значимые различий в количестве удалённых лимфоузлов, кровопотере, сроках стояния дренажа (1,1 против 2,3сут.) и выписки из стационара (3,1 против 5,8сут.) при модифицированных и стандартных однопортовых VATS ЛЭ (p=0,05-0,01).

Заключение: модифицированный однопортовый доступ минимально травматичен, позволяет уменьшить болевой синдром и воспалительные явления в послеоперационной ране, бескисетно герметизировать плевральную полость после постановки дренажа с оптимальным косметическим эффектом, удобно расположить хирурга и ассистента, избегая

взаимных помех при манипуляциях.

СИСТЕМАТИЧЕСКИЙ ОБЗОР СОВРЕМЕННЫХ ТЕНДЕНЦИЙ В ПРЕДОПЕРАЦИОННОМ ПЛАНИРОВАНИИ РЕЗЕКЦИЙ ПЕЧЕНИ ПРИ ЕЁ ОЧАГОВЫХ ЗАБОЛЕВАНИЯХ

Суббот В.С., Семенков А.В.
metricspace@yandex.ru

Кафедра онкологии, радиотерапии и пластической хирургии, Федеральное государственное автономное образовательное учреждение высшего образования Первый Московский государственный медицинский университет имени И.М. Сеченова Министерства здравоохранения Российской Федерации (Сеченовский Университет)
119435, Москва, РФ, ул. Большая Пироговская, д. 6, стр. 1

A SYSTEMATIC LITERATURE REVIEW OF CURRENT TRENDS IN THE PREOPERATIVE PLANNING OF SURGERY FOR LIVER TUMORS

Subbot V.S., Semenkov A.V.

Department of oncology, radiotherapy and plastic surgery
I.M. Sechenov First Moscow State Medical University, University Clinical Hospital №1

Ключевые слова:
опухоль печени, резекция печени, предоперационное планирование, трехмерное моделирование
Keywords:
liver tumor, liver resection, preoperative planning, three-dimensional modeling

Цель: выявить основные тренды и перспективные пути развития в области предоперационного планирования в хирургии печени посредством систематического обзора литературы по теме «предоперационное планирование резекций печени при очаговых заболеваниях».

Методы исследования: Поиск литературных источников производился по базам данных PubMed и РИНЦ среди статей, выпущенных за предыдущие 10 лет до февраля 2020 года. Поиск осуществлялся по ключевым словам «печень», «хирургия», «модель» «трехмерный», «дополненная реальность», «3D-печать» и их англоязычные аналоги. Критерии включения ограничивались следующим: пациенты с очаговыми образованиями печени, которым выполнено хирургическое лечение в объеме резекции печени. Использовалась комплексная стратегия поиска без ограничений в отношении типа участников (возрастных или половых характеристик), дизайна исследования, типа результатов оценки. Отобранные статьи стратифицировались в 3 подтемы – трехмерное моделирование, технологии дополненной реальности, трехмерная печать.
Все исследования, отвечающие критериям включения, были проанализированы по численности представленной выборки, или количеству пациентов, их возрасту и результирующим клиническим данным (объему кровопотери, оценки краев резекции, количеству и качественным характеристикам осложнений).

Результаты: В соответствии с критериями включения было отобрано 10 статей по подтеме «трехмерное моделирование», 8 статей по «технологиям дополненной реальности» и 10 статей по «трехмерной печати». Проведена общая аналитика данных.
Разработанные программные платформы для «виртуальной хирургии» на основе трехмерного моделирования обладают широкими функциональными возможностями. Получаемая информация полезна в обсуждении объема и характера операции, выбора оптимального доступа, распределении ролей и репетиции пособия. Удобство, наглядность и точность моделей отмечается во всех исследованиях.
Несмотря на малочисленную выборку (в 8 статьях описано 30 участников), можно сказать о положительном влиянии использова-

ния технологий дополненной реальности в хирургии печени – случаев послеоперационных осложнений у участников не выявлено. Это показывает, что данные технологии могут помочь улучшить результаты лечения пациентов. Для этого требуется улучшение существующих технологий регистрации, моделирования, отображения.

Получаемые при трехмерной печати модели достаточно точно и наглядно показывают взаимоотношение структур печени и очаговых поражений. Полноценному внедрению печатных моделей в клиническую практику мешает большая стоимость моделей. Работы по оптимизации и уменьшению стоимости 3D-печати уже ведутся.

Большинство представленных в обзоре исследований выполнены в формате пилотных исследований, из которых многие построены на описании единичных наблюдений. В основном это определяется относительной новизной применения применения технологий дополненной реальность и трехмерной печати в хирургии печени. Следует продолжать исследовательскую работу в данных областях – необходимо проведение дополнительных исследований с контрольными группами, с большей численностью включенных в исследование пациентов.

Заключение: Основной тенденцией в предоперационном планировании хирургии печени является активное внедрение компьютерных технологий и использование аддитивных технологий. Трехмерное моделирование уже активно используется в клинической практике и доказало свою полезность. Пилотные исследования по использованию технологий дополненной реальности и трехмерной печати также показывают их положительное влияние на периоперационное планирование, но требуется улучшение существующих технологий.

Дальнейшие исследования в области оценки клинического значения 3D-моделей при планировании хирургического вмешательства при очаговых образованиях печени, направленные на улучшение ближайших и отдаленных результатов заключаются в формировании алгоритмов применения данных технологий в клинической практике, совершенствовании технологического процесса получения моделей.

РАДИОЭМБОЛИЗАЦИЯ ПЕЧЕНИ. НОВАЯ ГЛАВА В ОТЕЧЕСТВЕННОЙ ОНКОЛОГИИ

Каприн А.Д., Иванов С.А., Кучеров В.В., Петросян А.П., Майоров К.В., Марков Н.В., Петров Л.О., Давыдов Г.А., Сигов М.А, Силантьева Н.К., Березовская Т.П., Усачева А.Ю., Санин Д.Б.

Медицинский Радиологический научный центр имени А.Ф. Цыба – филиал федерального государственного бюджетного учреждения «Национальный медицинский исследовательский центр радиологии» Министерства здравоохранения Российской Федерации, г. Обнинск, Россия.
Автор, ответственный за связь с редакцией: Петросян Артур Павлович

Актуальность. В последние годы наблюдается увеличение количества больных со злокачественными опухолями печени. На этом фоне происходит активное внедрение в практику новых методов лечения, одним из которых является радиоэмболизации печени микросферами, содержащими иттрий-90. В России до недавнего времени радиоэмболизация не применялась. В 2018 году совместными усилиями МРНЦ им. А.Ф.Цыба – филиала ФГБУ «НМИЦ радиологии» Минздрава России и ООО«БЕБИГ» было начато производство отечественных микросфер, содержащих радионуклид иттрий-90 и начата работа по внедрению их в рутинную клиническую практику.

Первую в России радиоэмболизацию с использованием микросфер, содержащих радионуклид иттрий-90 отечественного производства больному с гепатоцеллюлярным раком выполнили 25.04.2019г. в отделении

РХМДЛ МРНЦ им. А.Ф.Цыба

Целью нашего исследования явилась оценка безопасности и эффективности использования отечественных микросфер, содержащих иттрий-90 при лечении пациентов с первичным раком печени.

Материалы и методы. В период с апреля 2019 года по июнь 2020 года отделении РХМДЛ МРНЦ им. А.Ф.Цыба – филиала ФГБУ «НМИЦ радиологии» Минздрава России выполнено 6 операций радиоэмболизации печени 5 пациентам (мужчин – 4, женщин – 1; возраст от 62 до 75 лет) с первичным раком печени. У 4 пациентов был верифицирован гепатоцеллюлярный рак BCLC B, у одной больной – холангиоцеллюлярный рак cT4N1M0 IV ст. Одному пациенту с гепатоцеллюляным раком радиоэмболизация выполнялась дважды. При выполнении радиоэмболизации использовались микросферы, содержащие радионуклид иттрий-90 отечественного производства (ООО «БЕБИГ»). В зависимости от объема опухоли активность микросфер составила от 1 до 5,5 Гбк. На первом этапе, по традиционным методикам целиако- и мезентерикографии определялась афферентная артерия, кровоснабжающая опухоль, и с использованием микрокатетерной техники выполнялась ее селективная катетеризация. В данную артерию вводились макроагрегаты альбумина, меченные технецием 99mTc с последующей однофотонной эмиссионной компьютерной томографией (ОФЭКТ/КТ). По данным ОФЭКТ/КТ определялось шунтирование макроагрегатов в легкие (допустимый порог составлял 10%) и в органы ЖКТ (при наличие шунтирования – радиоэмболизация не показана). Также при помощи ОФЭКТ/КТ рассчитывалась необходимая активность микросфер. Второй этап выполнялся через 10-14 дней. Аналогичным образом катетеризировалась афферентная артерия опухоли и вводились микросферы, содержащие радионуклид иттрий-90 с необходимой активностью. Для радиационной защиты медицинского персонала при введении микросфер использовался защитный бокс отечественного производства.

Результаты. Анализ результатов показал, что технический успех выполнения операции составил 100%. Ни в одном из случаев не наблюдались признаки постэмболизационного синдрома. В раннем послеоперационном периоде осложнений не наблюдалось. Период наблюдения за больными составил от 11 до 15 месяцев. Все пациенты живы. Оценка результатов производилась на основе критериев RECIST 1.1. У 2-х больных с гепатоцеллюляным раком была получен частичный ответ. У одного больного на месте опухоли развился абсцесс, с последующим исходом в фиброз. Еще у одного пациента по данным лучевых методов диагностики был достигнут полный ответ; его удалось прооперировать и по данным морфологического исследования – клеток опухоли не обнаружено. У больной с холангиоцеллюлярным раком достигнута стабилизация.

Заключение. Радиоэмболизация – это безопасный и эффективный метод лечения больных с первичным раком печени. Микросферы, содержащие иттрий-90 отечественного производства, могут использоваться в клинической практике. По нашим данным, во всех случаях был достигнут объективный ответ после применения радиоэмболизации, в связи с чем, считаем необходимым дальнейшее развитие данной технологии в рамках отечественного здравоохранения.

НОВЫЕ ВОЗМОЖНОСТИ КОМБИНИРОВАННОГО ЛЕЧЕНИЯ МЕСТНОРАСПРОСТРАНЕННОГО РАКА ПИЩЕВОДА

Урмонов У.Б., Добродеев А.Ю., Афанасьев С.Г., Августинович А.В.

Научно-исследовательский институт онкологии, Томский национальный исследовательский медицинский центр Российской академии наук, г. Томск, Россия
Корреспондирующий автор: Урмонов Умиджон Бутабекович,
E-mail: UrmonovUB@oncology.tomsk.ru

NEW POSSIBILITIES FOR COMBINED

TREATMENT OF LOCALLY ADVANCED ESOPHAGEAL CANCER

Urmonov U.B., Dobrodeev A.Yu., Afanasiev S.G., Avgustinovich A.V.

Cancer Research Institute, Tomsk National Research Medical Center of the Russian Academy of Sciences, Tomsk, Russia.
Address for correspondence: Urmonov Umidjon Butabekovich,
E-mail: UrmonovUB@oncology.tomsk.ru

Ключевые слова: рак пищевода, комбинированное лечение, предоперационная химиолучевая терапия и химиотерапия, непосредственные и отдаленные результаты.

Актуальность. До настоящего времени хирургическое лечение является основным методом лечения рака пищевода (РП). Однако результаты лечения зависят от распространенности процесса: если при локализованной форме 5-летняя выживаемость составляет 37,8%, то при наличии регионарных метастазов она снижается вдвое (19,8%), а при выходе опухоли за пределы стенки органа ни один больной не переживает 5 лет. В связи с этим перспективным является разработка комбинированных методов лечения РП.

Цель исследования. Изучить результаты комбинированного лечения РП с использованием предоперационной химиолучевой терапии (ХЛТ) и химиотерапии (ХТ).

Материалы и методы. В проспективное исследование было включено 106 больных с РП II–III стадии, которые были разделены на 3 группы методом «случай-контроль»: 1 группа – предоперационная ХТ по схеме гемцитабин/цисплатин и лучевая терапия по 2 Гр в день до СОД 40–44 Гр, радикальная операция (n=36); 2 группа – предоперационная ХТ по схеме гемцитабин/цисплатин и радикальная операция (n=35); 3 группа (контроль) – только хирургическое лечение (n=35). Распределение по стадиям: II стадия – 49 (46,2%) и III стадия – 57 (53,8%). По основным прогностическим признакам группы были сопоставимы (p>0,05).

Результаты. Непосредственная общая эффективность предоперационного лечения в группах ХЛТ и ХТ составила 66,7% и 57,1% соответственно. Переносимость ХЛТ и ХТ была удовлетворительная. После завершения предоперационного лечения зафиксирована; полная регрессия – в группе ХЛТ у 4 (11,1%) и в группе ХТ у 2 (5,7%) больных; частичная регрессия – в группе ХЛТ у 20 (55,6%) и в группе ХТ у 18 (51,4%) больных; стабилизация заболевания – в группе ХЛТ у 10 (27,8%) и в группе ХТ у 12 (34,3%) больных; прогрессирование заболевания – в группе ХЛТ у 2 (5,5%) и в группе ХТ у 3 (8,6%) больных.

Хирургическое лечение (R0) проведено у всех больных – выполнена расширенная субтотальная резекция пищевода с (2F) лимфодиссекцией из комбинированного лапаротомного и правостороннего торакотомного доступа с одномоментной эзофагопластикой. Наиболее часто использовался желудочный стебель – у 69 (65,1%) больных, значительно реже изоперистальтическая пластика левой половиной толстой кишки – у 37 (34,9%) больных. Значимых различий в частоте послеоперационных осложнений и летальности между группами не отмечено (p>0,05). В результате предоперационной ХТ по схеме гемцитабин/цисплатин полная патоморфологическая регрессия первичной опухоли (IV степень ЛП), в группе ХЛТ была достигнута у 6 (16,7%) больных, в группе ХТ – у 2 (5,7%), патоморфоз III степени отмечен у 16 (44,4%) в группе ХЛТ и у 9 (25,7%) больных в группе ХТ, II степени зафиксирован в группе ХЛТ у 12 (33,3%) больных, у 13 (37,1%) в группе ХТ и I степени – у 2 (5,6%) больных в группе ХЛТ, у 11 (31,5%) в группе ХТ.

В группах с предоперационной ХЛТ и ХТ местных рецидивов не отмечено, а количество отдаленных метастазов было достоверно снижено – 12,5% и 28,1% соответственно относительно только хирургического лечения: рецидивы – 15,1% и гематогенные метастазы – 45,4% (p<0,05).

Общая 2-летняя безрецидивная выживаемость при комбинированном лечении с ХЛТ

составила 87,5%, в группе с предоперационной ХТ – 71,9% и в группе контроля – 39,4% (p<0,05). Общая 2-летняя выживаемость составила в первой группе 90,6% и во второй группе 81,2%, что достоверно выше относительно группы контроля – 51,5% (p<0,05).
Заключение. Лечение больных РП II–III стадии требует применения мультимодального подхода, включающего рациональное сочетание хирургического лечения с химио- и/или лучевой терапией.
Предоперационная ХЛТ и ХТ переносится удовлетворительно и демонстрирует высокую непосредственную эффективность, не оказывая при этом отрицательного влияния на течение интра- и послеоперационного периода и летальность.
Мультимодальное лечение РП II–III стадии с использованием предоперационной ХЛТ и ХТ обеспечивает надежный локорегионарный контроль, снижает количество отдаленных метастазов и достоверно улучшает безрецидивную и общую выживаемость больных.

СЕГМЕТЭКТОМИЯ ПРИ ПЕРИФЕРИЧЕСКОМ НЕМЕЛКОКЛЕТОЧНОМ РАКЕ ЛЕГКОГО IA СТАДИИ

А.М.Амиралиев[1], А.Б.Рябов[2], О.В.Пикин[2], В.В. Бармин[2], З.М. Салимов[1].

Медицинский радиологический научный центр им. А.Ф. Цыба - филиал федерального государственного бюджетного учреждения «Национальный медицинский исследовательский центр радиологии» Министерства здравоохранения Российской Федерации.
Московский научно-исследовательский онкологический институт им. П.А. Герцена – филиал федерального государственного бюджетного учреждения «Национальный медицинский исследовательский центр радиологии» Министерства здравоохранения Российской Федерации (Директор – Акад. РАН, профессор А.Д. Каприн)
2-й Боткинский проезд д.3, Москва, Россия, 125284

Цель исследования. Сравнительный анализ непосредственных и отдаленных результатов анатомических резекций при новообразованиях лёгких с последующим сравнением результатов сегментэктомии и лобэктомии у больных периферическим НМРЛ IA1-2 стадии.
Материалы и методы. По поводу периферического немелкоклеточного рака и карциноида легкого cT1a-bN0M0, IA1-2 стадии выполнено 76 сублобарных анатомических резекций лёгких. Проведён ретроспективный анализ результатов анатомических резекций у 283 больных периферическим НМРЛ cT1a-bN0M0, IA1-2 стадии с размерами опухоли менее 2 см (76 сегментэктомии и 207 лобэктомий). С целью достоверного статистического сопоставления отобраны 46 пар, составивших 2 группы: основная - 46 больных, перенесших сегментэктомию, и контрольная - 46 больных, перенесших лобэктомию. Оценивали и сопоставляли: летальность, частоту и тяжесть осложнений, пятилетнюю выживаемость. При планировании сложных сегментэктомий использовали 3D-КТ реконструкцию с сепарацией бронхиальных и сосудистых структур.
Результаты. Летальных исходов не было в обеих группах. Статистически достоверного различия в частоте и степени тяжести осложнений в группах сегментэктомии и лобэктомии не выявлено: 8,69% и 6,52%, соответственно (p=0,320). Применение методики 3D-КТ моделирования с сепарацией бронхососудистых структур позволило повысить долю выполняемых сложных сегментэктомий и торакоскопических оперативных вмешательств (с 13,5% до 31,3%; p=0,144 и с 11,5% до 50,0%; p=0,038, соответственно). Пятилетняя выживаемость больных, перенесших сегментэктомию и лобэктомию по поводу НМРЛ IA1-2 стадии, оказалась сопоставимой без статистически значимого различия и составила 82% и 86% (p=0,652), соответственно.
Выводы. Сегментэктомия не уступает лобэк-

томии как в непосредственных, так и в отдалённых результатах хирургического лечения больных НМРЛ IA1-2 стадии, T1a-bN0M0, позволяя сохранить лёгочную паренхиму и респираторную функцию без ущерба радикальности оперативного вмешательства.

ОЦЕНКА ПЕРЕНОСИМОСТИ ОДНОВРЕМЕННОГО КУРСА ХИМИОЛУЧЕВОЙ ТЕРАПИИ НЕОПЕРАБЕЛЬНОГО РАКА ЛЕГКОГО

Смоленов Е.И., Усачев В.С., Афонин Г.В., Гоголин Д.В., Амиралиев А.М.

Медицинский радиологический научный центр им. А.Ф. Цыба - филиал федерального государственного бюджетного учреждения «Национальный медицинский исследовательский центр радиологии» Министерства здравоохранения Российской Федерации.

TOLERANCE ASSESSMENT OF SIMULTANEOUS CHEMORADIOTHERAPY IN PATIENTS WITH INOPERABLE LUNG CANCER

Smolenov E., Usachev V., Afonin G., Gogolin D., Amiraliev A.

A. Tsyb Medical Radiological Research Center – branch of the National Medical Research Radiological Center of the Ministry of Health of the Russian Federation (A. Tsyb MRRC)

Ключевые слова
немелкоклеточный рак легкого, лучевая терапия, химиотерапия, химиолучевая терапия
Keywords
non-small cell lung cancer, radiotherapy, chemotherapy, chemoradiotherapy

Цель. На сегодняшний день химиолучевая терапия является стандартным подходом в лечении больных раком легкого (РЛ) с неоперабельной III стадией, имеющих удовлетворительное общее состояние. Однако, по данным официальной статистики за 2018 год, в нашей стране только 2,5% пациентов с местно-распространенным РЛ получили одномоментную химиолучевую терапию (ХЛТ). Целью работы является изучение переносимости одновременного химиолучевого лечения у пациентов с неоперабельным раком легкого.
Пациенты и методы. В исследование было включено 37 пациентов, получивших радикальный курс конформной лучевой терапии в 2019 году в МРНЦ им.А. Ф. Цыба. В зависимости от схемы лечения пациенты были разделены на 2 группы: с одновременной ХЛТ (n=23) и последовательной ХЛТ (n=14). Диагноз был морфологически подтвержден во всех случаях. Пациенты имели удовлетворительный общесоматический статус (ECOG 0/1), ожидаемая продолжительность жизни - не менее трех месяцев. Всем 37 больных был запланирован радикальный курс конформной лучевой терапии до суммарной очаговой дозы (СОД) 60 - 66 Гр.
Представители мужского пола составили 91,9% от всех больных. Медиана возраста составила 62,3 года (от 41 до 78 лет). В группе с одномоментной химиолучевой терапией данный показатель составил 60,6 лет, в группе с последовательной лучевой терапией (ЛТ) – 65,1 лет.
У 18 (48,7%) пациентов морфологический вариант представлен плоскоклеточным типом опухоли, в 9 (24,3%) случаях был диагностирован нейроэндокринный тип (мелкоклеточный рак легкого), у 10 (27,0%) больных – железистый тип (аденокарцинома).
Преобладали пациенты с III стадией заболевания - 32 (86,5%), у 5 (13,5%) пациентов диагностирована II стадия. Одномоментная химиолучевая терапия выполнена 23 (62,2%) пациентам. Всем пациентам в качестве системного компонента применялись еженедельные введения полихимиотерапии (от 3 до 5) по схеме ТС (Паклитаксел 50 мг/м2 еженедельно + Карбоплатин AUC-5).
Результаты.

В группе с конкурентной химиолучевой терапией один (4,3%) пациент умер от полиорганной недостаточности на СОД 20 Гр, у 1 пациента курс Х- прекращен на 52 Гр по причине обострения сердечно-сосудистого заболевания. Прерывание курса ЛТ из-за нежелательных явлений на 1 день - у 3 пациентов (13,0%), более чем на 1 день у 1 (4,3%) пациента. Двадцать один (91,3%) пациент получили радикальный курс ХЛТ. Наиболее частыми осложнениями, возникшими на фоне проводимой конкурентной химиолучевой терапии, были гематологические у 16 пациентов (нейтропения в 13 (56,5%) случаях, из них III-IV степени в 8 из 13, тромбоцитопения I-II степени – у 2 больных и анемия I степени у 1 пациента). Гастроинтестинальная токсичность была выявлена в 10 случаях согласно классификации CTCAE v.5.0.

В группе с последовательной химиотерапией и ЛТ смертей выявлено не было. У 2 пациентов (14,2%) был перерыв в лечении на 2 и 5 дней по причине кровохарканья и обострения сопутствующего заболевания со стороны сердечно-сосудистой системы, соответственно. У 1 (7,14%) пациента курс ЛТ прекращен на 48 Гр, в связи со снижением фракции выброса сердца до 48%.

Частота и степень ранних лучевых реакций между группами не отличалась, ведущим являлся эзофагит I или II степени, который был выявлен у 13 из 23 (56,5%) и 7 из 14 (50%), соответственно.

В группе химиолучевого лечения было отмечено большее количество пациентов с осложнениями в процессе лечения, чем в группе последовательной лучевой терапии (у 18 из 23 vs 9 из 14), но данный результат из-за малой выборки не имеет статистическую значимость (p=0,35).

Заключение.

Одномоментная химиолучевая терапия является стандартом лечения пациентов с неоперабельными формами рака легкого и сопровождается удовлетворительным профилем безопасности. Осложнения данного лечения являются типичными типичными для системной полихимиотерапии и радикальной ЛТ и статистически значимо не превышают их по количественным показателям. Применение схемы ТС при лучевой терапии удовлетворительно переносится пациентами и не приводит к значимому перерыву в лечении.

СУБКСИФОИДАЛЬНАЯ ТИМЭКТОМИЯ У БОЛЬНЫХ МИАСТЕНИЕЙ

Рябов А.Б.[1], Пикин О.В.[1], Амиралиев А.М.[2], Александров О.А.[1], Салимов З.М.[2]
Для связи (Салимов З.М., Zavir_Salimov@mail.ru)

1) Московский научный исследовательский онкологический институт имени П.А. Герцена – Филиал ФГБУ «Национальный медицинский исследовательский центр Радиологии» Министерства Здравоохранения Российской Федерации. 125284, г. Москва, 2-й Боткинский проезд, дом 3.
2) Медицинский радиологический научный центр имени А.Ф. Цыба - Филиал ФГБУ «Национальный медицинский исследовательский центр Радиологии» Министерства Здравоохранения Российской Федерации. 249036, Калужская область, г. Обнинск, ул. Королёва, дом 4.

Актуальность: Тимэктомия является ведущим методом лечения у пациентов с опухолевой и неопухолевой патологией вилочковой железы. В настоящее время стандартным вариантом доступа к органам переднего средостения является боковая торакоскопия. Однако наличие послеоперационного болевого синдрома (травма межреберного нерва), недостаточная визуализация ключевых анатомических структур диктует необходимость поиска новых доступов, наиболее актуальным и перспективным из которых является субксифоидальный.

Цель. Сравнение вариантов доступа к органам переднего средостения (субксифоидальный, боковой межреберный) и отдаленных результатов при миниинвазивном хирургическом лечении больных генерализовнной ми-

астенией.

Материал и методы. С января 2018г. по декабрь 2019г. 81 больному миастенией выполнена торакоскопическая тимэктомия. У 33 операция начата субксифоидальным доступом, 48 – стандартной боковой торакоскопией. 30 больным операция завершена из субксифоидального доступа, у 3 операция продолжена через боковой торакоскопический доступ (у 2 больных — в связи с килевидной деформацией грудины, у 1 - со спаечным процессом). Все больные предоперационно были компенсированы по миастении (метилпреднизолон). Индекс массы тела не превышал 30. Болевой синдром оценивали по 10 бальной шкале (1 – нет боли, 10 - нестерпимая боль), косметический результат – по 5 бальной шкале (1 – не заметен послеоперационный рубец, 5 – желание косметической коррекции). Результаты. Различий в длительности операции в зависимости от доступа не выявлено (154 и 162 мин., соответственно). Достоверных различий в объеме кровопотери при обоих вариантах доступа также не отмечено (56,4 и 68,6 мл, соответственно). Частота послеоперационных осложнений составила 10% и 9,8% в группах субксифоидального и торакоскопического доступов, соответственно. Длительность пребывания в стационаре при субксифоидальном доступе составила 2,8 дней, при VATS - 3,7. При анализе болевого синдрома в раннем и отдаленном послеоперационном периоде отмечено преимущество субксифоидального доступа, двое пациентов из группы VATS продолжают периодически принимать обезболивающие препараты.

Выводы. Субксифоидальный вариант доступа показал преимущество по сравнению со стандартным торакоскопическим доступом: меньшая выраженность болевого синдрома, лучший билатеральный контроль диафрагмальных нервов, лучший косметический результат при сопоставимом количестве послеоперационных осложнений.

Ключевые слова: миастения, тимэктомия, субксифоидальный доступ

РЕТИМЭКТОМИИ: ОПЫТ МНИОИ ИМ. П.А. ГЕРЦЕНА

Бармин В.В.[1], (e-mail: vitaly.barmin@gmail.com), Пикин О.В.[1], Щербакова Н.И.[2], Рябов А.Б.[1], Багров В.А.[1], Александров О.А.[1], Мартынова Д.Е.[1]

[1]Московский научно-исследовательский онкологический институт им. П.А. Герцена – филиал ФГБУ «НМИЦ радиологии» Минздрава России, Москва, Россия, 2-ой Боткинский проезд, д. 3

[2]Федеральное государственное бюджетное научное учреждение «Научный центр неврологии» Минобрнауки России, Москва, Россия, Волоколамское шоссе, д. 80

REPEAT THYMECTOMY: THE EXPERIENCE OF P. A. HERTSEN MOSCOW ONCOLOGY RESEARCH CENTER

Barmin V.V.[1], Pikin O.V.[1], Shcherbakova N.I.[2], Ryabov A.B.[1], Bagrov V.A.[1], Aleksandrov O.A.[1], Martynova D.E.[1]

[1]P. A. Hertsen Moscow Oncology Research Center – branch of FSBI NMRRC of the Ministry of Health of Russian Federation, Moscow, Russia, 2-nd Botkinsky proezd, 3.

[2]Research Center of Neurology, Moscow, Russia, Volokolamskoe highway, build. 80

Ключевые слова

Миастения Гравис • Тимэктомия • Повторная операция

Keywords

Myasthenia gravis • Thymectomy • Reoperations

Целью исследования явился анализ безопасности и эффективности ретимэктомии у пациентов с миастенией Гравис, а также у пациентов с рецидивом опухоли тимуса.

Материалы и методы. С января 2012 года по декабрь 2019 года ретимэктомия была выполнена 9 пациентам. 6 отмечали рефрактерные миастенические симптомы после предыдущей тимэктомии. У 4-х из них была диагностирована тимома. Трем пациентам проведена

ретимэктомия по поводу рецидива опухоли вилочковой железы (1 – рак, 1 – тимома (тип B1), 1 – атипичный карциноид). Для выполнения ретимэктомии использовались: стернотомия (44%) и торакоскопический доступ (56%). Медиана наблюдения до ретимэктомии составила 15 [12-37] месяцев. Оценивались послеоперационные осложнения, летальность, MGFA-PIS статус.

Результаты. Перед повторной тимэктомией всем пациентам с генерализованной формой миастении требовались иммунодепрессанты. Остаточная ткань тимуса была обнаружена у четырех (67%) пациентов. Не зафиксировано послеоперационных осложнений и летальности. При медиане времени наблюдения 36,5 (13-105) месяцев у одного пациента (17%) отмечена полная ремиссия (CSR), у четверых (67%) – минимальные проявления заболевания (MM-1), у одного (17%) симптомы болезни остались «неизменными» (U) в соответствии с MGFA-PIS. По сравнению с предоперационным применением средняя суточная доза кортикостероидов статистически значимо сократилась (48 [7,5-60] против 12 [0-24] мг, P= 0,002).

Заключение. Повторная тимэктомия у пациентов с рефрактерной миастенией Гравис после предыдущей тимэктомии безопасна. Полная ремиссия достигается редко, однако у большинства пациентов отмечено улучшение, связанное с полным удалением во время второй операции остаточной ткани вилочковой железы. Следует также иметь в виду, что последняя не всегда достоверно определяется на дооперационном диагностическом этапе с помощью методов визуализации.

АЛГОРИТМ ДИАГНОСТИКИ И ВЫБОРА ЛЕЧЕБНОЙ ТАКТИКИ У БОЛЬНЫХ С ОПУХОЛЯМИ СРЕДОСТЕНИЯ

Александров О.А.[1], Пикин О.В.[1], Степанов С.О.1
oleg.alexandrov@icloud.com

Московский научно-исследовательский онкологический институт имени II.А. Герцена — филиал федерального государственного бюджетного учреждения «Национальный медицинский исследовательский центр радиологии» Министерства здравоохранения Российской Федерации, Москва, РФ, 2 Боткинский пр. 3

ALGORITHM FOR DIAGNOSTICS AND DECISION MAKING IN PATIENTS WITH MEDIASTINAL TUMOUR

Alexandrov O.A.[1], Pikin O.V.[1], Stepanov S.O.[1]

Moscow Oncological Research Institute
Of P.A. Herzen

Ключевые слова
Опухоль средостения, алгоритм, биопсия
Keywords
Mediastinum tumour, algorithm, biopsy

Актуальность
Опухоли средостения являются крайне редкой патологией. В связи со схожестью рентгенологической картины дифференциальный диагноз труден, во многих случаях для определения верной стратегии лечения требуется морфологическая верификация опухоли. В связи с тем, что до 20% от всех опухолей средостения приходится на лимфопролиферативные заболевания, основной метод лечения которых химиолучевой, к малым биопсиям опухолей средостения предъявляют повышенные требования, обусловленные необходимостью проведения иммуногистохимического исследования. Так же сложности представляют определение показаний и выбор метода морфологической верификации. На сегодняшний день существует большое количество различных методик получения биопсийного материала минимально инвазивным путем, однако их эффективность при опухолях средостения недостаточно изучена. Большинство клиницистов, не специализирующихся на торакальной онкохирургии, встречаются с подобными больными в

повседневной клинической практике редко, зачастую допуская ошибки при выборе тактики обследования и лечения. В работе представлены алгоритмы, разработанные на базе отделения торакальной хирургии МНИОИ им. П.А. Герцена, которые позволяют выбрать оптимальный метод морфологическоф верификации и определить лечебную тактику больных в зависимости от гистотипа опухоли.

Пациенты и методы

Был выполнен анализ результатов диагностики и лечения 300 пациентов за 10-летний период, с 2010 г. по 2019 г. Минимально инвазивная морфологическая верификация опухоли была выполнена у 160 больных, среди них трансторакальная биопсия опухоли под контролем УЗИ – у 80 (50%), открытая биопсия опухоли при парастернальной медиастинотомии – у 80 (50%) больных. Хирургическое удаление опухоли было выполнено у 140 больных, среди них у 52 (35%) диагностирована тимома, у 30 (20%) – нейрогенная опухоль, у 18 (12%) – герминогенная опухоль, у 17 (11%) – мезенхимальная опухоль, у 13 (9%) – резидуальная лимфома после проведенного химиолучевого лечения по радикальной программе. Были изучены чувствительность, эффективность, диагностическая точность каждого метода морфологической верификации, непосредственные и отдаленные результаты хирургического лечения.

Результаты

Общая диагностическая точность трансторакальной биопсии под контролем УЗИ составила 80%. При диагностике лимфомы – 60%, тимомы – 100%, метастатического поражения лимфоузлов средостения – 92%, мезенхимальных и нейрогенных опухолей – 87%. При помощи парастернальной медиастинотомии правильный диагноз был установлен в 99% случаев. Повторная трансторакальная биопсия под контролем УЗИ была выполнена 7 (9%) больным, что позволило установить окончательный диагноз в 5 (71%) случаях. Радикальное удаление опухоли выполнено у 131 (91%) больного. Послеоперационные осложнения диагностированы у 19 (13%) пациентов. Внутрибольничная летальность зафиксирована у 4 (2,7%) больных. Применив разработанные алгоритмы, частота неинформативной биопсии снизилась с 22% до 0% ($p < 0,05$), ошибочных диагнозов с 9% до 1% ($p < 0,05$), эксплоративных операций с 9% до 0% ($p < 0,05$).

Заключение

Применение разработанных алгоритмов позволяет улучшить результаты морфологической верификации, определить показания и метод получения материала, выработать правильную лечебную стратегию в зависимости от гистотипа опухоли.

МЕТАСТАЗЫ РАКА МОЛОЧНОЙ ЖЕЛЕЗЫ В ТОЛСТУЮ КИШКУ И ЖЕЛУДОК: НАШИ КЛИНИЧЕСКИЕ НАБЛЮДЕНИЯ

Долгов И.Ю.[1], Долгов О.Ю.[1], Квасов С.Г.[1], Григорьев А.Ф.[1], Прокопьев С.А.[1], Квасова Н.И.[2]

1 - АУ «Республиканский клинический онкологический диспансер» Минздрава Чувашии, 428020, Чувашская Республика, г.Чебоксары, ул.Гладкова, д.31.

2 - Бюджетное учреждение «Вторая городская больница» Минздрава Чувашии, 428008, Чувашская Республика, г.Чебоксары, ул.Гагарина, 53

Квасов С.Г., morpholog@rambler.ru, 8-905-342-02-98

рак молочной железы, метастатическое поражение желудка, метастатическое поражение толстой кишки.

Частота поражения пищеварительного тракта метастазами рака молочной железы колеблется, по данным аутопсий, от 4 до 35%. Желудок поражается чаще толстой и прямой кишок, в 65% и 14,9% соответственно. Метастатическое поражение желудка встречается в 0,3-18% случаев генерализованной болезни, однако, в ряде случаев поражение желудка может быть первым признаком рака молочной железы. Наиболее часто в желудок метастазирует дольковый рак молочной железы.

Метастатическое поражение толстой кишки встречаются реже, чем поражение желудка. Так же наиболее часто в толстую и прямую кишку метастазирует дольковый рак. Крайне редко встречается одновременное поражение желудка и толстой кишки, в доступной нам литературе мы нашли описание 4 таких случаев. Метастазы рака молочной железы в пищеварительный тракт могут развиться в интервале от 5 до 20 лет после выявления первичной опухоли, в отдельных случаях вторичное поражение пищеварительного тракта описано и через 30 лет. Клиническая картина метастатического поражения пищеварительного тракта неспецифична, наиболее часто встречаются дискомфорт и боли в животе, похудание, неустойчивый стул, клиника кишечной непроходимости или желудочно-кишечного кровотечения. В связи с редкостью метастатического поражения желудка и толстой кишки при раке молочной железы, будут интересны наши клинические наблюдения.

Пациентка К., 63 года, обратилась за помощью в поликлинику в связи с появлением тяжести и дискомфорта в эпигастрии после приема пищи, похудания, слабости. В анамнезе, с 1990 г. по 1991 г. (29 лет назад) получила комплексное лечение по поводу рака правой молочной железы в объеме радикальной резекции правой молочной железы, 6-ти курсов адъювантной химиотерапии и лучевой терапии. В 2017 г. выявлены и морфологически верифицированы подкожные метастазы рака молочной железы, с 2017 г. по 2019 г. получала терапию Фазлодексом с положительной динамикой. По результатам обследования (ФГДС, КТ органов грудной и брюшной полостей), диагностической лапароскопии выставлен диагноз: рак тела и субкардии желудка без перехода на пищевод, тотальный канцероматоз брюшной полости, асцит, pT4aN1M1, IV ст., кл. гр. 2. При морфологическом исследовании биоптата брюшины выявлен недифференцированный рак. Проведено иммуногистохимическое исследование биопсийного материала из опухоли желудка и брюшины. Заключение: морфологическая картина, с учетом ИГХ-исследования характерна для метастаза долькового рака молочной железы в желудок, HER-2/neu (1+), Ki67 20%, ER+. В настоящее время пациентка получает противоопухолевое лечение со стабилизацией, осложнений опухолевого поражения желудка нет.

Пациентка Н., 47 л., обратилась за помощью в поликлинику онкологического диспансера с жалобами на слабость, периодическое вздутие живота и умеренные боли в костях. Наблюдается в онкологическом диспансере по поводу метахронного рака: рака правой молочной железы, pT2N0M0, IIa ст., состояния после комбинированного лечения в 2009 г., рака правого яичника, pT1bN0M0, состояние после оперативного лечения в 2015 г. При обследовании выявлен синхронный рак: рак восходящей ободочной кишки, канцероматоз брюшной полости, асцит и рак левой молочной железы с метастатическим поражением костей. В июне 2020 г. оперирована в объеме правосторонней гемиколэктомии. При гистологическом исследовании исследовании выявлен недифференцированный рак с прорастанием всех слоев стенки толстой кишки, в 10 из 13 лимфатических узлов – метастазы недифференцированного рака. Проведено ИГХ-исследование: HER-2/neu (-), ER 8 баллов, PR 8 баллов, Ki67 45%, в материале метастаз рецептор-позитивного рака молочной железы. В настоящее время проводится противоопухолевое лечение в условиях онкологического диспансера.

Поражение пищеварительного тракта метастазами рака молочной железы встречается крайне редко и отличается неблагоприятным прогнозом. Приведенные клинические наблюдения показывают необходимость повышенного внимания к «абдоминальным» жалобам при наблюдении больных, излеченных ранее от рака молочной железы или получающих противоопухолевое лечение и проводить обязательное эндоскопическое исследование пищеварительного тракта, особенно в случае долькового рака молочной железы, для своевременной диагностики и определения наиболее правильной лечебной тактики.

ВЗАИМОСВЯЗЬ МЕТАСТАЗИРОВАНИЯ

НЕМЕЛКОКЛЕТОЧНОГО РАКА ЛЕГКОГО С МОРФОЛОГИЧЕСКИМИ ХАРАКТЕРИСТИКАМИ И ПОЛИМОРФИЗМОМ МАТРИКСНЫХ МЕТАЛЛОПРОТЕИНАЗ

Шепетько М.Н.[1], Щаюк А.Н.[2], Захарова В.А.[1], Михаленко Е.П.[2], Жилинский Н.С.[1], Кильчевский А.В.[2]

[1]УО «Белорусский государственный медицинский университет» 220116, г. Минск, пр. Дзержинского, 83, Республика Беларусь
[2]Институт генетики и цитологии НАН Беларуси, 220072, г. Минск, ул. Академическая 27, Республика Беларусь
e-mail: shepetjko@gmail.com

RELATIONSHIP BETWEEN METASTASIS, MORPHOLOGICAL CHARACTERISTICS AND GENETIC POLYMORPHISM OF MATRIX METALLOPROTEINASES IN NON-SMALL CELL LUNG CANCER

Shapetska M.N.[1], Shchayuk A.N.[2], Zakharava V.A.[1], Mikhalenka A.P.[2], Zilinsky N.S.[1], Kilchevsky A.V.[2]

[1]Belarusian State Medical University, 220116, Minsk, Dzerzhinsky Avenue, 83, Republic of Belarus,
[2]Institute of Genetics and Cytology of the National Academy of Sciences of Belarus, 220072, Minsk, Akademicheskaya Str, 27, Republic of Belarus

Ключевые слова: немелкоклеточный рак легкого, полиморфизм генов, матриксная металлопротеиназа.

Keywords: non-small cell lung cancer, gene polymorphism, matrix metalloproteinase.

Введение. Рак легкого характеризуется высоким уровнем заболеваемости и смертности как в Республике Беларусь, так и во всём мире, с преобладанием различных форм немелкоклеточного рака легкого (НМРЛ). Молекулярно-генетические исследования в этой области расширяют представление о механизмах возникновения и прогрессирования опухолевого процесса.

Цель данной работы заключалась в установлении наиболее значимых факторов прогноза, морфологических и молекулярно-генетических предикторов в группе пациентов с НМРЛ.

Материал и методы. Для оценки отдаленных результатов лечения пациентов с НМРЛ проведен ретроспективный анализ 466 пациентов с НМРЛ в течение 20 летнего периода наблюдения от установления диагноза «рак легкого». Морфологическое исследование включало пересмотр гистологических препаратов архивного операционного материала НМРЛ. Молекулярно-генетический анализ выполнен на выборке пациентов из 213 человек, контрольную группу составили 309 относительно здоровых людей. Полиморфизм генов MMP2 и MMP9 определялся методом ПЦР-ПДРФ со специфическими праймерами и последующей обработкой эндонуклеазами, выделение ДНК – фенол-хлороформным методом. Работа проведена в рамках научных проектов коллективами кафедр онкологии и патологической анатомии медицинского университета, института генетики и цитологии академии наук, онкологического диспансера (Минск, Беларусь). Статистический анализ выполнен с использованием STATISTICA 10.0 и SNPStats.

Результаты. В соответствии с ретроспективным анализом группы пациентов с НМРЛ установлено, что на общую бессобытийную выживаемость (ОБВ) влияют пол (p=0,002), pTNM (p<0,001) и клиническая стадия НМРЛ (p=0,068). У мужчин 5-летняя ОБВ была в 2 раза меньше, чем у женщин (p=0,004). При этом, наиболее существенным фактором, оказывающим влияние на долгосрочную выживаемость, оказалось наличие метастазов в лимфоузлах средостения. При введении такой переменной как “уровень распространения ЛУ вверх” от интерлобарной до паратрахеальной группы лимфоузлов, поражение паратрахеальной группы верхних (p=0,009) и нижних (p=0,01) лимфоузлов средостения оказалось наиболее значимым фактором,

ухудшающим прогноз заболевания.
Плоскоклеточный рак легкого чаще был представлен опухолями ⩽3см (pT2) (U=96 p=0,008) с преобладанием низко- и умеренно дифференцированных форм и ростом числа пораженных лимфоузлов (в т.ч. экстракапсулярной инвазии) с увеличением возраста пациентов. Аденокарциномы легкого были представлены инвазивной немуцинозной АК, диагностировались преимущественно на стадии pT1 с тенденцией к увеличению доли папиллярного (ρ=0,49, U=13 p=0,049) и кribрозного (ρ=0,61) паттернов и наличием экстракапсулярной инвазии лимфоузлов (ρ=0,44) при увеличении категории pT, а также повышением доли солидного компонента при увеличении категории pN.
Молекулярно-генетическое исследование полиморфных вариантов генов MMP2 и MMP9 у пациентов с НМРЛ показало ассоциацию аллели -1575A гена MMP2 с развитием аденокарциномы (p=0,01) у мужчин и взаимосвязь неблагоприятного генотипа -1575GA MMP2 в общей группе пациентов с НМРЛ с отдаленными метастазами (p=0,01).
Заключение. Таким образом, клиническая стадия, мужской пол пациентов, поражение паратрахеальной группы лимфоузлов и наличие отдаленных метастазов явились наиболее значимыми неблагоприятными факторами прогноза пациентов с НМРЛ. При этом морфологические признаки НМРЛ в наибольшей степени были взаимосвязаны с характеристиками первичной опухоли и присутствием регионарных метастазов (N2), в то время как генотип -1575GA гена MMP2 был ассоциирован с наличием отдаленных метастазов (M1).

РЕЗУЛЬТАТЫ ЛЕЧЕНИЯ БОЛЬНЫХ РАКОМ ПОДЖЕЛУДОЧНОЙ ЖЕЛЕЗЫ I СТАДИИ

Тур Г.Е., Прохоров А.В., Шепетько М.Н., Колобухов А.Э.
getur@tut.by тел. +375296524473
Белорусский государственный медицинский университет,
г. Минск, Республика Беларусь

RESULTS OF TREATMENT OF PATIENTS WITH STAGE I PANCREATIC CANCER

Tur G.E., Prokhorov A.V., Shepetyko M.N., Kolobukhov A.E.

Belarussian State Medical University, Minsk, Republic of Belarus

Ключевые слова: рак поджелудочной железы, лечение
Key words: pancreatic cancer, treatment
Актуальность. Рак поджелудочной железы является фатальным заболеванием. Не смотря на достигнутые успехи в диагностике и лечении, выживаемость пациентов за последние 25 лет улучшилась незначительно. В I стадии заболевания диагноз устанавливается в 10-15 % случаев. Это объясняется отсутствием специфических симптомов на ранних стадиях.
Цель исследования: оценить результаты лечения больных раком поджелудочной железы I стадии.
Материалы и методы: В исследование включен 71 пациент, которым в Минском городском клиническом онкологическом диспансере проводилось специальное лечение по поводу рака поджелудочной железы I стадии. Основную группу составили 64 пациента, которым проводилось хирургическое или химиолучевое лечение. Среди пациентов было 36 женщин и 28 мужчин (соотношение 1.3:1). Средний возраст составил 64.1 ± 12.4 (34 - 82) лет. Первичная опухоль локализовалась в головке поджелудочной железы у 37 пациента (57.8%), в области тела – у 3 и головки и тела у 3, тела и хвоста - у 11 (17.2 %), в области

хвоста – у 10 (15.6%). Морфологически у всех пациентов верифицирована аденокарцинома различной степени дифференцировки. Вторую группу составили 7 пациентов, которым помимо стандартного специального лечения была применена клеточная иммунотерапия с применением дендритных клеток. Праймированные дендритные клетки получали из моноцитов венозной крови с определением их фенотипа и жизнеспособности. В программу мониторинга включались биохимический анализ крови и иммунологическое исследование.

Результаты. Следует отметить, что результаты лечения пациентов второй группы предварительные, так как проводится обобщение первого опыта лечения пациентов с применением клеточной иммунотерапии. После хирургического лечения и химиотерапии проводилось лечение вакциной, содержащей дендритные клетки. Грозных осложнений в процессе лечения, одногодичной летальности не было. Ближайшие и отдаленные результаты требуют дальнейшей оценки. В основной группе, первичная опухоль по классификации TNM соответствовала категории T1 (опухоль не превышала 2 см в диаметре) у 9, T2 – у 55 (89.6) пациентов, соответственно. Хирургическое лечение было выполнено 28 (43.8%) пациентам: панкреатодуоденальная резекция – 13, дистальная панкреатэктомия – 12, панкретэктомия – 3 пациентам. Химиолучевое лечение с применением гемцитабина, капецитабина и оксалиплатина и дистанционной лучевой терапии проведено 27 (42.1%), химиотерапия - 9 пациентам. Данное лечение проводилось пациентам, которые отказывались от хирургического лечения, либо операция была противопоказана по общему статусу и сопутствующим заболеваниям. Прогрессирование опухолевого процесса в группе неоперированных больных было выявлено у 18 из 36 (50 %) пациентов, медиана времени до прогрессирования составила 7.8 месяцев, медиана выживаемости составила 12 месяцев, одногодичная летальность - 63.9%, трехлетней и пятилетней выживаемости не было. В группе оперированных больных медиана выживаемости составила 26.8 месяцев, одногодичная летальность - 10.7%, трехлетняя выживаемость – 50 %, пятилетняя выживаемость – 25 %.

Заключение. В исследуемой группе пациентов опухоль результаты лечения пациентов выглядят предпочтительнее, если было возможен и выполнен хирургический метод с 3-летней и 5-летней выживаемостью 50 и 25 %, соответственно. Однако, I стадия онкологических заболеваний после проведенного радикального лечения предусматривает благоприятный прогноз. Биологические особенности РПЖ негативно влияют на показатели выживаемости. Дальнейшее совершенствование методов ранней диагностики, возможно скрининга, а также применение современных методов лечения, в т.ч. клеточной иммунотерапии, предусматривает улучшение в первую очередь показателей выживаемости.

ХИРУРГИЧЕСКОЕ ЛЕЧЕНИЕ

ЗЛОКАЧЕСТВЕННЫХ ОПУХОЛЕЙ В ПЕРИОД ПАНДЕМИИ COVID-19

А.С. Аллахвердян, А.Н. Анипченко, Н.Н. Анипченко, И.В. Рябчунов

Государственное бюджетное учреждение здравоохранения Московской области «Московский областной научно-исследовательский клинический институт им. М.Ф. Владимирского»
127110, Россия, г. Москва, ул. Щепкина, 61/2

SURGICAL TREATMENT OF MALIGNANT TUMORS DURING THE COVID-19 PANDEMIC

A. S. Allakhverdyan, A.N. Anipchenko, N.N. Anipchenko, I.V. Ryabchunov

Moscow regional research and clinical institute (MONIKI),
Department of oncology (head – A. S. Allakhverdyan), Moscow, Russia

Ключевые слова– рак, хирургическое лечение, COVID-19
Keywords - cancer, surgical treatment, COVID-19

Худший прогноз у онкологических пациентов при инфицировании COVID-19 в условиях пандемии COVID-19 ставит новые задачи по обеспечению периоперационной безопасности при хирургическом лечении. Цель нашего исследования – уменьшить вероятность инфицирования онкологических пациентов в периоперационном периоде и предупредить развитие тяжелой формы COVID-19.

Пациенты и методы: В условиях пандемии COVID-19 в течение двух месяцев (март-апрель 2020 г.) было выполнено 158 хирургических вмешательств: 38 при раке молочной железы; 27 - при раке легкого в объёме видеоторакоскопических сегмент- и лобэктомий; 7 – при раке желудка (6 лапароскопических дистальных субтотальных резекций желудка и 1 гастрэктомия), 11 лапароскопических резекций по поводу колоректального рака; 19 резекций с реконструктивно-пластическим компонентом по поводу злокачественных опухолей кожи; 10 паллиативных и диагностических операций (диагностические торакоскопии и лапароскопии, лапароскопическая колостомия).

Результаты: После операции мы отмечали гипертермию у 9 (5,6%) из 158 пациентов. Во всех случаях проводили соответствующую профилактическую терапию. В 2 (1,3%) случаях мы столкнулись с проявлениями COVID-19. В обоих случаях отмечено легкого течение заболевания (КТ-1).

Заключение. Мероприятия, направленные на предупреждение инфицирования и профилактику тяжелого течения COVID-19, позволили избежать на первом этапе пандемии (март-апрель 2020 г.) большого процента инфицирования и тяжелых случаев заболевания при заражении новой коронавирусной инфекцией во время хирургического лечения злокачественных опухолей.

ПРИМЕНЕНИЕ ПОЛИМЕРНОГО ГЕЛЯ

Секция: онкоурологии

У БОЛЬНЫХ ПОЗДНИМ ЛУЧЕВЫМ ЦИСТИТОМ

Пасов В.В.

Медицинский радиологический научный центр имени А.Ф. Цыба – филиал ФГБУ «Национальный медицинский исследовательский центр радиологии» Министерства здравоохранения Российской Федерации,
249036, Российская Федерация, Калужская область, Обнинск, ул. Королёва, д. 4
E-mail: pasov@mrrc.obninsk.ru

Ключевые слова: лучевая терапия, осложнения, поздние лучевые повреждения мочевого пузыря

APPLICATION OF POLYMER GEL IN PATIENTS WITH LATE RAY CYSTITIS

Pasov V.V.

A.Tsyb Medical Radiological Research Centre – Branch of the National Medical Radiology Research Centre of the Ministry of Health of the Russian Federation,
4 Koroleva str., Kaluga Region, Obninsk, 249036, Russian Federation
E-mail: pasov@mrrc.obninsk.ru

Keywords: radiation therapy, complications, later radiation injuries of urinary bladder

Цель исследования. Разработать новый эндовезикальный метод лечения больных поздним лучевым циститом с помощью гелей.
Материалы и методы. Основной проблемой реабилитации больных с поздними лучевыми циститами является значительное нарушение целостности слизистой мочевого пузыря, начиная с десквамации эпителия и заканчивая образованием глубоких язвенных дефектов. Следует отметить, что нормальная слизистая мочевого пузыря препятствует адгезии микробов, тем самым не позволяет развиться инфекции. У больных с лучевыми циститами данная функция резко нарушена, что приводит к присоединению вторичной инфекции. Нами проведён анализ 120 больных с различными формами поздних лучевых циститов. Исследование мочи на бактериальную флору, у большинства больных, выявило значительное обсеменение мочевого пузыря патогенной флорой. У больных с язвенной формой лучевого цистита данное осложнение наблюдалось в 100% случаях.
Все пациенты были разделены на 3 сопоставимые группы. Первую группу составили больные, которым внутрупузырно вводился урогиал. Данный гель разработан на основе гиалуроновой кислоты, которая является основой нормального эпителия мочевого пузыря. Во второй группе использовался полимерный L-цистеин-серебрянный гель. Основной эффект данного геля состоит в его антибактериальном действии и связан с наличием в нём большого количества активного серебра. В третью группу вошли больные, у которых применялся гель на основе коллагена.
Результаты. В данном исследовании констатирована хорошая переносимость всех гелей. При сравнительном анализе выявлено значительное уменьшение дизурии у больных с катаральной и атрофической формой цистита (более 70%). Из осложнений отмечено усиление гематурии у 2-х больных и обострение бактериального цистита и связанного с ним пиелонефрита у 4-х человек. Эффективность L-цистеин-серебрянный геля была отмечена у всех больных с различными формами лучевых циститов, осложнённых бактериальной инфекцией. Контрольный посев мочи продемонстрировал, что только у 5 % больных подтвердилась бактериурия. Что же касается коллагенового геля, то здесь наибольшая эффективность отмечена у больных с лучевой язвой мочевого пузыря, которая была предварительно очищена от фибрина. У 35 % больных язва исчезла полностью, у остальных она значительно уменьшилась в размерах.
Заключение. Таким образом, полученные

результаты исследования позволяют утверждать, что применение полимерного L-цистеин-серебрянный геля является эффективным в борьбе с бактериальной инфекцией у больных с различными формами поздних лучевых циститов. Наибольшая эффективность геля на основе коллагена подтверждена у больных с лучевой язвой мочевого пузыря.

МОЛЕКУЛА ПОВРЕЖДЕНИЯ ПОЧЕК 1 (KIM-1) – ПОТЕНЦИАЛЬНЫЙ УРИНОЛОГИЧЕСКИЙ МАРКЕР РАКА ПОЧКИ

Канукоев К.Ю.[1], Сергеева Н.С. [1,2], Кармакова Т.А.[1], Алентов И.И.[1], Маршутина Н.В.[1], Нюшко К.М.[1], Алексеев Б.Я.[3]

[1]МНИОИ им. П.А. Герцена - филиал ФГБУ «Национальный медицинский исследовательский центр радиологии» Минздрава России
125284, Российская Федерация, г. Москва, 2-ой Боткинский проезд, д.3
[2]ФГБОУ ВПО «Российский национальный исследовательский медицинский университет имени Н.И. Пирогова» Минздрава России
117997, Российская Федерация, г. Москва, ул. Островитянова, д.1
[3]ФГБУ «Национальный медицинский исследовательский центр радиологии» Минздрава России
249036, Российская Федерация, Калужская обл., г. Обнинск ул. Королева, д.4
Автор, ответственный за связь с редакцией: Кармакова Татьяна Анатольевна, e-mail: kalmar123@yandex.ru;

KIDNEY INJURY MOLECULE 1 (KIM-1) AS AN URINARY RENAL CANCER POTENTIAL BIOMARKER

Kanukoev K.Yu.[1], Sergeeva N.S.[1,2], Karmakova T.A.[1], Alentov I.I.[1], Marshutina N.V.[1], Nyushko K.M.[1], Alekseev B.Ya.[3]

[1]P.A. Hertsen Moscow Oncology Research Institute – Branch of the FSBI National Medical Research Radiological Centre, Ministry of Health of the Russia
3, 2nd Botkinsky pas., Moscow, 125284, Russia
[2]N.I. Pirogov Russian National Research Medical University, Ministry of Health of the Russia
1, Ostrovityanova St., Moscow, 117997, Russia
[3]Federal State Budgetary Institution National Medical Research Radiological Centre of the Ministry of Health of the Russia
4, Koroleva St., Obninsk, Kaluga region, 249036, Russia

Введение. KIM-1 (kidney injury molecule 1) - трансмембранный гликопротеин, принадлежащий к семейству белков T-cell Immunoglobulin domen Mucin domen family (TIM), которые преимущественно экспрессируются иммунными клетками и участвуют в регуляции воспалительных и иммунных реакций. KIM-1 отличается от других членов своего семейства тем, что представлен не только на иммунокомпетентных клетках, но и на клетках эпителия. В почечном эпителии KIM-1 вовлечен в механизмы развития адаптивных физиологических реакций и патологических процессов. При ишемическом и токсическом повреждении почек происходит быстрое и значительное увеличение экспрессии KIM-1 в эпителии проксимальных канальцев и концентрации KIM-1 в моче (uKIM-1). Повышенный уровень uKIM-1 является чувствительным и специфическим маркером острого повреждения почек. Считается, что опосредованные KIM-1 провоспалительные эффекты определяют патогенез ряда хронических почечных заболеваний. Высокая экспрессия KIM-1 наблюдается в ткани светлоклеточной и папиллярной карциномы почки. Предполагают, что сверхэкспрессия KIM-1 в опухолевых клетках

играет роль в прогрессии новообразования, а увеличение содержания KIM-1 в моче или крови может служить биологическим маркером почечноклеточного рака (ПКР).

Цель. Оценка потенциальной клинической значимости KIM-1 как уринологического маркера при раке почки.

Пациенты и методы. Уровни uKIM-1 исследованы методом иммуноферментного анализа (EnzoLife Sciences KIM-1 ELISA, США) у 67 больных ПКР и 36 условно здоровых добровольцев (контрольная группа).

Результаты. Средние концентрации uKIM-1 у больных ПКР достоверно выше, чем у лиц в контрольной группе (2,4 ± 0,2 нг/мл и 0,7 ± 0,1 нг/мл, соответственно; p<0,0001). Увеличение концентрации uKIM-1 наблюдалось при всех гистологических вариантах ПКР (светлоклеточном, папиллярном и хромофобном). В группе больных ПКР повышенный уровень uKIM-1 был ассоциирован с увеличением распространенности опухолевого процесса (2,0 ± 0,2 нг/мл при I стадии, 3,0 ± 0,5 нг/мл при II-III стадии, 4,4 ± 1,2 нг/мл при IV стадии заболевания) и со снижением степени дифференцировки опухоли (2,0 ± 0,3 нг/мл при G1/G2, 4,6 ± 0,9 нг/мл при G3/G4; p<0,0001). В наиболее репрезентативной по количеству наблюдений группе больных с I стадией ПКР (n=44) уровень uKIM-1 коррелировал с размером опухоли (1,7 ± 0,3 нг/мл при T1a, 2,6 ± 0,4 нг/мл T1b). После нефрэктомии наблюдалось монотонное снижение uKIM-1, и через 6 дней после операции величина показателя приближалась к среднему значению в контрольной группе.

Заключение. uKIM-1 может претендовать на роль уринологического маркера ПКР. Полученные результаты подтверждают целесообразность исследования uKIM-1 в онкоурологии как потенциального маркера в целях мониторинга эффективности лечения ПКР и доклинического выявления рецидивов опухоли.

Ключевые слова: почечноклеточный рак, KIM-1, моча, иммуноферментный анализ.

РЕАБИЛИТАЦИЯ БОЛЬНЫХ ПОЗДНИМ ЛУЧЕВЫМ ЯЗВЕННО-НЕКРОТИЧЕСКИМ ЦИСТИТОМ, ОСЛОЖНЁННЫМ КАМНЯМИ МОЧЕВОГО ПУЗЫРЯ

Пасов В.В., Коротков В.А., Касымов М.Р., Аферкина Л.В.

Медицинский радиологический научный центр имени А.Ф. Цыба – филиал ФГБУ «Национальный медицинский исследовательский центр радиологии» Министерства здравоохранения Российской Федерации,
249036, Российская Федерация, Калужская область, Обнинск, ул. Королёва, д. 4
E-mail: pasov@mrrc.obninsk.ru

Ключевые слова: лучевая терапия, осложнения, поздние лучевые повреждения мочевого пузыря

REABILITATION OF PATIENTS WITH LATE RADIATION ULCER-NECROTIC CYSTITIS COMPLICATED BY BLADDER STONES

Pasov V.V., Korotkov V.A., Kasymov M.R., Aferkina L.V.

A.Tsyb Medical Radiological Research Centre – Branch of the National Medical Radiology Research Centre of the Ministry of Health of the Russian Federation,
4 Koroleva str., Kaluga Region, Obninsk, 249036, Russian Federation
E-mail: pasov@mrrc.obninsk.ru

Keywords: radiation therapy, complications, later radiation injuries of urinary bladder

REHABILITATION OF PATIENTS WITH LATE RADIAL

Введение. Одним из осложнений лучевого лечения злокачественных новообразований органов малого таза является лучевой цистит. Наиболее трудно поддается терапии

язвенно-некротическая форма лучевых повреждений мочевого пузыря. Формирование язвы мочевого пузыря часто сопровождается отложением мочевых солей на её дне с последующим образованием камней. Особенностью данного камнеобразования является плотная фиксация конкрементов к стенке мочевого пузыря. В связи с вышесказанным, консервативная терапия язвы мочевого пузыря является не эффективной и возникает необходимость хирургического вмешательства.

Цель исследования. Оценить эффективность эндоскопической механической литотрипсии с последующей лазерной санацией краёв и дна язвы.

Материалы и методы. Эндоскопические методы лечения являются наиболее щадящими. В большинстве случаев удаётся удалить камни с помощью эндоскопической литотрипсии, не прибегая к открытым операциям. Кроме того, применение высокоинтенсивного хирургического лазера позволяет провести обработку краёв и дна язвы, что не только предотвращает возможность развития кровотечения, но и способствует более быстрому росту грануляций в зонах воздействия. Кроме того, лазером коагулируются резко расширенные сосуды мочевого пузыря, что также снижает риск последующего развития гематурии. Нами было выполнено хирургическое вмешательство у 67 пациентов с язвенно-некротическим циститом, осложнённым камнями мочевого пузыря. Только у 9 больных камни были единичными, а у остальных они носили множественный характер. Для лазерной санации язвы использовался высокоинтенсивный хирургический лазер с длинной волны 1064 нм. В послеоперационном периоде все пациенты получали стандартную общую и местную противовоспалительную, антибактериальную и фиброзолитическую терапию (включая супероксиддисмутазу).

Результаты. В результате проведённого лечения у всех больных были удалены камни мочевого пузыря. Кроме того, значительно уменьшились дизурические явления и улучшилось качество жизни пациентов. В 19 наблюдениях при контрольной цистоскопии не было обнаружено язвы мочевого пузыря. В остальных случаях пациентам потребовалось проведение повторных курсов консервативной противоязвенной терапии, которая включала инстилляции мочевого пузыря.

Заключение. Применение эндоскопической механической литотрипсии в сочетании с лазерной санацией язвы мочевого пузыря и последующей противоязвенной терапией, является эффективным методом лечения больных с язвенно-некротическим циститом, осложнённым камнями мочевого пузыря.

ДИФФЕРЕНЦИРОВАННЫЙ ПОДХОД В ОПРЕДЕЛЕНИИ ПОКАЗАНИЙ ДЛЯ ПОВТОРНОЙ БИОПСИИ III ГРАДАЦИИ PI-RADSV2

А.А. Кельн[1,2,3], А.В. Пономарев[2,3], М.А. Сальников[2,3], А.И. Глупова[1], А.С. Суриков[2,3]
artyom-keln@yandex.ru

1. Федеральное государственное бюджетное образовательное учреждение высшего образования Тюменский государственный медицинский университет Минздрава России; г. Тюмень, РФ, ул. Одеская д 54. 625023
2. Государственное автономное учреждение здравоохранения Тюменской области Многопрофильный клинический медицинский центр «Медицинский город»; Тюмень, РФ, ул. Барнаульская, д.32. 625000;
3. Областной урологический центр акционерное общество медико-санитарная часть «Нефтяник»;Тюмень, РФ, ул. Юрия Семовских, д. 8/1. 625000

DIFFERENTIATED APPROACH IN

DETERMINING INDICATIONS FOR REPEATED BIOPSIA OF III GRADIATION PI-RADSV2

A.A. Keln [1,2,3], A.V. Ponomarev[2,3], M.A. Salnikov[2,3], A.I.Glupova1 A.S. Surikov[2,3]

1. Tyumen State Medical University of the Russia Ministry of Health, Tyumen, the Russian Federation, 54 Odesskaya str., , 625023
2. MCMC “Medical City”; Tyumen, the Russian Federation, 32 Barnaulskaya str. 625000;
3. Regional Urological Center Health-care unit «Neftyanik»; Tyumen, 8/1Yury Semovskikh str., 625000

Ключевые слова: биопсия предстательной железы, трансперинеальная биопсия, рак предстательной железы, таргетная fusion биопсия.

Key words: prostate biopsy, transperineal biopsy, prostate cancer, targeted fusion biopsy.

Введение: Активное и массовое внедрение в клиническую практику мультипараметрической магнитно-резонансной томографии (мпМРТ) в сочетании с использованием гибридной технологии, такой как МРТ/ТРУЗИ совмещенная биопсия, может существенно повысить выявляемость опухолей среднего и высокого риска

Цель исследования: определить диагностическую значимость расширенных схем биопсии предстательной железы (ПЖ) при PI – RADS III.

Материалы и методы. Ретроспективно изучено 190 историй болезней и амбулаторных карт пациентов. Средний возраст пациентов составил 63±2,02 года, средний объем ПЖ - 58±2,14 см^3. Средняя продолжительность расширенной трансперинеальной биопсии составила 31,8±6,77 мин. Среднее число биоптатов 25±3,65. Пациенты были разделены на 2 группы: I группа - пациенты, которым была проведена совмещенная биопсия и II группа - пациенты, которым была выполнена промежностная биопсия.

Результаты. Объем ПЖ у пациентов I и II группы до 40 см3 у 34 (27,2%) и 15 (22,7%) , от 40 до 60 см3 у 27 (21,6%) и 15 (22,7%) , от 60 до 100 см3 у 26 (20,8%) и 6 (9%) , >100 см3 у 9 (7,2%) и 4 (6%). Рак предстательной железы (РПЖ) по результатам промежностной совмещенной под МРТ/ТРУЗИ навигацией и сатурационной биопсии морфологически подтвержден у 65 (52%) и 29 (43,9%), доброкачественная гиперплазия предстательной железы (ДГПЖ) у 60 (48%) и 37 (56,1%); ДГПЖ в сочетании с простатической интраэпителиальной неоплазией - 28 (22,4%) и 14 (21,2%); ДГПЖ и мелкоацинарная пролиферация (ASAP) 3 (2,4%) и 1 (1,5%) соответственно. Индекс Глиссона у пациентов I и II группы: 6 баллов - 35 (28) и 18(27,3%), 7 баллов - 10 (8%) и 4 (6%), 8 баллов - 1 (0,8%) и 1 (1,5%). Пациентам с установленным диагнозом РПЖ проведено специальное лечение. Брахитерапия выполнена 7 (5,6%) и 3 (4,5%) пациентам, аденомэктомия - 3 (2,4%) и 1 (1,5%); брахитерапия в сочетании с дистанционной лучевой терапией - 3 (2,4%) и 1 (1,5%) ; динамическое наблюдение - 10 (8%) и 4 (6%) ; гормональная и дистанционная лучевая терапия 10 (8%) и 6 (4,8%); радикальная простатэктомия - 24 (19,2%) и 14 (21,2%).

Выводы. Совмещенная трансперинеальная биопсия под МРТ/ТРУЗИ наведением позволяет точно определить патологическую стадию РПЖ. В случае с градацией PI-RADS 3 по данным нашего исследования методом выбора является промежностная совмещенная биопсия под МРТ/ТРУЗИ навигацией.

МОДИФИЦИРОВАННАЯ МЕТОДИКА ФОРМИРОВАНИЯ V-ОБРАЗНОГО ИЛЕОКОНДУИТА

Г.С. Петросян[2,3], А.А. Кельн[1,2,3], А.В. Лыков[2,3], А.В. Купчин[2,3], А.В. Вайрадя [2,3]
artyom-keln@yandex.ru

1. Федеральное государственное бюджетное образовательное учреждение высшего образования Тюменский государственный медицинский университет Минздрава России; г. Тюмень, РФ, ул. Одеская д 54. 625023
2. Государственное автономное

учреждение здравоохранения Тюменской области Многопрофильный клинический медицинский центр «Медицинский город»; Тюмень, РФ, ул. Барнаульская, д.32. 625000;
3. Областной урологический центр акционерное общество медико-санитарная часть «Нефтяник»;Тюмень, РФ, ул. Юрия Семовских, д. 8/1. 625000

A MODIFIED TECHNIQUE OF MAKING V-SHAPED ILOCANDIA

G.S.Petrosyan[2,3], A.A. Keln [1,2,3], A.V. Lykov[2,3], A.V. Kupchin[2,3], A.V. Vairadyan[2,3]

1. Tyumen State Medical University of the Russia Ministry of Health, Tyumen, the Russian Federation, 54 Odesskaya str., , 625023
2. MCMC “Medical City”; Tyumen, the Russian Federation, 32 Barnaulskaya str. 625000;
3. Regional Urological Center Health-care unit «Neftyanik»; Tyumen, 8/1Yury Semovskikh str., 625000

Ключевые слова: рак мочевого пузыря, илеоцистопластика, V - образный илеокондуит, выживаемость, общая выживаемость, канцерспецифическая выживаемость.
Key words: bladder cancer, ileocystoplasty, V-shaped ileoconduitis, survival, overall survival, cancer-specific survival.

Введение: Рак мочевого пузыря (РМП) по заболеваемости находится на девятом месте в мире среди онкологических заболеваний. Согласно статистическим данным по Российской Федерации за 2017 год РМП занял 11 место в структуре злокачественных новообразований. Частота встречаемости при этом составила 11,72 на 100 000 населения, а абсолютное число умерших равнялось 4 871. Оценивая динамику заболеваемости в России за период с 2008 по 2017 годы, отмечается значительный прирост на 32,3%. Отмечен рост заболеваемости за последние 10 лет, что подтверждает актуальность проблемы для медицинского сообщества.

Цель исследования: изучить результаты модифицированной методики формирования V-образного илеокондуита после радикальной цистпростатэктомии у пациентов с раком мочевого пузыря.

Материалы и методы. Проведен ретроспективный анализ результатов лечения пациентов с раком мочевого пузыря с 1998г по 2020гг. в онкоурологическом отделении ГБУЗ ТО ООД и АО МСЧ «Нефтяник». Всего выполнено 610 РЦЭ по поводу различных злокачественных патологияз мочевого пузыря и предстательной железы. Из всех операций 495 (81,2%) заканчивались созданием кишечных резервуаров, из них 48 пациентам выполнен в V-образный гетеротопический резервуар по оригинальной методике (I группа), в контрольную группу составили 45 пациентов, перенесших деривацию мочи с формированием классического резервуара Bricker.

Результаты. Средний возраст пациентов обеих групп 58,8±5,2 лет. Распределение пациентов по полу в I группе 79,5% (n=39) мужчины, 21,5% (n=9) женщины, во II группе 84,4% (n=38) мужчины, 15,6% (n=7) женщины. Средний послеоперационный койко/день был значительно меньше в I группе в сравнении со II и составили 18±3 и 25±5 соответственно. Распределение пациентов по стадиям ЗНО было таково: II стадия у 37,5% (n=18) пациентов I группы и 26,7% (n=12) II, III стадия у 27,1% (n=13) пациентов I и 44,4% (n=20) II, IV стадия у 35,4 % (n=17) пациентов I и 13,3 % (n=6) II, остальное число пациентов II группы имели I стадию. Легкие и умеренные осложнения (I-II по Clavien-Dindo) зарегистрированы у 5 пациентов I группы и были представлены адаптационным пиелонефритом. У пациентов II группы данный вид осложнений был зарегистрирован у 12 пациентов. Тяжелые осложнения (III-V по Clavien-Dindo) наблюдались у 6 пациентов I группы и представлены: эвентрацией, кишечной непроходимостью, мочевым перитонитом, несостоятельностью мочеточниковых анастомозов, ОПН и сепсисом. Данный вид осложнений зафиксирован у 5 пациентов II группы и представлен: эвентрацией, несостоятельностью мочеточниковых анастомозов, обтурационным гнойным

пиелонефритом, ТЭЛА. В обеих группах зарегистрированы по 2 летальных исхода. У пациентов I группы причиной явился перитонит и инфаркт миокарда, у пациентов II группы перитонит и ТЭЛА. Пятилетняя общая и канцерспецифическая выживаемость пациентов I группы составили 34% и 40%, у пациентов II группы 28% и 35% соответственно. Статистически значимых различий в общей и канцерспецифической выживаемости в группах не выявлено (p > 0,05).

Выводы. Общая и канцерспецифическая выживаемость показали статистически незначимые различия в группах. Число тяжелых осложнений достоверно не различалось, но имеется значимое снижение адаптационных пиелонефритов в группе пациентов с модифицированной V-образной гетеротопической илеоцистопластикой.

РАННИЕ ПОСЛЕОПЕРАЦИОННЫЕ ОСЛОЖНЕНИЯ И ЛЕТАЛЬНОСТЬ ПОСЛЕ РАДИКАЛЬНОЙ ЦИСТЭКТОМИИ

Хасанов Д.Ш., Усмонов У.Д., Жалолов О.К.

Андижанский государственный медицинский институт, Андижан, Узбекистан, 170127, Республика Узбекистан, город Андижан, улица Ю.А.Атабекова, 1.
e-mail: donionco@gmail.com.
Тел.: +998902545024

Ключевые слова: радикальная цистэктомия, осложнения, летальность.

Цель. Определение частоты ранних послеоперационных хирургических осложнений и летальности после радикальной цистэктомии.

Пациенты и методы. Проведен анализ частоты ранних послеоперационных осложнений у 42 пациентов, которым в период с 2017 по 2020 г. в Андижанском филиале Республиканского специализированного научно-практического медицинского центра онкологии и радиологии выполнена радикальная цистэктомия. Распределение больных по полу 34 (81,2%) мужчины и 8 (18,7 %) женщины. Средний возраст пациентов составил 50,5 года. Средняя медиана наблюдения – 36,4 мес. У всех пациентов операция выполнена открытым доступом. Из методов деривации мочи преобладала операция Брикера 30 (71%) случаев, уретерокутанеостомия – 12 (29 %).

Результаты. Осложнения в раннем послеоперационном периоде выявлены у 22 (53,1 %) пациентов. Осложнения Clavien I–II составили 31,2 %, а Clavien III–IV–21,8%. Хирургические осложнения: несостоятельность межкишечного анастомоза – 1,1 %, несостоятельность уретероилеоанастомоза – 4,25 %, ранняя спаечная кишечная непроходимость – 2,1 %, лимфоцеле – 7,8 %, гастростаз (парез кишечника) –38,2 %, пиелонефрит – 12,5 %. Частота осложнений коррелировала с возрастом пациентов и стадией рака мочевого пузыря. Послеоперационная летальность составила: одна месячная – 4,5 %, трёх месячная – 5,1 %. Причинами летальности явились тромбоэмболия легочной артерии, острый инфаркт миокарда, мезентеральный тромбоз и острые нарушения мозгового кровообращения.

Заключение. Радикальная цистэктомия остается по прежнему операцией высокой категории сложности и сопряжена с большой частотой осложнений.

EARLY POSTOPERATIVE COMPLICATIONS AND MORTALITY AFTER RADICAL CYSTECTOMY

Khasanov D.Sh., Usmonov U.D., Jalolov O.K.

Andijan State Medical Institute, Andijan, Uzbekistan, 170127, Republic of Uzbekistan, Andijan city, Yu.A. Atabekova street, 1.
e-mail: donionco@gmail.com.
Тел.: +998902545024

Key words: radical cystectomy, complications, mortality.

Purpose. Determination of the frequency of early postoperative surgical complications and mortality after radical cystectomy.

Patients and methods. The frequency of early

postoperative complications was analyzed in 42 patients who underwent radical cystectomy in the Andijan branch of the Republican Specialized Scientific and Practical Medical Center for Oncology and Radiology from 2017 to 2020. The distribution of patients by gender is 34 (81.2%) men and 8 (18.7%) women. The average age of the patients was 50.5 years. The median follow-up was 36.4 months. All patients underwent open access surgery. Of the methods of derivation of urine, Bricker surgery prevailed in 30 (71%) cases, ureterocutaneostomy - 12 (29%).

Results. Complications in the early postoperative period were identified in 22 (53.1%) patients. Complications of Clavien I – II were 31.2%, and Clavien III – IV – 21.8%. Surgical complications: interintestinal anastomosis failure - 1.1%, ureteroileoanastomosis failure - 4.25%, early adhesive intestinal obstruction - 2.1%, lymphocele - 7.8%, gastrostasis (intestinal paresis) –38.2%, pyelonephritis - 12.5%. The complication rate correlated with the age of the patients and the stage of bladder cancer. Postoperative mortality was: one month - 4.5%, three months - 5.1%. The causes of mortality were pulmonary embolism, acute myocardial infarction, mesenteric thrombosis, and acute cerebrovascular accident.

Conclusion. Radical cystectomy remains an operation of a high complexity category and is associated with a high frequency of complications.

ЗАВИСИМОСТЬ РАСПРОСТРАНЕНИЯ РАКА ВУЛЬВЫ ОТ СРОКОВ АНАМНЕЗА ЗАБОЛЕВАНИЯ

Меньшиков К.В[1]., Султанбаев А.В[2]., Меньшикова И.А.[1], Липатов Д.О.[1]
e-mail kostik06@bk.ru

[1]ФГБОУ ВО «Башкирский государственный медицинский университет» Минздрава России, Россия, г. Уфа, ул. Ленина, 3
[2]ГАУЗ «Республиканский клинический онкологический диспансер» Минздрава Республики Башкортостан, Россия, г. Уфа, Проспект Октября, 73/1

THE DEPENDENCE OF THE SPREAD OF VULVAR CANCER FROM THE TERMS OF THE DISEASE HISTORY

Menshikov K.V[1]., Sultanbaev A.V.[2], Menshikova I.A.[1], Lipatov D.O.[1]
e-mail kostik06@bk.ru

[1]Bashkir state medical University of the Ministry of health of Russia, Ufa, Lenin street, 3
[2]Republican clinical oncological dispensary of the Ministry of health of the Republic of Bashkortostan, Russia, Ufa, October Ave., 73/1

Ключевые слова: рак вульвы, анамнез заболевания, неинвазивная форма рака вульвы.
Keyword: vulva cancer, history of the disease, non-invasive form of vulva cancer.

Опухолевый процесс, поражающий область наружных гениталий – рак вульвы (РВ) чаще диагностируется у женщин старше 60 лет и его удельный вес среди злокачественных опухолей половых органов за последние годы увеличивается. В России заболеваемость РВ составляет 2,6 случая на 100 тыс. женщин. Основной причиной неудовлетворительных отдаленных результатов при РВ является позднее обращение большинства пациенток в клинику, несмотря на то, что эта патология относится к опухолям наружной локализации.

Цель исследования: изучить зависимость распространения рака вульвы от сроков обращаемости пациентов в специализированные клиники.

Пациенты и методы. Изучен анамнез развития рака вульвы у 324 больных, находившихся на стационарном лечении в ГБУЗ РКОД МЗ РБ (г. Уфа) в 2015-2019 годах.

Результаты. Ежегодно в Республике Башкортостан диагностируется около 60 случаев заболевания раком вульвы. В период проведенного исследования (2015-2019 г.) было выявлено 324 пациента с РВ. У 75% пациенток возраст был старше 60 лет. Важным аспектом в диагностике этой патологии является раннее обращение пациентов с жалобами в клинику. Так, была установлена закономерная связь между сроками постановки диагноза

РВ и длительностью анамнеза заболевания. В основном, женщины с симптомами РВ обращались за медицинской помощью в ранние сроки, от 3 до 6 месяцев. У 85% женщин с «коротким» анамнезом заболевания были диагностированы неинвазивная форма и I стадия РВ. В более поздние сроки обращения к врачу наблюдалось увеличение степени распространенности опухоли: в 90% случаев были установлены III-IV стадии заболевания.
Заключение. Таким образом, более раннее обращение больных при появлении первых симптомов и жалоб дает возможность осуществить раннюю диагностику и провести полноценное и своевременное лечение.

ИНТЕГРАЛЬНАЯ ОЦЕНКА РЕЗУЛЬТАТОВ ЛЕЧЕНИЯ БОЛЬНЫХ РАКОМ ПРЕДСТАТЕЛЬНОЙ ЖЕЛЕЗЫ ПО ДАННЫМ КАНЦЕР-РЕГИСТРА В МЕДИЦИНСКИХ ОРГАНИЗАЦИЯХ УДП РФ

INTEGRATED ASSESSMENT OF RESULTS OF TREATMENT OF PATIENTS WITH PROSTATE CANCER ACCORDING TO THE CANCER REGISTRY IN MEDICAL ORGANIZATIONS DEPARTMENT OF PRESIDENTIAL AFFAIRS

Чуприк-Малиновская Т.П., Виноградова Н.Н., Денисов Д.Б., Заев С.Н. Chuprik-Malinovskaya T.P., Vinogradova N. N., Denisov D.B., Zaev S.N.

ФГБУ «Центральная клиническая больница с поликлиникой» Управления делами Президента РФ, Москва, РФ, ул. Маршала Тимошенко, 15
Central Clinical Hospital with Out-patient Clinic of Department of Presidential Affairs, 15 Marshal Timoshenko street, Moscow, Russia

Ключевые слова: рак предстательной железы, результаты лечения, канцер-регистр prostate cancer, treatment results, cancer registry
Введение: рак предстательной железы (РПЖ) — одно из наиболее часто встречающихся злокачественных новообразований у мужчин среднего и пожилого возраста. Ежегодно в мире регистрируется более полумиллиона новых случаев РПЖ, что составляет около 12% в структуре онкологической заболеваемости. В России – РПЖ составляет 14,3% – второе ранговое место в структуре заболеваемости мужчин.
Цель работы: оценить роль эффективности лечения рака РПЖ по данным Канцер-регистра в медицинских организациях Управления делами Президента РФ за период с 1994 по 2018 гг.
Материалы и методы: в медицинских организациях УПД РФ за 25-летний период времени проведено лечение 1618 больных РПЖ. Выделены следующие пятилетние периоды наблюдения: 1994-1998; 1999-2003; 2004-2008; и 2009-2013; и 2014-2018 годы.
Результаты: средний возраст заболевших составил 71,4 года, основные группы 60-69 лет (32.2%), 70-79 лет (40%), старше 80 лет - 15.8%. Отмечается постоянное увеличение доли РПЖ в структуре заболевших мужчин, особенно в период 2009-2013 г.г. (с 10.5% до 27,9%). Заболеваемость на 100.000 прикрепленного контингента составила 206.8 за весь период, стандартизированный показатель (мировой стандарт) -94.2. Диспансеризация больных в поликлиниках позволила своевременно выявить РПЖ 1-2 стадии в 82.7% случаев. В тоже время диагностика рака при наличии симптомов болезни составила 63.5%. Среди всего наблюдаемого контингента лиц 3 стадия выявлена при диспансеризации -10.9% случаев, при наличии жалоб – 14.8%, соответственно 4 стадия – в 6.4% и 21.7% случаев. Одногодичная летальность снизилась с 15,7% в первом пятилетии до 1,6% в последнем. Общая 5-летняя наблюдаемая выживаемость составила 75-80% при 1-3 стадиях, 48% - при 4 стадии. 10-летняя выживаемость составила, соответственно 55% и 30%. В анализируемые периоды наблюдения 10 летняя выживаемость составила 70% в период 2014-2018, 50% - 2004-2008, 27% - 1994-1998.
Заключение: за 25 летний период наблюдения 1618 больных раком предстательной железы отмечен отчетливый рост заболеваемости - стандартизированный показатель

составил 94.2, для сравнения в России в 2019 году - 39.4. Наибольший рост показателей отмечен в период 2009-2013гг. В структуре заболеваемости РПЖ занимает около 19,4% за весь период наблюдения; наибольшая доля - 27,9% приходится также на период 2009-2013 г.г. Активное выявление рака предстательной железы при диспансеризации в поликлиниках позволяет провести различные варианты лечения по радикальной программе у 79%. Среди больных с выявленным при обращении заболеванием, радикальное лечение было возможно у 43% пациентов. Высокие результаты 5 и 10-летней наблюдаемой выживаемости, особенно в последнее десятилетие, свидетельствует о значимом влиянии активного выявления опухолевого процесса на ранних стадиях. Новые технологии лучевой, лекарственной терапии, а также хирургического вмешательства позволяют обеспечить высокие результаты при всех стадиях злокачественного процесса.

Чуприк-Малиновская Т.П ctp@cchp.ru моб тел

«3D-КОГНИТИВНАЯ БИОПСИИ НА ОСНОВЕ МРТ В ДИАГНОСТИКЕ РАКА ПРЕДСТАТЕЛЬНОЙ ЖЕЛЕЗЫ»

“3D COGNITIVE BIOPSY BASED ON MRI IN THE DIAGNOSIS PF PROSTATE CANCER”

Демченко Н.С., Димитриади С.Н., Франциянц Е.М., Иозефи Д.Я., Винидченко М.А., Гончаров С.И.

ФГБУ «Национальный медицинский исследовательский центр онкологии» Минздрава России
г. Ростов-на-Дону
Ответственный за переписку.
Демченко Николай Сергеевич – врач рентгенолог отделения МРТ
Персональный международный идентификатор ORCID:
0000-0002-8278-9054
Персональный идентификатор в РИНЦ:
5962-8568

Рабочий адрес: Российская Федерация,
Ростовская обл., г. Ростов-на-Дону,
ул. 14-я Линия, 63, 344037
Эл. Почта: Demchenko_ns@mail.ru

Цель исследования. Оценить возможности использования 3D-когнитивной биопсии в диагностике рака предстательной железы.

Ключевые слова. Таргетная биопсия, когнитивный синтез, рак предстательной железы, мультипараметрическая МРТ, 3D-модель.

Актуальность. В РФ в структуре заболеваемости онкопатологии РПЖ занимает 4-е место. Ежегодный прирост заболеваемости в мире составляет 63,9% (396 тыс. новых случаев РПЖ ежегодно).

Материалы и методы. В ФГБУ «НМИЦ онкологии» 126 пациентам были произведены трансректальные 12-точечные биопсии, дополненные МРТ-таргетной биопсией, среди которых у 58 пациентов биопсии были первичные, у 68 повторные. В исследование включены пациенты с PSA в плазме крови 1-20 нг/мл. Использовались МРТ GE Signa HD 1.5T, рабочая станция Advantage. Протокол включал DWI, FS, T2, 3D-Cube, Lava с контрастированием. Изменения структуры простаты при МРТ оценивались по системе PiRads v2.0, результаты обрабатывались на рабочей станции. В окончательной 3D-модели ПЖ маркировали прозрачной, уретру, семенные пузырьки белым цветом. Очаги в ПЖ в зависимости от баллов по PiRads маркировали следующим образом: 3 балла - зеленый, 4 - желтый и 5 баллов - красный цвета. Данную модель использовали как наглядное трехмерное изображение объема, размера и локализации очагов ПЖ. При проведении стандартной 12-точечной биопсии ПЖ под УЗИ-контролем на основе визуального анализа 3D-модели производилось по 2 дополнительных вкола в каждый участок простаты, градуированный по шкале PiRads≥ 3.

Результаты. Данные МРТ сопоставлялись с гистологическими результатами. Среди 126 пациентов изменения при МРТ по системе

PiRads 3 было у 48, PiRads 4 – у 32, PiRads 5 - у 46 пациентов. Среди пациентов с PiRads 3, которым была проведена биопсия, дополненная прицельной биопсией на основе анализа 3D-моделей после МРТ у 4 (8,3%) выявлен клинический значимый РПЖ. Среди пациентов с PiRads 4 клинически значимый рак (КЗР) был выявлен у 11 (34,4%), с PiRads 5 КЗР - у 33 (71,7%). У 51 пациента (87,9%) с первичной биопсией РПЖ обнаружен в периферической зоне, у 10 (17,2%) в транзиторной и фибромускулярной зонах. У 20 пациентов (29,4%) с повторной биопсией РПЖ найден в периферии, у 52 (76,5%) в транзиторной и фибромускулярной зонах.

Выводы. 3D-когнитивная трансректальная биопсия ПЖ МРТ позволяет эффективно идентифицировать клинически значимый РПЖ. При выполнении первичной трансректальной биопсии на основе 3D-моделей РПЖ выявляется преимущественно в периферической зоне, у пациентов с ранее негативной биопсией РПЖ локализован больше в транзиторной и фибромускулярной зонах.

РАДИОЧАСТОТНАЯ АБЛЯЦИЯ ПРИ ВЫПОЛНЕНИИ ОРГАНОСОХРАННЫХ ОПЕРАЦИЙ РАКА ПОЧЕК

Пасевич К.Г., Черенков В.Г., Барулин А.А

НовГУ им.Ярослава Мудрого, областной клинический онкологический диспансер
г. Великий Новгород, e-mail: nokod@mail.ru

Нами анализировано 112 органосохранных операций с примененнием радиочастотной абляции (РЧА). Средний возраст пациентов составил 66,3%±5,6 лет. Радиоапликаторы вводили от краев опухоли не менее 2-3 см. При строгом соблюдении показаний (величины опухолей не более 4 см, за исключением 2 больных -5 см, морфологической оценки краев раны) осложнения в виде гематомы и мочевого свища наблюдались у 4 больных (3,5± 0,9%). Летальных исходов не наблюдалось. Более 65 больных прослежены более 5 лет, рецидивов не обнаружено, что свидетельствует о перспективности метода.

Ключевые слова: радиочастотная абляция, рак почки, осложнения

Наиболее распространенным объемом хирургического вмешательства во всем мире является радикальная нефрэктомия. Благодаря совершенствованию диагностической техники, внедрению ультразвукового допплеровского картирования, реконструкции и контрастного усиления растет число больных выявленных с ограниченным опухолевым процессом, когда возможно выполнение органосохраняющей операции. Частота осложнений при органосохранных операциях по данным литературы достигает 10-18%.

Цель: Оценить возможности радиочастотной абляции опухолей при органосохранных операций малых форм опухолей почек, показания и пути снижения рецидивов.

Пациенты и методы. На базе областного онкологического диспансера выполнено 112 органосохранных операций. Средний возраст пациентов составил 66,3%±5,6 лет. У двух пациентов установлена опухоль единственной почки и одного первично-множественный рак. В 15 случаях радиочастотная абляцию выполняли при видеолапароскопии и в остальных лапаротомии. До операции в обследование включали УЗИ, РКТ, МРТ , при необходимости ангиографию. Показаниями для выполнения радиочастотной абляции были опухоли размером до 4 см, расположенные в паренхиме без прорастания капсулы, лоханочной системы и не ближе 3-4 см от крупных сосудов. Радиоапликаторы вводили на расстоянии друг от друга в пределах 1-3 см и от краев опухоли не менее 2.3 см. После включения аппарата радиочастотной абляции электрический ток игольчатых электродов нагревает ткани почки вблизи электродов с последующим некрозом, разрушением и запаиванием мелких сосудов. После резекции края препарата помечали разным цветом ниток и направляли на срочное морфологическое исследование.

Результаты. На ширину некроза краев резекции при радиочастотной абляции влияет

длительность воздействия, расстояние между апликаторами и опыт хирурга. После операции эффективность лечения оценивали в динамике с помощью анализа мочи, общего анализа крови, УЗИ и КТ. Осложнения после операции в виде гематомы и мочевого свища наблюдались у 4 больных (3,5± 0,9%), закончившиеся выздоровлением. Объективным критериев эффективности радиочастотной абляции органосохранных операций является 5-летняя выживаемость. Более 65 больных прослежены более 5 лет, остальные больные наблюдаются от менее 5 лет. Рецидивов не обнаружено, что свидетельствует о перспективности метода и более широкого внедрения в практику.

Заключение

Таким образом, резекция опухолей почки до 4 см при строгом соблюдении показаний характеризуется низкой частотой послеоперационных осложнений (3,53,5± 0,9%), хорошими онкологическими и функциональными результатами, что делает ее оправданной у данной категории больных.

ПСЕВДОПРОГРЕССИРОВАНИЕ У БОЛЬНЫХ ПОЧЕЧНО-КЛЕТОЧНЫМ РАКОМ НА ФОНЕ ИММУНОТЕРАПИИ

Молчанов О.Е., Розенгауз Е.В., Альдеров З.А., Майстренко Д.Н.

ФГБУ «Российский научный центр радиологии и хирургических технологий им. ак. А.М.Гранова» МЗ РФ
197758, Санкт-Петербург, пос. Песочный, ул. Ленинградская, д. 70
Молчанов Олег Евгеньевич.
e-mail: molchanovo@mail.ru

Ключевые слова: почечно-клеточный рак, иммунотерапия, псевдопрогрессирование, RECIST

Актуальность. В стратегии современного лекарственного лечения больных почечно-клеточным раком есть две проблемы, существенно влияющие на отдаленные результаты: последовательность препаратов и длительность их применения, обусловленная точностью оценки непосредственных результатов лечения. С появлением иммунотропных препаратов нового поколения стало очевидно, что инструментальные методы оценки непосредственных результатов лечения онкологических больных, разработанные для химиотерапии (WHO, RECIST), неприемлемы для блокаторов ко-ингибирующих молекул. В литературе появился термин «псевдопрогрессирование». Псевдопрогрессирование – феномен, при котором на фоне лечения появляются признаки прогрессирования заболевания, а при продолжении лечения без смены препаратов наблюдается частичный или полный ответ. Частота псевдопрогрессирования у больных почечно-клеточным раком составляет от 7 до 15%.

В литературе прослеживается три стратегии преодоления негативных последствий псевдопрогрессирования на отдаленные результаты лечения: 1) продолжение лечения вне зависимости от природы прогрессирования; 2) совершенствование алгоритмов рентгенологической диагностики; 3) поиск молекулярно-биологических показателей, которые позволили бы подтвердить данные рентгенологических исследований. Первая стратегия в полной мере реализована при исследовании эффективности и безопасности Ниволумаба. В рамках III фазы из 316 больных с прогрессированием, у 153 (48%) терапия Ниволумабом была продолжена, и у 163 (52%) - прекращено. Вторая стратегия нивелирования негативных последствий связана с модификацией рентгенологических критериев ответа опухоли на лечение. В 2000 году были предложены критерии RECIST. В 2009 году появилась модифицированная версия – RECIST v 1.1. С появлением новой генерации иммунотропных препаратов был предложен ряд модифицированных шкал для оценки ответа опухоли на лечение: irRC (immune-related response criteria), irRECIST (immune-related RECIST), iRECIST (immune RECIST), imRECIST (immune-modified RECIST). Принципиальные отличия между ними заключаются в характе-

ре измерения очагов (линейные размеры или два взаимно перпендикулярных), базисном размере очагов (5 х 5 мм и ≥ 10 мм), числе оцениваемых таргетных очагов в каждом органе (5 в irRC и 10 в остальных). Но все эти шкалы требуют подтверждения прогрессирования пи последующем исследовании в сроки 4 – 8 недель. Третья стратегия связана с поиском молекулярных биомаркеров, которые помогли бы с большей точностью, чем рентгенологические методы, дифференцировать истинное и псевдопрогрессирование.

Цель: повышение эффективности лечения больных почечно-клеточным раком за счет более длительного использования препарата Ниволумаб во второй линии.

Материалы и методы. В исследовании приняли участие 52 человека, получавших Ниволумаб в дозе 3 мг/кг один раз в 14 дней. Результаты лечения оценивались по RECIST v. 1.1. Одновременно проводилось исследование субпопуляций лимфоцитов (CTL, NK, NKT, активированные NK, Treg, αβ-T, γδ-T) и цитокинов (IL-1,2,3,4,6,8,10,12; IFN-α, γ; TNF-α) – концентрация, спонтанная и индуцированная продукция.

Результаты. Разработан метод дифференциальной диагностики прогрессирования и псевдопрогрессирования на основе дискриминантного анализа, в котором использованы независимые факторы, влияющие на характер прогрессирования: спонтанная продукция IL-4, IL-10; индуцированная продукция IL-8, TNF-α; концентрация TNK. Метод разработан на группе из 116 человек (12 получали Ниволумаб во второй линии, 104 – различные варианты иммунотерапии в первой) и валидирован на группе из 40 человек, получавших Ниволумаб. При прогрессировании по критериям RECIST v.1.1 проводился расчет дискриминантных функций. При подтверждении прогрессирования использовались препараты следующей линии. При псевдопрогрессировании продолжалось лечение Ниволумабом. Медиана времени от псевдопрогрессирования до истинного в подгруппе со стабилизацией (наилучший общий ответ) составила 24,7 мес., а в подгруппе с частичным ответом медиана не достигнута. Средняя продолжительность жизни умерших больных в подгруппе со стабилизацией составила 28 месяцев, а с прогрессированием – 23 месяца.

Выводы. Коррекция тактики лечения с использованием разработанного метода позволяет улучшить отдаленные результаты лечения за счет более длительного применения Ниволумаба. Использование молекулярных факторов - наиболее перспективный метод дифференциальной диагностики прогрессирования и псевдопрогрессирования.

ЭКСПРЕССИЯ МРНК FOXP3 В КРОВИ И ТКАНИ ОПУХОЛИ У БОЛЬНЫХ РАКОМ ПРОСТАТЫ И ДОБРОКАЧЕСТВЕННЫМИ ГИПЕРПЛАЗИЯМИ

О.А. Коровин[1], Х. Ариоуа[2], С.В.Шумилова[2], А.В. Алясова[4], В.В. Новиков[2,3]
O.A. Korovin[1], X. Arioua[2], S.V. Shumilova[2],
A.V. Alyasova[4], V.V. Novikov[2,3]
1ГБУЗНО «Городская больница N° 33», Нижний Новгород, пр. Ленина 54

[2]ННГУ « Нижегородский государственный университет им. Н.И. Лобачевского», Нижний Новгород, пр. Гагарина 23
[3]ННИИЭМ «Нижегородский научно-исследовательский институт эпидемиологии и микробиологии им. академика И.Н. Блохиной», Нижний Новгород, ул. Малая ямская, д. 71.
[4]ПИМУ «Приволжский исследовательский медицинский университет» Нижний Новгород, площадь Минина и Пожарского 10/1
[1]GBUZNO City Hospital No. 33, Nizhny Novgorod, 54 Lenin Ave.
[2]NNGU «Nizhny Novgorod State University named after N.I. Lobachevsky2», Nizhny Novgorod,23GagarinaAve.
[3]NNIIEM “Nizhny Novgorod Research Institute of Epidemiology and Microbiology named after Academician I.N. Blokhina «, Nizhny Novgorod, st. Malaya Yamskaya, d. 71.
[4]PIMU «Volga Research Medical University» Nizhny Novgorod, Minin and Pozharsky Square 10/1

Цель исследования: охарактеризовать уро-

вень экспрессии мРНК FOXP3 в цельной крови и опухолевой ткани больных раком предстательной железы (РПЖ) и пациентов с доброкачественной гиперплазией простаты (ДГПЖ), и в цельной крови здоровых мужчин.
Материал и методы. Под наблюдением находилось 40 пациентов, впервые поступивших в стационар, из них у 20 человек был диагностирован локализованный РПЖ (1 группа), у 20 – ДГПЖ. Во всех случаях диагноз РПЖ был подтвержден гистологически после биопсии ткани предстательной железы под контролем УЗИ. Контрольную группу составили 18 здоровых мужчин, сопоставимых по возрасту с обследованными больными. С помощью ОТ-ПЦР в цельной крови и ткани опухоли больных определяли экспрессию мРНК FOXP3 в сравнении с экспрессией мРНК референтного гена UBC, характеризующегося стабильной экспрессией в клетках. Результаты выражали в условных единицах.
Результаты. Относительная экспрессия мРНК FOXP3 в цельной крови больных ДГПЖ была статистически значимо выше, чем у здоровых лиц ($p<0,05$) и составила 6,611019+4,13816 у.е (норма 0,004227+0,001427 у.е.). У больных РПЖ уровень экспрессии мРНК FOXP3 в цельной крови также статистически значимо превышал показатели контрольной группы ($p<0,05$).
В ткани аденокарциномы у больных раком простаты экспрессия мРНК FOXP3 составила 20,378+7,691 у.е., превышая в 5 раз соответствующий уровень в ткани предстательной железы у пациентов с ДГПЖ.
Заключение. Поскольку FOXP3 является транскриптационным фактором популяции Т-регуляторов, повышение относительной экспрессии мРНК FOXP3 у больных раком предстательной железы и доброкачественной гиперплазией простаты может носить компенсаторный характер на фоне дисфункции Т–клеточного иммунитета при опухолевом росте.
Ключевые слова: рак предстательной железы, доброкачественная гиперплазия простаты, экспрессия мРНК FOXP3
Автор, ответственный за связь с редакцией: Коровин Олег Александрович, тел. 89200417244, e-mail: dok.kor1177@mail.ru

ДВУХБРИГАДНЫЙ МЕТОД ВЫПОЛНЕНИЯ РАСШИРЕННЫХ ОПЕРАЦИЙ У БОЛЬНЫХ С МЕСТНО-РАСПРОСТРАНЕННЫМ РАКОМ ОРГАНОВ МАЛОГО ТАЗА. ОПЫТ ОДНОГО ЦЕНТРА

В.Н. Павлов, Казихинуров Р.А., М.Ф.Урманцев, Р.Ф. Гильманова
Гильманова Р.Ф. – margaritagilmanova@mail.ru. 89649578448

ФГБОУ ВО «Башкирский государственный медицинский университет» Минздрава России, Уфа.

A TWO-TEAM METHOD FOR PERFORMING ADVANCED OPERATIONS IN PATIENTS WITH LOCALLY ADVANCED PELVIC CANCER. THE EXPERIENCE OF ONE CENTER

V.N. Pavlov, Kazikhinurov R.A., M.F. Urmantsev, R.F. Gilmanova

Federal State Budgetary Educational Institution of Higher Education “Bashkir State Medical University” of the Ministry of Healthcare of the Russian Federation, Ufa, Lenin street, 3, 450008

Ключевые слова: рак мочевого пузыря, тазовая эвисцерация, тазовая экзентерация, двухбригадный метод.
Keywords: bladder cancer, pelvic evisceration, pelvic exenteration, two-team method.
Актуальность. Локализация опухоли в зоне малого таза у женщин встречается достаточно часто в онкологической практике. Рак мочевого пузыря (РМП) – наиболее часто встречаемая злокачественная опухоль мочевыводящих путей и по распространенности занимает 16-е место у женщин. Рак шейки матки (РШМ) составляет 15 % всех онкологических заболеваний, по распространенности занимает 4-е место, в структуре онкологической смертно-

сти находится на 3-м месте. Первичным пациентам с РШМ IVA стадии, с центральным рецидивом РШМ в малом тазу (без отдаленных метастазов), которым ранее проведена лучевая терапия, с центральным рецидивом РШМ, вовлекающим мочевой пузырь и/или прямую кишку, с локализованным мышечно-инвазивным раком мочевого пузыря (МИРМП) показано оперативное лечение в объеме тазовой экзентерации (ТЭ). Цель исследования. Оценка результатов двухбригадного оперирования больных с местно-распространенным раком органов малого таза. Материалы и методы исследования. В онкологическом отделении Клиники БГМУ в период с января 2019 г. по май 2020 г. выполнено 37 робот-ассистированных ТЭ (из них 30 по поводу МИРМП и 7 по поводу местно-распространенного РШМ). 26 ТЭ вошли в 1-ю группу исследования – выполнены одной бригадой хирургов, 11 ТЭ (2-я группа) были выполнены двухбригадным методом. Промежностный этап проводился одновременно с абдоминальным этапом. Результаты. ТЭ, выполненные двухбригадным методом, имели ряд преимуществ: значительное сокращение продолжительности оперативного вмешательства (1 группа - от 240 до 360 мин, 2 группа – от 180 до 220 мин); уменьшение травматичности операции; лучший визуальный контроль во время операции; своевременный гемостаз, уменьшение объема интраоперационной кровопотери (в 1 группе – объем кровопотери составил 1300-1700 мл, во 2 группе – 500-800 мл); удаление органокомплекса через промежность сводит к минимуму инфицирование брюшной полости и диссеминацию свободных раковых клеток; также отмечена более быстрая реабилитация пациентов. Выводы. Полученные нами результаты свидетельствуют, что двухбригадная методика проведения ТЭ имеет ряд преимуществ и позволяет достичь благоприятных как непосредственных, так и отдаленных результатов лечения.

ДИФФЕРЕНЦИАЛЬНАЯ ДИАГНОСТИКА МЫШЕЧНО-ИНВАЗИВНОГО И МЫШЕЧНО-НЕИНВАЗИВНОГО РАКА МОЧЕВОГО ПУЗЫРЯ С ПОМОЩЬЮ СПЕКТРОСКОПИИ КОМБИНАЦИОННОГО РАССЕЯНИЯ СВЕТА (РАМАН-СПЕКТРОСКОПИИ)

В.Н. Павлов, М.Ф.Урманцев, Р.Ф. Гильманова, В.В. Королев

Гильманова Р.Ф. – margaritagilmanova@mail.ru. 89649578448.
ФГБОУ ВО «Башкирский государственный медицинский университет» Минздрава России, Уфа.

DIFFERENTIAL DIAGNOSIS OF MUSCLE-INVASIVE AND MUSCLE-NON-INVASIVE BLADDER CANCER USING RAMAN SPECTROSCOPY (RAMAN SPECTROSCOPY)

V.N. Pavlov, M.F. Urmantsev, R.F. Gilmanova, V.V. Korolev

Federal State Budgetary Educational Institution of Higher Education “Bashkir State Medical University” of the Ministry of Healthcare of the Russian Federation, Ufa, Lenin street, 3, 450008

Ключевые слова: рак мочевого пузыря, раман-спектроскопия, диагностика, мышечно-инвазивный рак, мышечно-неинвазивный рак.
Keywords: bladder cancer, Raman spectroscopy, diagnosis, muscle-invasive cancer, muscle non-invasive cancer.

Актуальность.
По данным общемировой статистики рак мочевого пузыря является распространенной нозологией, занимающей 9-е место в общей структуре онкологической заболеваемости и имеющей тенденцию к постоянному прогрессивному росту. Факт инвазии опухоли в мышечный слой мочевого пузыря принципиально делит всех пациентов по тактике дальнейшего наблюдения и лечения на 2 группы–с мышечно-неинвазивным раком мочевого пузыря (МНИРМП) (стадии Tis, Ta-T1) и мышечно-инвазивным раком (МИРМП)

(стадия Т2,Т3,Т4).Поэтому обязательным является разработка недорогого,быстрого и автоматизированного метода диагностики с высокой чувствительностью.

Цель исследования.

Провести сравнительную спектроскопическую характеристику МНИРМП и МИРМП.

Методы исследования.

Был изучен материал, полученный у 75 пациентов с диагнозом рак мочевого пузыря (муж–57,жен–18),находившихся на обследовании и лечении в онкологическом отделении Клиники БГМУ. Были исследованы опухолевые ткани мочевого пузыря, удаленные в ходе операции ТУР мочевого пузыря и радикальной цистпростатвезикулэктомии. Образец опухолевой ткани: без пробоподготовки. Исследование образцов проводилось на аппарате Horiba Scientific. Конфигурация: длина волны 785 нм, решетка 1200 gr/mm, фильтр 100%, конфокальное отверстие 300 мкм. Время интегрирования 50 с. Анализ спектральных данных проводился с использованием программного обеспечения Spectragryph.

Результаты. Было выявлено, что раман-флуоресцентные спектры образцов рака мочевого пузыря содержат ярко выраженные пики в диапазоне 500–2500 см1. Следует отметить высокую интенсивность пиков 750 см1 (тимин),1000 см1 (фенилаланин),1100 см1 (комплекс жирных кислот).Кроме того, наблюдается существенное увеличение интенсивности пиков в области 850 см1, 1250 см1 (связь C–NH2 в молекулах аденина,гуанина и цитозина), а также 1660 см-1 (связь амидов I:C = O белков, α-спиральная конформация,C=C-связь липидов).Сравнение полученных данных показало, что интенсивность пиков в образцах ткани с МИРМП значительно выше,-чем в образцах с МНИРМП.При этом особенно яркое различие наблюдается в области 1000см-1,1250 см-1,1660 см-1.

Выводы. Результаты проведенного исследования свидетельствуют о возможности использования в алгоритме диагностики опухолей мочевого пузыря метода раман - спектроскопии.

РЕЗУЛЬТАТЫ ЛЕЧЕНИЯ ПАЦИЕНТОВ ЛИМФОГЕННО-ДИССЕМИНИРОВАННЫМ РАКОМ ПРЕДСТАТЕЛЬНОЙ ЖЕЛЕЗЫ С ПРИМЕНЕНИЕМ НЕОАДЪЮВАНТНОЙ ХИМИОГОРМОНАЛЬНОЙ ТЕРАПИИ. СОБСТВЕННЫЙ ОПЫТ

Т.В.Устинова[1,2], Л.В.Болотина[1], Н.В.Харченко[2], А.А.Пайчадзе[1], Б.Я.Алексеев[1], А.А.Качмазов[1], А.А.Феденко[1], А.Д.Каприн[1]

[1]МНИОИ им. П.А. Герцена – филиал ФГБУ «НМИЦ радиологии» Минздрава России, г. Москва, Россия
2Российский Университет Дружбы Народов (РУДН), г. Москва, Россия
t.v.rafeyenko@gmail.com
89162997316

Ключевые слова: рак предстательной железы, неоадъювантная химиогормональная терапия, токсичность

NEOADJUVANT CHEMOHORMONAL THERAPY IN LOCALLY ADVANCED PROSTATE CANCER WITH LYMPHATIC DISSEMINATION: A SINGLE CENTER EXPERIENCE

T.V. Ustinova[1,2], L.V. Bolotina[1], N.V. Kharchenko[2], A.A. Paychadze[1], B.Ya. Alekseev[1], A.A. Kachmazov[1], A.A. Fedenko[1], A.D. Kaprin[1]

[1] P.A. Hertzen Moscow Oncology Research Institute – branch of the National Medical Research Center of Radiology, Ministry of Health of Russia; 3 2nd Botkinskiy Proezd, Moscow 125284, Russia
[2] Peoples' Friendship University of Russia; Build. 21, 3 Miklukho-Maklaya St., Moscow 117198, Russia

Keywords: prostate cancer, neoadjuvant chemohormonal therapy, toxicity

Введение

На сегодняшний день взгляд на проблему лечения рака предстательной железы (РПЖ) с наличием метастазов в лимфатических узлах

изменился в сторону применения агрессивного мультимодального подхода с использованием наиболее рациональных комбинаций среди всех имеющихся методов воздействия.
Цель. Целью исследования является оценка переносимости и эффективности химиогормонотерапии (ХГТ) у больных РПЖ крайне высокого риска прогрессирования заболевания.
Материалы и методы. За период с 07.2016г. по настоящее время в исследование включено 30 больных лимфогенно-диссеминированным РПЖ (T2c-3N+M0) в возрасте 62±6,4 лет (46-76). По степени дифференцировки опухоли по шкале Глисона у 8(26,6%) пациентов 7 баллов, у 11(36,7%) 8 баллов, у 9(30,0%) 9 баллов, у 2(6,7%) 10 баллов по Глисону. Средний уровень инициального ПСА составил 105,3±160,7 (5,48-810 нг/мл) нг/мл. На старте всем больным выполнялись: КТ органов грудной, брюшной полостей, МРТ малого таза, остеосцинтиграфия, определялся уровень ПСА. В рамках комбинированного лечения пациентам на первом этапе проводилась неоадъювантная ХГТ в объеме 6 курсов каждые 3 нед. в режиме: доцетаксел 75 мг/м2 в/в в 1 день 21-дневного цикла на фоне преднизолона 10 мг/сутки. Гормональная терапия включала аЛГРГ. Контрольное обследование проводилось после 3 и 6 курсов лекарственного лечения. В дальнейшем пациентам выполнялось хирургическое лечение в объеме радикальной простатэктомии с расширенной тазовой и забрюшинной лимфаденэктомией.
Результаты. Все пациенты на момент наблюдения завершили весь объем лекарственного лечения. Медиана наблюдения составила 25±7,18мес (15-41мес). Основными проявлениями токсичности явились гематологическая у 10 (33,3%) и гастроинтестинальная у 3(10%), однако, они не превышали степень I-II. Гематологическая токсичность III степени наблюдалась у 6(20,0%) пациентов. С целью профилактики развития клинически значимых проявлений 1/2 больных получали КСФ уже с 3-го дня лечебного цикла. У 1(3,3%) пациента была отмечена фебрильная нейтропения, потребовавшая редукции дозы цитостатика на 20%. Гастроинтестинальная токсичность III степени наблюдалась у 1(3,3%) пациента в виде печеночной токсичности. Полинейропатия отмечалась у 4(13,3%) пациентов. Относительно удовлетворительная переносимость и приемлемый уровень качества жизни позволили подавляющему числу больных проводить лечение в амбулаторных условиях. Медиана 2-летней БРВ в группе НАХГТ составила 13мес±1,37. Для пациентов данной группы 2-летняя ПСА-БРВ составила 13,3±6,2%. По результатам проведенного нами анализа наиболее значимыми прогностическими факторами, оказывающими влияние на ПСА-БРВ, явились наличие положительного хирургического края по данным патоморфологического исследования и уровень ПСА через месяц после выполнения РПЭ с расширенной тазовой и забрюшинной ЛАЭ.
Выводы. Предварительные результаты свидетельствуют о низкой токсичности комбинированного лечения, а также демонстрируют эффективность данного режима у отобранного контингента больных. Назначение ранней ХГТ представляется крайне актуальным направлением и требует дальнейшего исследования для оценки отдаленных результатов лечения.

ЗАМЕНА ОДНОНУКЛЕОТИДНЫХ ОСНОВАНИЙ У БОЛЬНЫХ РАКОМ ПРЕДСТАТЕЛЬНОЙ ЖЕЛЕЗЫ В КАЗАХСКОЙ ПОПУЛЯЦИИ АССОЦИИРОВАННЫХ С НЕБЛАГОПРИЯТНЫМ ТЕЧЕНИЕМ ЗАБОЛЕВАНИЯ

Бенберин В.В.[1], Шаназаров Н.А.[1], Сейдалин Н.К.[1], Жумакаев А.М.[2], Муратов Т.М.[1], Давранов А.Ж.[2], Жумакаева А.М.[2], Касымов Б.Г.[1]

[1]Больница медицинского центра управления делами Президента Республики Казахстан, Нур-Султан, Казахстан.
[2]Многопрофильный медицинский центр, Нур-Султан, Казахстан.
e-mail: akylbek___89@mail.ru

REPLACEMENT OF SINGLE NUCLEOTIDE BASES IN PATIENTS WITH PROSTATE CANCER IN THE KAZAKH POPULATION

Benberin V.V.[1], Shanazarov N.A.[1], Seidalin N.K.[1], Zhumakayev A.M.[2], Muratov T.M.[1], Davranov A.Z.[2], Zhumakayeva A.M.[2], Kasymov B.G.[1]

[1]Hospital of the Medical Center of Presidential Affairs of the Republic of Kazakhstan, Nur-Sultan, Kazakhstan.
[2]Multi-profile medical center, Nur-Sultan, Kazakhstan.

Ключевые слова: рак предстательной железы, однонуклеотидные полиморфизмы, риск развития, генетические маркеры.
Keywords: prostate cancer, single nucleotide polymorphisms, risk of development, genetic markers.

Актуальность: Благодаря градации по системе Глисона и уровню простатического специфического антигена (PSA), появилась возможность стратификации пациентов с РПЖ по группам прогностического риска, которые будут определять тактику лечения. Однако, остаются не решенными, ряд диагностических и терапевтических проблем. В первую очередь это связано с отсутствием высокочувствительных и специфичных биомаркеров, ограничивающих диагностические и терапевтические возможности прогнозирования течения РПЖ.

Формирование групп высокого риска развития РПЖ, на основании генетического профилирования, является перспективной моделью ранней диагностики. В ходе научно – исследовательских работ были определены замены оснований в однонуклеотидных полиморфизмах (SNP) ассоциированных с неблагоприятным течением РПЖ в казахской популяции.

Цель исследования. Изучить замены однонуклеотидных оснований в полиморфизмах, у больных раком предстательной железы в казахской популяции ассоциированных с неблагоприятным прогнозом течения заболевания.

Методы. Проведено определение 128 SNP (одиночный нуклеотидный полиморфизм) у 1000 мужчин с раком предстательной железы казахской популяции, которые были распределены по агрессивности течения заболевания, с использованием метода чипирования.
Результаты обработаны с использованием метода статистической калькуляции и логистической регрессии.
Результаты. Проведен сравнительный анализ частоты встречаемости полиморфизмов в группах благоприятного и неблагоприятного прогноза рака предстательной железы.
По результатам анализа в группе РПЖ, на основе лог регрессии при использовании логарифмической модели наследования была выявлена ассоциация rs4962416, rs17021918, rs2121875, rs12543663, rs6983561, rs16901979 и rs16902094 полиморфизмов и степенью (благоприятного и неблагоприятного) прогноза течения рака предстательной железы в казахской популяции ($p<0,05$).
Выводы. На основании полученных данных рекомендовано проведение SNP типирование пациентам с впервые выявленным раком предстательной железы казахской популяции на чип-системах с определением замены однонуклеотидных оснований: rs4962416, rs17021918, rs2121875, rs12543663, rs6983561, rs16901979 и rs16902094 с целью формирования групп высокого и низкого риска неблагоприятного течения заболевания.

ЗАБОЛЕВАЕМОСТЬ И СМЕРТНОСТЬ НАСЕЛЕНИЯ ОТ ЗЛОКАЧЕСТВЕННОГО НОВООБРАЗОВАНИЯ НАДПОЧЕЧНИКА (С74) В СЕВЕРО-ЗАПАДНОМ ФЕДЕРАЛЬНОМ ОКРУГЕ РОССИИ В 2000-2018 ГГ.

Полторацкий Артем Николаевич[1], Богданова Екатерина Андреевна[1], Османов Зейнур Худдусович[2], Комаров Юрий Игоревич[1]

[1]Федеральное Государственное Бюджетное Учреждение «Национальный медицинский исследовательский центр онкологии имени Н.Н. Петрова» Министерства здравоохранения Российской Федерации. 197758 Россия, Санкт-Петербург, п. Песочный, ул. Ленинградская, д. 68
[2]Федеральное Государственное Бюджетное Образовательное Учреждение Высшего Образования «Первый Санкт-Петербургский государственный медицинский университет имени академика И.П. Павлова» Министерства здравоохранения Российской Федерации. 197022, Российская Федерация, г. Санкт-Петербург, ул. Льва Толстого, д. 6-8
E-mail: bogdanova.k@mail.ru Тел.8(921)870-19-05

MORBIDITY AND MORTALITY FROM MALIGNANT TUMORS OF ADRENAL GLAND (C74) IN THE NORTH-WESTERN FEDERAL DISTRICT OF RUSSIA IN 2000-2018

Poltoratsky A.N., Bogdanova E.A., Osmanov Z.H., Komarov Y.I.

[1] Federal State Budget Institution «N.N. Petrov National Medical Research Center of Oncology» of the Ministry of Healthcare of the Russian Federation. 68 Leningradskay str., Pesochny, St. Petersburg 197758, Russia
[2] Federal State Budgetary Educational Institution of Higher Education «Academician I.P. Pavlov First St. Petersburg State Medical University» of the Ministry of Healthcare of the Russian Federation. 6-8 L. Tolstoy str., St. Petersburg 197758, Russia
E-mail: bogdanova.k@mail.ru Tel.8(921)870-19-05

Актуальность. Злокачественные новообразования надпочечника относятся к редко встречающимся опухолям и не входят в Форму федерального статистического наблюдения N°7 «Сведения о злокачественных новообразованиях».

Цель. Впервые в России изучить динамику заболеваемости и смертности от рака надпочечника в Северо-Западном Федеральном округе за период 2000-2018 гг. на основе баз данных ПРР региона.

Материал и методы. Основой послужили материалы баз данных Популяционных раковых регистров территорий СЗФО РФ (1297 наблюдений). Использованы классические приемы статистического анализа. Стандартизованные показатели (ARS) заболеваемости исчислены с использованием мирового (World) стандарта населения. Результаты. Ежегодно в СЗФО РФ регистрируется 34 первичных случая заболевания раком надпочечника. Максимальные показатели заболеваемости с 2000 по 2018 год у мужчин в возрасте 55-59 лет, у женщин 55-59 и 65-69 лет. За период 2000–2018 годы отмечено увеличение стандартизованных (ARS) показателей заболеваемости раком надпочечника у мужчин с 0,38 на 100000 населения до 0,41 (прирост составил + 7,89%). У женщин произошел рост ARS заболеваемости с 0,22 на 100000 населения до 0,38 (прирост +72,73%). В ранговом распределении заболеваемости за 2 периода наблюдения (2001-2009 и 2010-2018 гг.) и у мужчин и у женщин первое место занимают ЗНО надпочечника неуточненной части (С74.9-) с увеличением во втором периоде доли ЗНО коры надпочечника (С74.1-) у мужчин на 4,94% (с 11,32% до 16,26%), у женщин на 4,81% (с 15,43% до 20,24%) от общего числа заболевших новообразованиями надпочечника. За три периода наблюдения 2004-2008, 2009-2013, 2014-2018 гг.: у мужчин отмечен существенный рост ранних (I+II) стадий с 9,29% до 20,90%, у женщин с 24,86% до 29,94%; у мужчин наблюдается снижение числа выявленных в IV стадии заболевания на 14,79%, у женщин произошел рост идентичных пока-

зателей на 5,5%. В стандартизованных показателях уровень смертности населения (оба пола) с 2000 года практически не изменился и составил 0,19 на 100000 населения. У мужчин отмечено снижение показателей смертности по сравнению с 2000 годом на основе грубых показателей с 0,30 до 0,26 на 100 тыс. населения, в стандартизованных-с 0,25 до 0,21 на 100 тыс. населения (темп снижения -16,0%). У женщин, наоборот, резкое увеличение грубых интенсивных показателей смертности с 0,13 до 0,32 на 100000 населения, стандартизованных-с 0,08 до 0,18 (прирост +125,0%).

Выводы. В последние годы отмечено улучшение ранней диагностики рака надпочечника в СЗФО РФ, что, вероятно, связано с использованием современной диагностической аппаратуры (МРТ, КТ). И если у мужчин в исследуемый период отмечается уменьшение уровня смертности, то у женщин произошло резкое увеличение этого показателя в два раза. Включение ЗНО надпочечника в формы государственной отчетности позволит проследить показатели на уровне федеральных округов и страны в целом, составить эффективный план проведения противораковых мероприятий.

Ключевые слова: злокачественные новообразования надпочечника, заболеваемость, смертность, СЗФО РФ.

ЛОКАЛИЗАЦИЯ МЕТАСТАЗОВ В ЛИМФАТИЧЕСКИХ УЗЛАХ, ВЫЯВЛЕННЫХ ПРИ ПЛАНОВОМ ГИСТОЛОГИЧЕСКОМ ИССЛЕДОВАНИИ, У БОЛЬНЫХ РАКОМ ПРЕДСТАТЕЛЬНОЙ ЖЕЛЕЗЫ ПОСЛЕ ХИРУРГИЧЕСКОГО ЛЕЧЕНИЯ

А.А. Крашенинников, Б.Я. Алексеев, К.М. Нюшко, Н.В. Воробьев, А.Д. Каприн

Контакты: Алексей Артурович Крашенинников, Москва, Россия, МНИОИ им. П.А. Герцена - филиал ФГБУ «НМИЦ радиологии» Минздрава России, младший научный сотрудник, krush07@ya.ru

Цель исследования: проанализировать локализацию метастазов в тазовых лимфоузлах (ЛУ) после хирургического лечения у больных раком предстательной железы (РПЖ). Проанализировать показатели выживаемости больных РПЖ с метастазами в ЛУ после хирургического лечения.

Пациенты и методы: выполненен ретроспективный анализ базы данных, включающей 431 больного РПЖ, которым выполнили хирургическое лечение с 1999 по 2018гг. У всех больных метастазы в ЛУ верифицированы по данным планового гистологического исследования операционного материала. Результаты: Среднее количество удаленных ЛУ в общей группе составило 23±10,4 (2-71). Среднее количество лимфогенных метастазов у одного пациента составило 4,14±4,9 (1-28). В наружных подвздошных ЛУ метастазы выявляли чаще всего (31,7%). В обтураторных и внутренних подвздошных в 29,8% и 23,5% соответственно. В общих подвздошных (12,8%) и пресакральных ЛУ (2,2%) метастазы локализовались наиболее редко. Медиана наблюдения составила 58 месяцев. В зависимости от локализации метастазов в ЛУ отмечены различия показателей выживаемости больных. При выявлении метастазов в общих подвздошных и/или пресакральных ЛУ, показатель 5-летней биохимической выживаемости составил 12,9%. При локализации лимфогенных метастазов во внутренних подвздошных, наружных подвздошных или обтураторных ЛУ, показатель 5-летней биохимической выживаемости составил 24,8% (p=0,0011). Показатель 5-летней выживаемости до выявления метастазов в группе больных с метастазами в наружные подвздошных ЛУ и/или внутренних подвздошных ЛУ и/или обтураторных ЛУ составил 78,0 % против 61,4 % в группе больных с метастазами в общих подвздошных и/или пресакральных ЛУ (p=0,0235).

Выводы: у больных РПЖ после радикальной простатэктомии с тазовой лимфаденэктомией наиболее часто лимфогенные метастазы диагностируют в наружных подвздошных ЛУ. Выявление метастазов в общих подвздошных и пресакральных ЛУ является неблаго-

приятным фактором прогноза заболевания, снижающим показатели безрецидивной выживаемости и выживаемости до появления отдаленных метастазов.

ИММУНОТЕРАПИЯ У БОЛЬНЫХ МЕТАСТАТИЧЕСКОМ РАКОМ ПОЧКИ

Андрианов А.Н.[1], Калпинский А.С.[2], Нюшко К.М.[2], Головащенко М.П.[2], Воробьев Н.В.[2], Красная Я.Л.[1], Ширукова И.Х.[1], Усанова Е.Ю.[1], Мыслевцев И.В.[1]

1 – АНО ЦКБ Святителя Алексия г.Москва
2 – МНИОИ им. П.А. Герцена, филиал ФГБУ НМИЦ радиологии Минздрава России

Актуальность: Больные метастатическим ПКР (мПКР) представляют собой разнородную в прогностическом отношении группу. В настоящее время в арсенале российских онкологов имеется значительное количество таргетных агентов, позволяющих существенно увеличить продолжительность и улучшить качество жизни этих пациентов, но в тоже время они имеют особенности с точки зрения противоопухолевой активности и переносимости. Разработка и внедрение в клиническую практику новых иммуноонкологических препаратов привело к изменению стандартов лечения больных мПКР. Ниволумаб в 2015 году был одобрен для терапии 2-й линии. Комбинация ниволумаба и ипилимумаба одобрена в качестве первой линии с 2018г. у ранее не леченых пациентов мПКР с неблагоприятным и промежуточным прогнозом по классификации IMDC.

Цель: оценка эффективности и переносимости терапии мПКР ингибиторами контрольных точек.

Материалы и методы: С июля 2019 года по июль 2020 года 42 больных мПКР получали терапию ингибиторами контрольных точек. Комбинированную иммунотерапию в первой линии получили 18 больных, 7 (39%) больных мПКР неблагоприятного прогноза и 11 (61%) больных промежуточного прогноза. Монотерапию ниволумабом провели 24 больным: 18 (75%) – 2 линия, 6 (25%) – 3 и более линия. У 5 (27,7%) больных, из группы комбинированной терапии, диагностировано метастатическое поражение головного мозга, к началу терапии. У всех больных, получавших иммунотерапию был светлоклеточный ПКР. Медиана времени наблюдения составила 8,5 месяцев (1-12 месяцев). Медиана возраста 61 (39-82) год.

Результаты: За время наблюдения: умерло 4 (9,5%) от прогрессирования заболевания, 2 (11%) больных получавших комбинированную терапию и 2 (8,3%) больных получавших монотерапию ниволумабом в качестве 2 линии терапии. В группе комбинированной терапии (после 4-х введений): Полный ответ – 1 (5%); ЧО и стабилизация – 11 (61%), прогрессирование – 4 (22,2%). В группе монотерапии ниволумабом (после 6-и месяцев терапии): ЧО и стабилизация – 16 (66,6%), прогрессирование – 8 (33,3%). Иммуноопосредованные нежелательные явления диагностированы у 5 больных (28%), получавших комбинированную терапию: у 2 больных после 2 курсов комбинированной терапии диагностировали иммуноопосредованный гепатит 3 степени тяжести потребовавший применения ГКС в дозе 1мг/кг в течении 1 месяца, далее выполнен перевод на монотерапию ниволумабом; у 3 больных диагностирован иммуноопосредованный гипотиреоз 2 степени тяжести, продолжено проведение комбинированной терапии после консультации эндокринолога и назначения заместительной гормональной терапии.

Выводы: Первые полученные нами результаты соответствую данным регистрационных клинических исследований данной группы больных. Комбинированная иммунотерапия первой линии продемонстрировала высокий уровень эффективности и безопасности. Иммунотерапия 2 и последующих линий показала равнозначную частоту ответов вне зависимости от линии и предшествующей терапии. Дальнейший набор больных и рост длительности наблюдения поможет выявить предикторы лучшего ответа, что будет способствовать оптимальному отбору для иммунотерапии.

Секция: фотодинамической терапии

ВОЗМОЖНОСТИ ПРОФИЛАКТИКИ КРОВОТЕЧЕНИЯ ИЗ НЕОПЕРАБИЛЬНЫХ ОПУХОЛЕЙ ПИЩЕВАРИТЕЛЬНОГО ТРАКТА ПОСРЕДСТВОМ ВНУТРИПРОСВЕТНОЙ ЭНДОСКОПИЧЕСКОЙ ФОТОДИНАМИЧЕСКОЙ ТЕРАПИИ

Творогов Д.А.[1,2], Распереза Д.В.[1], Накатис Я.А.[1], Добрун М.В.[1], Жарков А.В.[2]

[1]Федеральное государственное бюджетное учреждение здравоохранения «Клиническая больница № 122 имени Л.Г. Соколова федерального медико-биологического агентства.194291, Санкт-Петербург, пр. Культуры, д. 4
[2]Федеральное государственное бюджетное образовательное учреждение высшего образования «Северо-западный государственный медицинский университет имени И.И. Мечникова» Министерства здравоохранения российской федерации. 191015, Санкт-Петербург, улица Кирочная, 41
tvorogovd@bk.ru Тел. 89117822894

THE OPPORTUNITIES FOR PREVENTION OF BLEEDING FROM INOPERABLE TUMOURS OF THE DIGESTIVE TRACT BY MEANS OF INTRALUMINAL ENDOSCOPIC PHOTODYNAMIC THERAPY

Tvorogov D.A.[1,2], Raspereza D.V.[1], Nakatis Ja.A.[1], Dobrun M.V.[1], Zharkov A.V.[2]

[1]Clinical hospital № 122 named after L.G. Sokolov of FMBA of Russian Federation194291, Saint-Petersburg, Avenue of Culture, d. 4
[2]Federal state budgetary educational institution of higher education “North-Western state medical University named after I. I. Mechnikov” of the Ministry of health of the Russian Federation. 191015, Saint Petersburg, Kirochnaya street, 41

Ключевые слова: опухоли пищеварительного тракта, желудочно-кишечные кровотечения, фотодинамическая терапия.

Keywords: tumors of the digestive tract, gastrointestinal bleeding, photodynamic therapy.

Актуальность. Больные неоперабельными опухолями (ОП) желудочно-кишечного тракта (ЖКТ) - особая категория пациентов [1-4]. В качестве паллиативного лечения с целью профилактики у них кровотечения обращают на себя внимание возможности лечения лазером в формате внутрипросветной фотодинамической терапии ВпФДТ [5].

Цель исследования: оценить эффективность применения ВпФДТ как метода профилактики осложнений ОП ЖКТ в целом и кровотечений из неоплазий в частности.

Материалы и методы. В ФГБУЗ КБ №122 им. Л.Г. Соколова ФМБА России в 2014-2019 гг. посредством ВпФДТ пролечены 35 больных (11 чел. - злокачественными ОП ЖКТ: кардиоэзофагиальный зоны – 5, желудка - 5, прямой кишки – 1). Во всех случаях ВпФДТ применялась в комбинации с другими методами (хирургическим, химиотерапией, облучением). Сеансы эндоскопически-ассистированной ВпФДТ опухоли выполнялись с интервалом в 1 неделю (использован радахлорин - фотосенсибилизатор хлоринового ряда).

Результаты и их обсуждения. В плане профилактики кровотечений у пациентов из неоперабельных опухолей ЖКТ получены обнадёживающие результаты. Это подтверждается: отсутствием кровотечения из опухоли во всех наблюдениях (при ранее доказанных случаях сангвинации из неоплазии); уменьшения опухолевой массы с появлением возможности беспрепятственного пассажа химуса естественным путем по ЖКТ, что при сочетании с парентеральным питанием, обеспечило нутриционную поддержку пациентов с коррекцией гомеостатической несостоятельности. Последние у больных с сопутствующими заболеваниями (ишемическая болезнь сердца, гипертоническая болезнь, сахарный диабет и др.) позволило существенно улучшить качество их жизни.

Все пациенты выписаны из стационара. Результаты наблюдения за ними: в 7 случаях - больные прожили больше 1 года, 4 чел. - от 0,5 - 1 года и 1 пациент - менее 6 месяцев. Кро-

вотечений из опухоли после проведения ВпФДТ не отмечено ни в одном случае, что ранее констатировалось по данным анамнеза.
Заключение. Представленные данные позволяют считать, что в плане профилактически таких осложнений запущенных опухолевых процессов ЖКТ как его стенозирование, кровотечений из неоплазий и их перфораций, использование паллиативной ВпФДТ под эндоскопическим контролем себя оправдывает.

Список литературы:

1. Агарков А.И. Медико-социальные аспекты онкологической заболеваемости населения промышленно развитого региона и пути ее профилактики в современных условиях: автореф. дис. канд. мед. наук / А.И. Агарков.-Воронеж, 2014. - 25 с.
2. Злокачественные новообразования в России в 2016 году (заболеваемость и смертность) / под ред. А. Д. Каприна, В. В. Старинского, Г. В. Петровой. -Москва, 2018. - 90 с.
3. Злокачественные новообразования в России: обзор статистической информации за 1993-2013 гг. / Г. В. Петрова [и др.]. - Москва, 2015. - 355 с.
4. Кравец Б. Б. Идентификация территории риска по онкологическим ситуациям / Б. Б. Кравец // Организационные и лечебно-диагностические технологии в противораковой борьбе: сб. науч. ст. / под ред. И. Э. Есауленко, Б. Б. Кравец, И. П. Мошурова. - Воронеж: Научная книга, 2014. - 66 с.
5. Bozkulak O., Wong S., Luna M., Ferrario A., Rucker N. Multiple components of photodynamic therapy // Photochem. Photobiol. — 2007. -Vol.83, N°6.-P. 1029-1033.

ИНТРАОПЕРАЦИОННАЯ ФОТОДИНАМИЧЕСКАЯ ТЕРАПИЯ С ХЛОРИНОМ Е6 В КОМБИНИРОВАННОМ ЛЕЧЕНИИ МЕСТНО-РАСПРОСТРАНЕННЫХ САРКОМ МЯГКИХ ТКАНЕЙ

Ярославцева-Исаева Е.В., Зубарев А.Л., Курильчик А.А., Каплан М.А., Иванов В.Е., Стародубцев А.Л., Капинус В.Н., Спиченкова И.С.

Медицинский радиологический научный центр имени А.Ф. Цыба - филиал ФГБУ «Национальный медицинский исследовательский центр радиологии» Минздрава России
Email.авторов:
elena.yaris@gmail.com, dr-alzubarev@yandex.ru

Актуальность: хирургическое лечение сарком мягких тканей (СМТ) в самостоятельном режиме, несмотря на совершенствование техники операций, не позволяет в настоящее время обеспечить высокие показатели безрецидивной выживаемости, особенно при местно-распространённых опухолях и высокой степени злокачественности. Высокая частота локального рецидивирования - до 20% при лечении первичных опухолей и до 50% при лечении рецидивных опухолей, высокая частота отдалённого метастазирования; отсутствие чётких стандартов применения лучевой терапии и локальной гипертермии, отсутствие стратификации по морфологии, определяют актуальность, и заставляет искать новые методики комбинированной терапии. Одним из направлений повышения эффективности лечения может стать интраоперационная фотодинамическая терапия (иФДТ)

Цель: разработать и оценить эффективность иФДТ с фотосенсибилизатором (ФС) хлорин Е6 в комбинированном лечении местно-распространенных сарком мягких тканей.

Материалы и методы: в период с марта с 2018 г. по март 2020 гг. проведено лечение 33 пациентам СМТ (18 женщин, 15 мужчин), в возрасте от 20 до 82 лет. Распределение пациентов по клиническим стадиям: I – 10; II – 7; III – 15; IV – 1 пациент. Гистологические формы СМТ: липосаркомы-14, недифференцированные саркомы-7, фибросаркомы-5, злокачественная опухоль из оболочек периферических нервов-3, синовиальная саркома-2, хондросаркома-1, лейомиосаркома-1. Первичные новообразования выявлены у 17, рецидивные у 16 больных. Пациентам СМТ низкой степени злокачественности (G1) T2-3N0M0 (n=11) и 11-ти больным с выраженными сопутствующими

заболеваниями и возрастом старше 75 лет с СМТ высокой степени злокачественности (G2,3), T2-3N0M0 проводили только хирургическое лечение с иФДТ. Еще 11-ти пациентам с высокозлокачественными (G2,3) СМТ (n=11) проводили комбинированное лечение: хирургическое лечение с иФДТ и 6 курсов ПХТ по схеме HD-AI или MAID; предоперационная лучевая терапия и/или локальной гипертермией. В работе использовали ФС хлорин Е6 фотолон в дозе 0,8-1,7мг/кг, вводили внутривенно за 3-4 часа до операции. Сразу после хирургического этапа проводили облучение ложа опухоли с использованием лазерного полупроводникового аппарата (662нм) и световода с микролинзой. Мощность на выходе световода - 1,5-2,5Вт, световая доза - 80Дж/см^2 для первичных и 100Дж/см^2 для рецидивных опухолей, поля от 3 до 5,5см с перекрытием на 30%. Пациенты соблюдали световой режим 3суток.

Результаты: сразу после сеанса иФДТ видимых изменений в ложе опухоли не отмечали. Побочных реакций и осложнений после введения ФС не выявлено. При использованных дозах лазерного облучения увеличение сроков заживления операционной раны не выявлено. У 20 пациентов наблюдалась незначительная гиперемия и отечность кожи вокруг послеоперационной раны, которые купировались самостоятельно и не требовали применения лекарственных препаратов. На сроках наблюдения от 1 до 22мес все пациенты живы, локальный рецидив выявлен у 1 пациентки.

Выводы: интраоперационная ФДТ с ФС хлорин Е6 в дозе 0,8-1,7мг/кг, в световых дозах до 100Дж/см^2 безопасный метод в комбинированном лечении местно-распространенных сарком мягких тканей с хорошими непосредственными результатами.

ПРОТИВООПУХОЛЕВАЯ ЭФФЕКТИВНОСТЬ БРАХИТЕРАПИИ В КОМБИНАЦИИ С ФОТОСЕНСИБИЛИЗАТОРОМ ХЛОРИНОВОГО РЯДА В ЭКСПЕРИМЕНТЕ НА ОПУХОЛЕВОЙ МОДЕЛИ ЛИМФОСАРКОМЫ ПЛИССА

Церковский Д.А.[1], Протопович Е.Л.[1], Козловский Д.И.[1], Суслова В.А.[1], Адаменко Н.Д.[2]

1 – Республиканский научно-практический центр онкологии и медицинской радиологии им. Н.Н. Александрова, Министерство здравоохранения Республики Беларусь, аг. Лесной, Республика Беларусь, 223040
2 – Витебский государственный университет им. П.М. Машерова, Министерство образования Республики Беларусь, г. Витебск, Республика Беларусь, 210038
Контактная информация: Церковский Д.А., tzerkovsky@mail.ru, +375(017)3899536

ANTITUMER EFFICIENCY OF BRACHITERAPY IN COMBINATION WITH A CHLORIN-BASED PHOTOSENSIBILIZER IN AN EXPERIMENT ON THE LYMPHOSARCOMA PLISSA

Cerkovskij D.A.[1], Protopovich E.L.[1], Kozlovskij D.I.[1], Suslova V.A.[1], Adamenko N.D.[2]

1 – N.N. Alexandrov National Cancer Center of Belarus, Ministry of health of the Republic of Belarus, Lesnoy, Republic Belarus, 223040
2 – Vitebsk State University named after P.M. Masherov, Ministry of Education of the Republic of Belarus, Vitebsk, Republic Belarus, 210038
Contact information: Cerkovskij D.A., tzerkovsky@mail.ru, +375(017)3899536

Ключевые слова: брахитерапия, фотосенсибилизатор, экспериментальное исследование.

Key words: brachytherapy, photosensitizer, experimental study.

Актуальность. Лучевая терапия является

одним из ключевых методов лечения злокачественных новообразований. Актуальным направлением исследований является изучение путей повышения ее противоопухолевой эффективности.

Цель исследования: изучить противоопухолевую эффективность брахитерапии в комбинации с фотосенсибилизатором (ФС) хлоринового ряда в эксперименте на лабораторных животных с перевивной опухолью.

Методы исследования. Работа выполнена на 25 белых беспородных крысах обоего пола. В качестве опухолевой модели использовали лимфосаркому Плисса, перевитую подкожно. ФС хлоринового ряда (РУП «Белмедпрепараты», Беларусь) вводился внутривенно капельно в дозе 2,5 мг/кг. Сеанс брахитерапии (БТ) проводили через 2,5-3 часа после введения ФС с использованием аппарата «microSelectron HDR V3 Digital» («Nucletron», Нидерланды) с источником излучения 192-Ir в разовых очаговых дозах (РОД) 5 и 10 Гр. Все лабораторные животные были подразделены на 5 групп по 5 особей в каждой: интактный контроль, БТ РОД 5 Гр, БТ РОД 10 Гр, ФС + БТ РОД 5Гр, ФС + БТ РОД 10 Гр. Критериями оценки противоопухолевой эффективности были показатели динамики роста перевивных опухолей: (V ср.), коэффициент торможения роста опухолей (%) и частота полных регрессий (%).

Результаты. V ср. в группах составил 26,31±5,81; 22,45±6,97; 18,99±4,86; 10,75±5,18 и 28,06±2,85 см3, соответственно (p>0,05). Коэффициент ТРО в опытных группах составил 14,67; 27,82; 59,14 и -6,65%, соответственно. Частота полных регрессий опухолей через 60 суток после начала эксперимента составила 0, 20, 20, 60 и 20%, соответственно.

Выводы. Оптимальной схемой лечения с наиболее эффективными показателями V ср. (10,75±5,18 см3), коэффициента ТРО (59,14%), а также частоты полных регрессий (60%), является предварительное внутривенное введение ФС хлоринового ряда в дозе 2,5 мг/кг с последующим через 2,5-3 часа воздействием ионизирующим излучением в РОД 5 Гр. Полученные данные свидетельствуют о тенденции к увеличению противоопухолевой эффективности комбинированного применения ФС и брахитерапии, а также о перспективности дальнейших исследований радиосенсибилизирующих свойств фотосенсибилизирующих агентов.

Работа выполнена при финансовой поддержке БРФФИ НАН Беларуси (грант № М19М-137).

ПРОТИВООПУХОЛЕВАЯ ЭФФЕКТИВНОСТЬ УЛЬТРАЗВУКОВОЙ ТЕРАПИИ В КОМБИНАЦИИ С ФОТОСЕНСИБИЛИЗАТОРОМ ХЛОРИНОВОГО РЯДА НА ОПУХОЛЕВОЙ МОДЕЛИ АЛЬВЕОЛЯРНОГО РАКА ПЕЧЕНИ РС1

Церковский Д.А.[1], Протопович Е.Л.[1], Адаменко Н.Д.[2]

1 – Республиканский научно-практический центр онкологии и медицинской радиологии им. Н.Н. Александрова, Министерство здравоохранения Республики Беларусь, аг. Лесной, Республика Беларусь, 223040
2 – Витебский государственный университет им. П.М. Машерова, Министерство образования Республики Беларусь, г. Витебск, Республика Беларусь, 210038
Контактная информация: Церковский Д.А., tzerkovsky@mail.ru, +375(017)3899536

ANTITUMER EFFICIENCY OF ULTASOUND RHERAPY IN COMBINATION WITH A CHLORIN-BASED PHOTOSENSIBILIZER IN AN EXPERIMENT ON THE ALVEOLAR LIVER CANCER RS1

Cerkovskij D.A.[1], Protopovich E.L.[1], Adamenko N.D.2

1 – N.N. Alexandrov National Cancer Center of Belarus, Ministry of health of the Republic of Belarus, Lesnoy, Republic Belarus, 223040
2 – Vitebsk State University named after P.M. Masherov, Ministry of Education of the Republic of Belarus, Vitebsk, Republic Belarus, 210038

Contact information: Cerkovskij D.A.,
tzerkovsky@mail.ru, +375(017)3899536

Ключевые слова: ультразвук, фотосенсибилизатор, экспериментальное исследование.
Key words: ultrasound, photosensitizer, experimental study.

Актуальность. Общеизвестно, что фотосенсибилизаторы применяют при проведении фотодинамической терапии, активируя их лазерным излучением с определенной длинной волны. Актуальным направлением исследований является изучение возможностей активации фотосенсибилизирующих агентов с помощью других физических факторов, в частности, ультразвуком (сонодинамическая терапия).

Цель исследования: изучить противоопухолевую эффективность ультразвукового излучения в комбинации с фотосенсибилизатором (ФС) хлоринового ряда в эксперименте на лабораторных животных с перевивной опухолью.

Методы исследования. Работа выполнена на 25 белых беспородных крысах обоего пола. В качестве опухолевой модели использовали альвеолярный рак печени РС1 , перевитую подкожно. ФС хлоринового ряда (РУП «Белмедпрепараты», Беларусь) вводился внутривенно капельно в дозе 2,5 мг/кг. Локальное ультразвуковое воздействие осуществляли через 3,5-4 часа после введения ФС однократно с помощью аппарата для ультразвуковой терапии «Phyaction U» (Gymna Yniphy, Бельгия) с частотой импульсов 1,04 и 3 МГц, интенсивностью импульсов 2 Вт/см2 и продолжительностью 10 минут в непрерывном режиме после обработки поверхности экспериментальной опухоли специальным гелем. Все лабораторные животные были подразделены на 5 групп по 5 особей в каждой: интактный контроль; ультразвук 1,04 МГц; ультразвук 3 МГц; ФС + ультразвук 1,04 МГц, ФС + ультразвук 3 МГц. Критериями оценки противоопухолевой эффективности были показатели динамики роста перевивных опухолей: (V ср.), коэффициент торможения роста опухолей (%) и частота полных регрессий (%).

Результаты. V ср. в группах составил 23,29±5,11; 6,22±2,22; 11,78±4,57; 6,38±2,57 и 13,07±3,53 см3, соответственно (p–0,05); комбинированное применение ФС и ультразвука статистически значимо не приводило к торможению роста экспериментальных опухолей по сравнению с ультразвуком в монорежиме при использовании различных частот излучения. (p>0,05). Коэффициент ТРО в опытных группах составил 73,25; 49,42; 72,60 и 43,92%, соответственно. Тем не менее, полные регрессии опухолей через 60 суток после начала эксперимента отмечены только в группе «ФС + ультразвук 1,04 МГц» (40%).

Выводы. Полученные данные свидетельствуют об противоопухолевой эффективности как ультразвукового излучения в монорежиме, так и комбинированного применения ФС и ультразвука, а также о перспективности и необходимости дальнейших исследований соносенсибилизирующих свойств фотосенсибилизирующих агентов с целью оптимизации параметров и режимов воздействий.

Работа выполнена при финансовой поддержке БРФФИ НАН Беларуси (грант № М19М-137).

КОНТАКТНАЯ ФОТОДИНАМИЧЕСКАЯ ТЕРАПИЯ ВНУТРИКОЖНЫХ МЕТАСТАЗОВ ДИССЕМИНИРОВАННОЙ МЕЛАНОМЫ КОЖИ С ХЛОРИНОМ Е6

Боргуль О.В, Каплан М.А.
Ярославцева-Исаева Е.В., Капинус В.Н.
Спиченкова И.С.

Медицинский радиологический научный центр имени А.Ф. Цыба - филиал ФГБУ «Национальный медицинский исследовательский центр радиологии» Минздрава России
Email.авторов: olborgul@rambler.ru

Ключевые слова: внутрикожные метастазы, фотодинамическая терапия.

Актуальность: в настоящее время остается нерешенной проблема лечения диссеминированных форм меланомы кожи, что являет-

ся предпосылкой для продолжения научных исследований в этой области.

Цель исследования: оценка эффективности контактной методики фотодинамической терапии (ФДТ) внутрикожных метастазов диссеминированной меланомы кожи.

Материалы и методы: лечение провели 53 (99 очагов) больным с внутрикожными метастазами меланомы. Сеанс ФДТ проводили через 3 ч после внутривенного введения ФС хлорин Е6 - фотолон в дозах 1,0-1,5 мг/кг на лазерном полупроводниковом аппарате (662 нм), использовали дозу лазерного облучения 150-300 Дж/см^2, плотность мощности – от 0,3 - 0,5 Вт/см^2, суммарная доза на очаг 900-1800Дж. С целью оптимизации доставки лазерного излучения применяли контактное облучение очагов линзами диаметром 0,5 - 1,0см, несколькими полями, с перекрытием соседних на 3-4 мм и захватом окружающих тканей на 0,5-1,0 см.

Результаты: после проведения сеанса контактной ФДТ во всех очагах отмечали признаки фотохимических реакций: изменение окраски опухоли, точечные геморрагии, отек и гиперемия окружающих тканей. В дальнейшем в зоне облучения формировался струп, который отторгался через 4-6 недель. Через 2 месяца после проведения контактной ФДТ полная регрессия достигнута в 27,5%, частичная регрессия – 33,8% случаев. Частота объективных ответов (сумма полных и частичных ответов) составила 61,3%. Стабилизация очага длительностью более 6-8 недель зарегистрирована еще в 36,3% случаев. Таким образом, лечебный эффект (ПР+ЧР+Ст) был достигнут в 97,6% наблюдений. Сроки наблюдения за больными составляли от 3 до 23 месяцев. Медиана времени до прогрессирования с метастазами в кожу (появление новых очагов в местах, где не проводилась ФДТ) составила 2,2±0,4 месяца, а до прогрессирования с метастазами в висцеральные органы – 5,7±1,1 месяца. Причем лечебный эффект (полная регрессия) в отношении метастатических образований в коже после проведения очаговой ФДТ у всех больных сохранялся. Медиана продолжительности лечебного эффекта в исследуемой группе больных составила 5,1±0,7 месяца.

Выводы: методика контактной ФДТ внутрикожных метастазов диссеминированной меланомы хороший паллиативный метод, улучшающих качество жизни пациентов, с лечебным эффектом в 97,6% случаев.

ФОТОДИНАМИЧЕСКОЙ ТЕРАПИИ ПРЕИНВАЗИВНОГО РАКА ШЕЙКИ МАТКИ.

Иванова Виктория Александровна
ФГБУ «Национальный медицинский центр онкологии» Минздрава России
Никитина Вера Петровна.
ФГБУ «Национальный медицинский центр онкологии» Минздрава России
Женило Оксана Евгеньевна.
ФГБУ «Национальный медицинский центр онкологии» Минздрава России;
zhenilo_mihail@mail.ru
Вереникина Екатерина Владимировна.
ФГБУ «Национальный медицинский центр онкологии» Минздрава России

Актуальность: Фотодинамическая терапия (ФДТ) –это эффективный метод лечения рака различных локализаций, примененме которого обеспечивает максимальное сохранение жизнеспособности окружающих опухоль здоровых тканей.

Цель: изучить эффективность ФДТ при лечении преинвизивного рака шейки матки.

Материалы и методы: В основу исследований положен анализ результатов ФДТ у 60 больных преинвазивным раком шейки матки от 20 до 53 лет, которые были разделены на две группы в зависимости от типа зоны трансформации и локализации процесса: на эктоцервиксе (I-II типа) - 34 больных (1 группа), на эндоцервиксе (III типа) -26 больная (2 группа). Диагноз у всех пациенток верифицирован при гистоисследовании биоптата. У 48 (80 %) женщин установлена инфицированность высокоонкогенными генотипами ВПЧ (16, 18, 31, 33, 35, 45, 56). Идентификация ВПЧ выполнялась методом полимеразной цепной реакции

(ПЦР). Всем пациенткам проводили сеансы ФДТ с использованием полупроводникового лазера «Латус» мощностью до 3 Вт., световод диффузионного типа с рассеивающим диффузором однократного применения для облучения эктоцервикса и световод диффузионного типа с цилиндрическим диффузором однократного применения при локализации процесса в цервикальном канале. В качестве фотосенсибилизатора применяли препараты «Фотодитазин» и «Фотолон». Эффективность терапии оценивалась методом расширенной кольпоскопии перед очередным сеансом. Критериями эффективности являлись нормализация кольпоскопической картины, отсутствие атипических клеток, элиминация возбудителя по данным ПЦР-теста. Для восстановления нормального пласта многослойного плоского эпителия требовалось от 4 до 8 процедур.

Результаты. По данным цитологического исследования, проведенного через 3 месяца после ФДТ в 1-ой группе больных нормальная цитограмма была у 82% больных, во 2-ой группе – у 86% больных. После ПЦР теста на ВПЧ через 3 месяца положительная реакция была у 10,1%. Через 6 и 12 месяцев после ФДТ отрицательных изменений в цитограмме не выявлено в обеих группах. Повторное выявление ДНК ВПЧ отмечено у 2,4% первой, и у 3,1% больных второй группы. Отличий в эффективности эффективности ФДТ в зависимости от применяемого фотосенсибилизатора отмечено не было. Максимальный срок наблюдения составляет 4,6 года.

Выводы. ФДТ является альтернативным методом лечения предопухолевой и начальной опухолевой патологии шейки матки с сохранением анатомической и функциональной целостности органа, что немаловажно у женщин в реализации репродуктивной функции. Полученные результаты позволяют рекомендовать использование ФДТ при лечении преинвазивного рака шейки матки.

КОНЬЮГАТЫ НАФТАЛОИМИДНЫХ КРАСИТЕЛЕЙ И БАКТЕРИОХЛОРИНА – КАК ТЕРАНОСТИКИ ДЛЯ ФЛУОРЕСЦЕНТНОЙ ДИАГНОСТИКИ И ФОТОДИНАМИЧЕСКОЙ ТЕРАПИИ ЗЛОКАЧЕСТВЕННЫХ НОВООБРАЗОВАНИЙ

Морозова Н.Б.[1], Плютинская А.Д.[1], Плотникова Е.А.[1], Панкратов А.А.[1], Захарко М.А.[2], Панченко П.А.[2], Федорова О.А.[2], Притьмов Д.А.[3], Миронов А.Ф.[3], Грин М.А.[3]
n.b.morozova@yandex.ru, 8 (905) 585-62-73

[1]МНИОИ им. П.А. Герцена - филиал ФГБУ «НМИЦ радиологии» Минздрава России, Российская Федерация, 125284, Москва, 2-ой Боткинский проезд, д. 3
[2]ФГБУН ИНЭОС им. А.Н. Несмеянова РАН, Российская Федерация, 119334, Москва, ул. Вавилова, д. 28
[3]ИТХТ им. М.В. Ломоносова, МИРЭА – Российский технологический университет, Российская Федерация, 119454, Москва, пр. Вернадского, д. 86

Тераностики, нафталоимидные красители, бактериохлорин, фотодинамическая терапия, флуоресцентная диагностика

CONJUGATES OF NAPHTHALIMIDE DYES AND BACTERIOCHLORIN AS TERANOSTICS FOR FLUORESCENCE DIAGNOSTICS AND PHOTODYNAMIC THERAPY OF MALIGNANCIES

Natalia B. Morozova[1], Anna D. Plyutinskaya[1], Ekaterina A. Plotnikova[1], Andrey A. Pankratov[1], Marina A. Zaharko[2], Pavel A. Panchenko[2], Olga A. Fedorova[2], Dmitriy Prit'mov[3], Andrey F. Mironov[3], Michael A. Grin[3]
n.b.morozova@yandex.ru, 8 (905) 585-62-73

[1]Moscow Hertsen Research Institute of Oncology - branch of National Medical Radiology Research Center (MHRIO- branch of NMRRC), 3, 2nd Botkinskiy Passage, Moscow, 125284 Russia
[2]A.N.Nesmeyanov Institute of Organoelement Compounds of Russian Academy of Sciences (INEOS RAS), 28 Vavilov St, V-334 Moscow, 119991, GSP-1, Russia
[3]Lomonosov Moscow State University of Fine Chemical Technologies, 86, Vernadskiy Av, Moscow, 119454 Russia

Keywords
Teranostics, naphthalimide dyes, bacteriochlorin, photodynamic therapy, fluorescence diagnostics

Актуальность
Разработка новых методов, включающих в себя одновременно диагностику и лечение злокачественных новообразований, является на сегодняшний день актуальной задачей.

Цель
Целью настоящего исследования являлось изучение in vivo специфической активности тераностиков на основе коньюгатов нафталоимидных красителей и бактериохлорина, предназначенных для флуоресцентной диагностики (ФД) и фотодинамической терапии (ФДТ) опухолей.

Материалы и методы
В качестве тераностиков исследовали коньюгаты нафталоимидных красителей и фотосенсибилизатора (ФС) – пропаргила (ПК1, ПК2, ПК3). При возбуждении светом с длиной волны, соответствующей максимуму поглощения красителя (в области 350 – 550 нм), в молекуле коньюгата происходит перенос энергии с красителя на пропаргил, что увеличивает интенсивность его флуоресценции в 11 – 18 раз. При наличии высокой флуоресценции и флуоресцентной контрастности появляется возможность использовать исследуемые коньюгаты в качестве ФС не только для ФДТ, но и для ФД злокачественных новообразований. В работе оценили распределение ФС в опухолевой и окружающей опухоль ткани, флуоресцентную контрастность, фотоиндуцированную противоопухолевую активность у мышей с саркомой S37 (объем опухоли 204 ± 23 мм^3), а также элементы фармакокинетики у интактных мышей. Для изучения биораспределения и фармакокинетики использовали контактный метод локальной флуоресцентной спектроскопии (ЛЭСА-1, БИОСПЕК, Россия). В качестве источника излучения для проведения ФДТ применяли галогеновую лампу АТО-1-150 (Россия) со стеклянными фильтрами: КС-19 (695 - 2500 нм), в который попадает первый пик поглощения пропаргила (752 нм), и СЗС-21 (350 - 550 нм), в который попадает второй пик поглощения пропаргила (520 нм) и пики поглощения нафталоимидных красителей: К1 (420 нм), К2 (460 нм), К3 (490 нм). Рассчитывали флуоресцентную контрастность как соотношение нормированной флуоресценции (ФН) в опухолевой и окружающей ткани. Противоопухолевую активность оценивали по числу полных ремиссий (ЧПР) в группе (в %) на 90 сутки после лечения.

Результаты
Все коньюгаты (ПК1, ПК2, ПК3) и пропаргил (П) быстро накапливались в опухолевой ткани саркомы S37, достигая максимальных значений через 1 час после введения. Коньюгаты в течение 2-х суток аккумулировались в опухолевой ткани в отличие от пропаргила, который через сутки уже не регистрировался. Максимальная флуоресцентная контрастность относительно кожи - 12,29 отн. ед. выявлена для коньюгата ПК1 через 1 час после его внутривенного введения. Для коньюгата ПК2 в этот же срок ФК была ниже (7,27 отн. ед.), а для коньюгата ПК3 и пропаргила - су-

щественно ниже (2,15 и 1,53 отн. ед., соответственно). При использовании терапевтических режимов проведения ФДТ (доза ФС 5,0 мг/кг (рассчитанная по пропаргилу), плотность мощности 150 мВт/см^2, плотность энергии 300 Дж/см^2, интервал между введением и облучением 1 час) все коньюгаты обладали высокой противоопухолевой активностью в отношении саркомы мыши S-37. При облучении с использованием фильтра КС-19 эффективность коньюгатов и пропаргила не имела отличий (ЧПР достигало 20%). При использовании фильтра СЗС-21 эффективность всех коньюгатов в отличие от пропаргила возрастала, наиболее высокой противоопухолевой активностью обладали два коньюгата ПК1 и ПК2 (ЧПР достигало 60%). В сыворотке крови интактных животных все коньюгаты и пропаргил регистрировались в течение суток после внутривенного введения, однако через 15 минут ФН коньюгатов была выше, чем пропаргила на 40 – 60 %.

Заключение

При изучении флуоресцентной контрастности, противоопухолевой активности ФДТ и элементов фармакокинетики выявлен наиболее перспективный для дальнейших исследований коньюгат: метиловый эфир пропаргил- бактериохлорина е6 + диметокси-стерилнафталимид – (ПК1), который предлагается использовать в качестве тераностика для ФД и ФДТ злокачественных новообразований.

ДЕЙСТВИЕ ФОТОДИНАМИЧЕСКОЙ ТЕРАПИИ С ФОТОСЕНСИБИЛИЗАТОРОМ ДИМЕТИЛОВЫЙ ЭФИР ХЛОРИНА Е6 НА САРКОМУ М-1 КРЫС

Абрамова О.Б., Каплан М.А., Южаков В.В., Дрожжина В.В., Чурикова Т.П., Береговская Е.А., Бандурко Л.Н., Яковлева Н.Д., Севанькаева Л.Е, Цыганова М.Г.

Медицинский Радиологический Научный Центр им. А.Ф. Цыба – филиал Федерального Государственного Бюджетного Учреждения «Национальный Медицинский Исследовательский Центр радиологии» Минздрава России, Обнинск, 249036, Калужская обл., Королева, 4
Контакты. e-mail: olyabramova@gmail.com; моб. тел. 8 910 510 08 62

Ключевые слова: саркома, фотосенсибилизатор, динамика накопления, фотодинамическая терапия, регрессия опухоли, патоморфология, мутантный белок р53.

Цель работы изучение динамики накопления фотосенсибилизатора (ФС) в опухоли и здоровой ткани бедра и эффективности фотодинамической терапии (ФДТ) положительной по мутантному гену р53 саркомы М-1 с введением диметилового эфира хлорина е6 (ДМЭ Хе6). В основе ФДТ лежит усиление цитотоксичности ФС, под действием излучения оптического диапазона, что в присутствии кислорода тканей приводит к развитию фотохимической реакции, разрушающей опухолевые клетки. ФДТ - опосредованным иммунным ответом является повреждение повреждение клеточных мембран, сосудов опухоли, окклюзия сосудов, нарушение кровоснабжения и геморрагический некроз опухоли. Одну из ключевых ролей в механизме программируемой гибели клеток играет нормальный – «дикий» (wait, wt) ген-онкосупрессор р53. Поиск новых фотоактивных препаратов является приоритетной задачей. ФС ДМЭ Хе6 - производное 13(1)-n-{2-[n-(клозо-монокарбадодекаборан-1-ил)-метил]аминоэтил}амид-15(2),17(3) в

комплексе с поливинилпирролидоном (ПВП). Производство Республика Беларусь, разработан профессором В.П. Зориным. ДМЭ Хе6 это ФС с определенным направленным действием для которого характерны высокие скорости накопления в компонентах кровеносной системы и максимальная эффективность фотоиндуцированного повреждения клеток крови и васкулярной системы.

Материалы и методы. Работа выполнена (с соблюдением Международных рекомендаций по проведению медико-биологических исследований) на 67 беспородных крысах. В качестве экспериментальной модели использовали саркому М-1, которую перевивали под кожу в область бедра в виде кусочков опухоли донора. Фармакодинамику ФС в опухоли и здоровой ткани бедра изучали методом лазерной спектрометрии с помощью установки ЛЭСА-01-Биоспек. Уровень концентрации ФС оценивали по интенсивности флуоресценции, селективность определяли по индексу контрастности (опухоль/здоровая ткань). Лазерный аппарат «Аткус-2» с длиной волны излучения 662±1 нм служил источником лазерного воздействия. Исследование проведено на 4-х опытных группах с интраперитонеальным введением ФС в дозах – 0,75; 1,25; 2,5 и 5,0 мг/кг, параметры лазерного излучения – плотность энергии Е=150 Дж/см2; плотность мощности Ps=0,25 Вт/см2. Контролем служили животные-опухоленосители без воздействия. Объемы опухолей измеряли до проведения терапии (V0) и до 21 суток (Vt) после ФДТ. Оценку ответа неоплазмы на ФДТ проводили используя: коэффициент абсолютного прироста опухоли (К); торможение роста опухоли (ТРО, %); процент животных с полной регрессией (ПР); увеличение продолжительности жизни (УПЖ, %) относительно контрольных особей; критерий излеченности - отсутствие признаков рецидивирования опухоли в течение 90 суток после терапии; для гистологического исследования часть животных выводили из опыта на 21 сутки после ФДТ. Исследуемые ткани фиксировали в жидкости Буэна. После стандартной гистологический проводки фрагменты опухолей и тканей в зоне лазерного воздействия заключали в парафиновую среду «Гистомикс». После депарафинирования окрашивали гематоксилином и эозином (БиоВитрум). Гистологические срезы изучали под микроскопом Leica DM 1000 с микрофотосъемкой на цифровую камеру Leica ICC50 HD. Сканированные изображения препаратов получали на цифровом сканере «Nikon Super Coolscan 8000 ED».

Статистическую обработку результатов для независимых групп выполняли с использованием программ Statistica 6.0. Описательная статистика представлена в виде среднего арифметического и стандартной ошибки среднего (M±m). Для оценки уровня значимости межгрупповых различий использовали U-критерий Манна–Уитни при $p<0,05$.

Результаты исследования. На основании динамики накопления ФС было определено оптимальное время проведения лазерного облучения (через 2 часа после введения ФС). Ингибирующий эффект ФДТ увеличивался с увеличением дозы ФС. ПР опухоли у 100% животных после терапии наблюдалась с дозами ДМЭ Хе6 2,5 и 5,0 мг/кг (Е=150 Дж/см2, Ps=0,25 Вт/см2). В зонах лазерного воздействия выживших опухолевых клеток с экспрессией мутантного белка р53 не обнаружено.

Заключение. Результаты проведенных комплексных исследований показали, что ФС ДМЭ Хе6 обладает высокой противоопухолевой активностью in vivo для ФДТ положительной по мутантному гену р53 соединительнотканной опухоли.

ДЕЙСТВИЕ ФОТОДИНАМИЧЕСКОЙ ТЕРАПИИ С ФОТОСЕНСИБИЛИЗАТОРОМ ФОТОРАН Е6 НА КАРЦИНОМУ ЭРЛИХА МЫШЕЙ

Абрамова О.Б., Каплан М.А., Южаков В.В., Дрожжина В.В., Бандурко Л.Н., Яковлева Н.Д., Чурикова Т.П., Береговская Е.А., Цыганова М.Г., Севанькаева Л.Е.

Медицинский Радиологический Научный Центр им. А.Ф. Цыба – филиал Федерального Государственного Бюджетного Учреждения «Национальный Медицинский Исследовательский Центр радиологии» Минздрава России, Обнинск, 249036, Калужская обл., Королева, 4
Контакт: e-mail: olyabramova@gmail.com, моб. тел. 8 910 510 08 62

Ключевые слова: фотодинамическая терапия, фармакокинетика, фотосенсибилизатор, карцинома Эрлиха, патоморфология, девитализация опухолевых клеток.

Целью исследования являлось изучение динамики накопления Фоторана Е6 в опухоли и здоровой ткани и эффективности ФДТ на параметры регрессии и морфологические характеристики перевиваемой опухоли карцинома Эрлиха.

В основе механизма фотодинамической терапии (ФДТ), метода лечения онкологических больных, лежит способность фотосенсибилизатора (ФС) избирательно накапливаться в опухоли и при последующем воздействии лазерным излучением определенной длины волны на сенсибилизированные ткани вызывать образование синглетного кислорода и других высокоактивных цитотоксических агентов, оказывающих деструктивное действие на злокачественные клетки. Важную роль в элиминации опухоли играет также нарушение кровоснабжения паренхимы опухолей за счет разрушения сосудов. В работе использовали новый отечественный препарат Фоторан Е6 (область спектра 650-670 нм), содержащий трисмеглуминовую соль хлорина е6 в комплексе с поливинилпирролидоном (ПВП).

Материалы и методы. Работа выполнена (с соблюдением международных рекомендаций по проведению исследований с использованием лабораторных животных) на самках беспородных мышей с имплантированной подкожно в область бедра асцитической жидкостью от мышей-доноров, для воспроизведения солидной опухоли. Динамику накопления ФС в опухоли и здоровой ткани изучали с помощью спектрофлуоресцентного метода на комплексе ЛЭСА-01 «Биоспек». Определение концентрации и динамики содержания в опухоли и здоровой ткани in vivo необходимо для установления оптимального времени между введением препарата и облучением. Уровень концентрации ФС оценивали по интенсивности флуоресценции в условных единицах (у. ед.), селективность определяли по индексу контрастности (опухоль/здоровая ткань). Для лазерного облучения использовали аппарат «Аткус-2» (–662 нм) с плотностью энергии лазерного излучения (Е) – 100 и 150 Дж/см^2 и плотностью мощности (Ps) – 0,25, 0,48 и 1,02 Вт/см^2. Экспериментальные исследования выполнялись на четырех опытных группах животных с одинаковой дозой ФС – 5,0 мг/кг с интраперитонеальном введением. Опухоли животных контрольной группы не подвергались воздействиям. Объемы злокачественных новообразований измеряли до проведения терапии (V0) и до 21 суток (Vt) после ФДТ. Для гистологического изучения животных выводили из опыта через 21 сутки после ФДТ. Исследуемые ткани фиксировали в жидкости Буэна. После стандартной гистологической проводки фрагменты опухолей и тканей в зоне лазерного воздействия заключали в «Гистомикс». Для морфологических исследований срезы толщиной 5 мкм после депарафинирования окрашивали гематоксилином и эозином и изучали под микроскопом Leica DM 1000 с микрофотосъемкой на цифровую камеру Leica ICC50 HD. Для оценки противоопухолевой эффективности ФДТ использовали процент животных в группе с полной регрессией опухоли и оценку девита-

лизации опухолевых клеток путем гистологического исследования.

Статистическую обработку результатов для независимых групп выполняли с помощью программ Statistica 6.0. Параметры описательной статистики представлены в виде среднего арифметического и стандартной ошибки среднего (M±m). Для оценки уровня значимости межгрупповых различий использовали U-критерий Манна–Уитни при $p<0,05$.

Результаты исследования. При исследовании фармакодинамики накопления ФС отчетливо регистрировалось постепенное увеличение его содержания в опухоли при статистически значимом различии с исходными значениями собственной флуоресценции биологических тканей ($p<0,010-0,001$). Лазерное облучение проводили на максимальном индексе контрастности опухоль/здоровая ткань через 1,5 часа после введения ФС. В опытной группе с E – 150 Дж/см^2 и Ps – 0,48 Вт/см^2 лазерного излучения до 21 суток после ФДТ полная регрессия опухоли отмечена у 100% животных. При патоморфологическом исследовании выживших опухолевых клеток не обнаружено.

Заключение. Результаты проведенных нами комплексных исследований показали, что ФС Фоторан Е6 обладает высокой противоопухолевой активностью in vivo для ФДТ экспериментальной перевиваемой опухоли карцинома Эрлиха. Анализ полученных результатов свидетельствует о перспективности применения Фоторана Е6 для фотодинамической терапии солидных злокачественных новообразований.

ИЗУЧЕНИЕ ВЛИЯНИЯ ИЗЛУЧЕНИЯ ОПТОВОЛОКОННОГО РАССЕИВАТЕЛЯ НА ЖИЗНЕСПОСОБНОСТЬ И ФУНКЦИОНАЛЬНУЮ АКТИВНОСТЬ ПРОКАРИОТИЧЕСКИХ И ЭУКАРИОТИЧЕСКИХ КЛЕТОК

Токарева Я.Д.[1], Конин Ю.А.[1], Коннов К.А.[1], Дмитриев А.А.[1], Варжель С.В.[1], Годовалов А.П.[2], Быкова Л.П.[2], Яковлев М.В.[2], Батог К.А. [2]
e-mail yanoti@yandex.ru

[1]Федеральное государственное автономное образовательное учреждение высшего образования «Национальный исследовательский университет ИТМО», Санкт-Петербург, Россия, Кронверкский пр., 49
[2]Федеральное государственное бюджетное образовательное учреждение высшего образования «Пермский государственный медицинский университет имени академика Е.А. Вагнера» Минздрава России, г. Пермь, Россия

STUDYING THE INFLUENCE OF RADIATION OF A FIBER-OPTICAL DIFFUSER ON VIABILITY AND FUNCTIONAL ACTIVITY OF PROKARIOTIC AND EUKARIOTIC CELLS

Tokareva Ia.D.[1], Konin Yu.A.[1], Konnov K.A.[1], Dmitriev A.A.[1], Varzhel S.V.[1], Godovalov A.P.[2], Bykova L.P.[2], Yakovlev M.V.[2], Batog K.A.[2]
e-mail yanoti@yandex.ru

[1]ITMO University, Saints-Petersburg, Russia, Kronversky pr., 49
[2]Acad. E.A. Wagner Perm State Medical University, Perm, Russia, st. Kuybysheva, 39

Ключевые слова
волоконно-оптический рассеиватель, фотодинамическая терапия, жизнеспособность клеток, функциональная активность клеток
Keywords
fiber optic diffuser, photodynamic therapy, cell vitality, capacity

В настоящее время высокий темп развития медицины ограничивается рядом факторов, среди которых резистентность микроорганизмов к антибиотикам и рост числа мультирезистентных штаммов, проявляющих устойчивость одновременно одновременно к разноклассовым антибиотикам, поэтому проблема поиска альтернативных методов борьбы с условно патогенными микроорганизмами является актуальной. Одним из развивающихся направлений медицины является использование волоконных лазеров в фотодинамической терапии. К настоящему моменту проведено относительно мало исследований о влиянии лазерного излучения на жизнеспособность прокариотических и эукариотических клеток.

Цель. Установить оптимальную мощность лазерного излучения синей (405 нм), красной (650 нм) и зеленой (520 нм) области спектра, разработанного волоконно-оптического рассеивателя, позволяющего элиминировать прокариотические клетки и не повредить клетки человека.

Материалы и методы. Облучение бактериальных клеток и клеток макроорганизма производилось с помощью разработанного волоконно-оптического рассеивателя. Для исследования влияния лазерного излучения на прокариотические клетки был выбран клинический штамм Staphylococcus aureus 66Ж, культивированный на желточно-солевом агаре. Инокулюм готовили по оптической мутности с помощью денситометра до значения 0,1. Содержимое пробирки разводили в 10 раз стерильным физиологическим раствором и делили на 2 порции (опыт и контроль). Содержимое опытной пробирки подвергалось облучению лазером с различной длиной волны. Контрольную пробирку не подвергали лазерному излучению. Затем содержимое обеих пробирок засевали на желточно-солевой агар в объеме 0,1 мл. После экспозиции проб при 37°С в течение 24 ч производили учет роста колоний.

Для изучения влияния лазерного излучения на клетки макроорганизма у доноров с интактным пародонтом и зубным рядом, без соматической патологии натощак получали образцы буккального эпителия с помощью ватного тампона. Подсчет жизнеспособных клеток проводили в пробах после действия лазерного излучения и в контрольных пробах, хранившихся в условиях темноты.

Результаты и обсуждение. В ходе проведенного исследования установлено, что эффект от лазерного излучения оказывает бактериостатическое действие на клинический штамм S. aureus. Число колоний после облучения бактерий составило для излучения красной области спектра (650 нм) 1,90±0,22 lg КОЕ, в контрольной пробе – 2,2±0,18 lg КОЕ ($p<0,05$); для синей (405 нм) – 1,93±0,01 и 2,25±0,04 lg КОЕ соответственно ($p<0,05$); для зеленой (520 нм) – 2,26±0,05 lg КОЕ в контрольной пробе – 2,30±0,05 lg КОЕ ($p<0,05$). Можно предположить, что при использовании лазерного излучения могут формироваться свободные радикалы, способные разрушать компоненты клеточной стенки. В серии экспериментов с эукариотическими клетками показано, что воздействие излучения красной области спектра снижает количество жизнеспособных клеток буккального эпителия до 35,9±1,5%, синей – до 41,5±1,3% и зеленой до 40,3±1,6% (в контрольных пробах – 71,3±0,9%). При оценке действия лазерного излучения, необходимо учитывать его возможное влияние на клетки условно патогенных микроорганизмов и на клетки человека.

Заключение. На основании полученных результатов можно сделать вывод о том, что наиболее выраженным бактериостатическим действием обладает лазерное излучение на длинах волн 405 нм (синий) и 650 нм (красный). Излучение с длиной волны 520 нм (зеленый) не оказывает выраженного эффекта. Было установлено существенное поражающее действие излучения красной области спектра на клетки макроорганизма.

РАЗРАБОТКА ВОЛОКОННО-ОПТИЧЕСКОГО РАССЕИВАТЕЛЯ ДЛЯ ПРИМЕНЕНИЯ В ФОТОДИНАМИЧЕСКОЙ ТЕРАПИИ И ОЦЕНКА ЕГО ВЛИЯНИЯ НА БУККАЛЬНЫЙ ЭПИТЕЛИЙ

Токарева Я.Д.[1], Конин Ю.А.[1], Коннов К.А.[1], Дмитриев А.А.[1], Варжель С.В.[1], Годовалов А.П.[2], Быкова Л.П.[2], Яковлев М.В.[2], Батог К.А.[2]
e-mail yanoti@yandex.ru

[1]Федеральное государственное автономное образовательное учреждение высшего образования «Национальный исследовательский университет ИТМО», Санкт-Петербург, Россия, Кронверкский пр., 49
[2]Федеральное государственное бюджетное образовательное учреждение высшего образования «Пермский государственный медицинский университет имени академика Е.А. Вагнера» Минздрава России, г. Пермь, Россия

DEVELOPMENT OF A FIBER OPTICAL DIFFUSER FOR APPLICATION IN PHOTODYNAMIC THERAPY AND ASSESSMENT OF ITS INFLUENCE ON A BUCCAL EPITEL

Tokareva Ia.D.[1], Konin Yu.A.[1], Konnov K.A.[1], Dmitriev A.A.[1], Varzhel S.V.[1], Godovalov A.P.[2], Bykova L.P.[2], Yakovlev M.V.[2], Batog K.A.[2]
e-mail yanoti@yandex.ru,

[1]ITMO University, Saints-Petersburg, Russia, Kronversky pr., 49
[2]Acad. E.A. Wagner Perm State Medical University, Perm, Russia, st. Kuybysheva, 39

Ключевые слова
волоконно-оптический рассеиватель, фотодинамическая терапия, буккальный эпителий
Keywords
fiber optic diffuser, photodynamic therapy, buccal epithelium

В волоконной оптике существует отдельное направление по созданию и исследованию устройств для применения в медицине. Способность лазерного излучения эффективно возбуждать фотохимические реакции и разогревать ткани используется в современных методах лечения объемных опухолей печени, легких, простаты, мозга. Система доставки оптического оптического излучения является ключевым элементом при проведении фотодинамической терапии, так как данная процедура подразумевает доставку излучения к очагу локализации опухоли для возбуждения введенных красителей-фотосенсибилизаторов. В качестве такой системы доставки может выступать волоконно-оптический рассеиватель, излучение которого должно быть однородным: с интенсивностью, не меняющийся ни по длине рассеивающего дистального конца, ни азимутально, а сам рассеиватель должен быть изгибоустойчивым и иметь малый диаметр для проникновения в фораминальные отверстия.

Цель. Разработка волоконного рассеивателя для применения в фотодинамической терапии, технология создания которого позволяет сохранять прочностные и изгибоустойчивые свойства оптического волокна с диаметром менее 250 мкм. Оценить влияние излучения на жизнеспособность эпителиальных клеток.

Материалы и методы. В исследовании использовались образцы буккального эпителия 17-ти доноров, который получали с помощью ватного тампона после полоскания полости рта стерильным физиологическим раствором. Количество клеток определялось в камере Горяева. Для оценки жизнеспособности клеток использовали витальный краситель – 0,1% раствор трипанового синего. Данный краситель практически не окрашивает живые клетки, а мертвые окрашивает однородно по всей клетке. Подсчет жизнеспособных клеток проводили в пробах после экспонирования излучением на длине волны 670 нм (красный), а также в контрольных пробах, хранившихся в условиях темноты. Для оценки морфологических изменений эпителиоцитов готовили препараты для микроскопии, которые после фиксации окрашивали по ме-

тоду Романовского-Гимза. Облучение клеток производилось с помощью разработанного волоконного рассеивателя.

Результаты. Была разработана технология создания волоконно-оптического рассеивателя, который излучает с боковой поверхности от 25 % до 100 % распространяющегося по волокну излучения. Мощность возможного выводимого излучения может достигать 10 Вт. Была проведена апробация буккального эпителия доноров по результатам которой было установлено, что за 2 минуты воздействия излучения красной области спектра количество жизнеспособных клеток уменьшается до 35,9±1,5% (в контрольных пробах – 71,3±0,9%). Увеличение экспозиции до 4 и 6 минут приводит к еще большему снижению числа живых клеток. С увеличением мощности излучения увеличивается количество клеток с признаками лизиса их ядра. Аналогичная тенденция характерна и для клеток, претерпевающих кариопикноз и кариорексис.

Заключение. Волоконно-оптический рассеиватель можно применять в фотодинамической терапии, фотоиммунотерапии, при проведение не инвазивных операций, а также, в качестве источника света. Влияние излучения красной области спектра на буккальный эпителий зависит от мощности и времени воздействия оптического излучения. Установлено, что для работы в полости рта оптимальными параметрами лазерного излучения на длине волны 670 нм являются оптическая мощность – 26 мВт и время экспозиции – 2 минуты. При увеличении одной из данных величин резко падает жизнеспособность клеток буккального эпителия. Гибель клеток при увеличении мощности или экспозиции может быть связана с деструктивным действием на ядерный аппарат клеток.

ФОТОДИНАМИЧЕСКАЯ ТЕРАПИЯ ПРИ РАКЕ СЛИЗИСТОЙ ОБОЛОЧКИ ПОЛОСТИ РТА

к.м.н. Севрюков Ф.Е., Панасейкин Ю.А., д.м.н. Каплан, Капинус В.Н., Спиченкова И.С. М.А., к.м.н. Полькин В.В., д.м.н. Исаев П.А., Дербугов Д.Н., Васильков С.В., д.м.н. Медведев В.С.,

МРНЦ им. А.Ф. Цыба – филиал ФГБУ «НМИЦ радиологии» Минздрава России (Обнинск).

Актуальность: Традиционными методиками лечения при раке полости рта является хирургический и химиолучевой способы. Однако сопряжено с выраженными осложнениями такими как: ксеростомия, мукозиты, фиброзы, остеомиелиты, сложности при функциональной реабилитации пораженных органов. При этом показатели рецидива варьируются от 10 до 47% по данным различных авторов. Остается актуальным вопрос по поиску и внедрению альтернативных методик лечения с минимальными побочными эффектами и полноценной реабилитаций, без ущерба онкологической эффективности. Учитывая результаты многочисленных ретроспективных исследований, можно с уверенностью говорить, о том, что фотодинамическая терапия (ФДТ) является эффективной, альтернативной методикой лечения рака полости рта. Поверхностные очаги, с глубиной инвазии до 7мм, показывают наилучший ответ при лечении ФДТ. Основными преимущества ФДТ является минимальная инвазивность, органосохранность, превосходный косметический и функциональный результат, лучшее качество жизни, возможность неоднократного применения на той же области, без суммирования токсических эффектов, сравнительно низкая стоимость лечения.

Цель: Изучить возможность и эффективность применения ФДТ при раке слизистой полости рта с глубиной инвазии до 7мм. Оценить онкологические, функциональные и эстетические результаты данной методики.

Материалы и методы: за период с 2017-

2020гг. 26 пациентам с раком слизистой оболочки полости рта было выполнено ФДТ на область первичного очага. Критерии включения: впервые диагностированный плоскоклеточный рак с глубиной инвазии до 7мм по данным УЗИ и/или МРТ/СКТ; клинически N0 статус. 21 (80.8%) – первичные (T1-19 и T2-2), 5 (19.2%) – рецидив (после ДЛТ). ФДТ проводилась с фотосенсибилизатором на основе хлорина Е6 в дозировке 0.8мг/кг массы тела. Результаты: Полный ответ был получен у 23 (88.5%) пациентов. У 3 (11.5%) был отмечен продолженный рост в течение 1 месяца после ФДТ, что потребовало выполнения хирургического лечения. Количество сеансов ФДТ для полной регрессии первичного очага: 1 сеанс – 22 (95.6%), 2 сеанса – 1 (4.4%). Два случая продолженного роста были в группе рецидивных больных, и один у пациента с глубиной инвазии 7мм. Все пациенты отмечали хороший функциональный и эстетический результат лечения. По данным опросников качество жизни в результате проведенного лечения не ухудшилось. Период наблюдение (IQR) составил 1 – 28 мес. (16.32 средн).
Выводы: ФДТ рака полости рта T1-T2N0M0 в самостоятельном варианте является высокоэффективной методикой лечения, позволяющей добиться хороших функциональных и эстетических результатов, без ущерба онкологическому радикализму.

ЛЕЧЕНИЕ И РЕАБИЛИТАЦИЯ БОЛЬНЫХ ОПУХОЛЯМИ СРЕДНЕЙ ЗОНЫ ЛИЦА

Штин В.И., Новиков В.А., Чойнзонов Е.Ц., Меньшиков К.Ю., Черемисина О.В.
shtinv@mail.ru 89039154205

Федеральное государственное бюджетное научное учреждение «НИИ онкологии Томского Научно- исследовательского медицинского центра»
Адрес: 634028 г. Томск, пер Савиных 12/1
Отделение опухолей головы и шеи
Тел: (3822) 41 80 62

TREATMENT AND REHABILITATION OF PATIENTS WITH TUMORS OF THE MIDDLE ZONE OF THE FACE

Shtin V.I., Novikov V.A., Choynsonov E.L., menshikov k.y., cheremisina o.v.

Tomsk National Research Medical Center of the Russian Academy.
Cancer Research Institute.

Ключевые слова
Фотодинамическая терапия, Реконструктивно-восстановительное лечение
Keywords
Photodynamic therapy, Reconstructive and restorative treatment

Введение. Особое место среди всех онкологических процессов занимают опухоли полости носа и придаточных пазух, которые находятся на 35 месте в структуре общей онкологической заболеваемости. Разработанные в настоящее время комбинированные подходы к лечению опухолей полости носа и придаточных пазух позволили повысить результаты общей и безрецидивной выживаемости больных. Но, не смотря на все успехи, остается высоким процент рецидивирования опухолей, местные рецидивы в течение первых двух лет наблюдаются в 50-80% случаев.
Цель исследования. Повысить эффективность лечения и реабилитации больных опухолями полости носа и придаточных пазух с использованием фотодинамической терапии.
Материалы и методы. В лечение вошли 36 пациентов с опухолями полости носа и придаточных пазух T2-4N0-3M0, которым проводился предоперационный курс дистанционной гамма- терапии на установке «Рокус-М». Через 3–5 дней выполнялось хирургическое вмешательство в объеме комбинированной электрорезекции верхней челюсти с флуоресцентной диагностикой радикальности операции и фотодинамической терапией. С этой целью использовался фотосенсибилизатор «Фотодитазин». Итраоперационная фотодинамическая терапия выполнялась с

применением полупроводникового лазера красного диапазона излучения «АЛОД-01», длина волны излучения — 662 нм, выходная мощность излучения на торце кварцевого моноволокна от 0,1 до 2 Вт. Доза излучения — от 150 до 350 Дж/см^2. Восстановление костных структур средней зоны лица и глазницы проводилось с использованием имплантатов из никелида титана с памятью формы. Основной целью оперативного вмешательства при этом является восстановление целостности полости глазницы, утраченной в результате перенесённой операции, и нормализация функции опорно-мышечных структур. Результаты. Сроки наблюдения за больными составляют от 5 до 36 мес. Разработанная методика интраоперационной фотодинамической терапии у пациентов с местнораспространенными опухолями полости носа и придаточных пазух позволяет повысить показатели трехлетней безрецидивной выживаемости с 50% в контрольной группе, до 74% (Log rank p=0,069) в исследуемой группе. Показатели общей выживаемости составили 31% в группе контроля, 70% в исследуемой группе (Log rank p=0,035). Использование нового подхода к эндопротезированию стенки орбиты позволило сохранить естественное положение и функцию глазного яблока у всех пациентов, а так же способствовало сохранению физиологического положения мягких тканей средней зоны лица. Особенности конструкции имплантата на основе поверхностно-пористой проволоки и ткани из никелида титана позволили сократить время эндопротезирования до 5-10 минут, что привело к уменьшению длительности всего оперативного вмешательства. При наблюдении за течением процессов заживления в области раневой поверхности отмечено сокращение последних до 30 – 40 суток, что вдвое меньше, чем при использовании известных пористых имплантатов. Заключение. Таким образом комплексный подход к лечению пациентов с местно распространенными опухолями полости носа и придаточных пазух, с использованием фотодинамической терапии и имплантатов из никелида титана, позволяет повысить непосредственные и отдаленные результаты лечения. А так же добиться удовлетворительных результатов реабилитации, и дает возможность снизить отрицательное влияние на психическое состояние и качество жизни пациентов тяжелого оперативного вмешательства в целом.

ФОТОДИНАМИЧЕСКАЯ ТЕРАПИЯ В ЛЕЧЕНИИ БАЗАЛЬНОКЛЕТОЧНОГО РАКА КОЖИ В КАЗАХСТАНЕ

Шаназаров Н.А.[1,2], Ташпулатов Т.Б.[1], Туржанова Д.Е.[2]

Электронный адрес: nasrulla@inbox.ru.
[1]РГП «Больница Медицинского центра Управления делами Президента Республики Казахстан», г.Нур-Султан
[2]НАО «Медицинский Университет «Астана», г. Нур-Султан

Photodynamic therapy in the treatment of basal cell skin cancer in Kazakhstan.

Shanazarov N. A.1,2,Tashpulatov T.B.1 , Turzhanova D.Y2
[1]Medical centre Hospital of President affairs administration of the republic of Kazakhstan, Nur-Sultan
[2]Astana medical university, Kazakhstan, Nur-Sultan

Ключевые слова: кожа, базальноклеточный рак, фотодинамическая терапия.
Keywords: photodynamic therapy, skin, basal cell carcinoma.

Цель исследования: изучить клиническую эффективность использования фотодинамической терапии (ФДТ) при лечении пациентов с первичным и рецидивирующим базальноклеточным раком (БКР) кожи. Провести анализ эффективности ФДТ при лечении БКР кожи.

Пациенты и методы. В последние годы во многих странах отмечен значительный рост заболеваемости БКР кожи. В настоящее время, методом лечения наиболее соответствующим требованиям лечебной, функци-

ональной и косметической эффективности является фотодинамическая терапия (ФДТ). Показаниями ФДТ при БКР кожи служат: наличие опухоли в «неудобных» для традиционного метода лечения местах (лицо), высокий риск осложнений на фоне терапии, отказ от других методов лечения, в виде паллиативной помощи.

За период с 2016 г. по 2020 г. проведен ФДТ 47 пациентам с БКР кожи. Лечение проводилось с использованием ФС хлоринового ряда и световым воздействием на лазерных аппаратах соответствующей длины волны 662нм. Средний возраст пациентов 60,5 (33-79) лет, мужчин – 22(46,8%), женщин – 25(53,1%). Локализация процесса: волосистая часть головы – 16 (34%), кожа лица – 22 (46,8%), околоушная область –4 (8,5%), тела 5 (10,6%). У 23 (48,9%) пациентов была выявлена I стадия, у 13 (27,6%) - II стадия, у 11 (23,4%) – рецидив и продолженный рост после предшествующей терапии.

Результаты:

Общее число сеансов ФДТ – 74. При этом, 31 (65,9%) пациентам проведен 1 сеанс ФДТ; 2 сеанса - 9 пациентам (19,1%); 3 сеанса – 5 (10,6%), 5 сеансов – 2 (4,2%). Количество сеансов зависело от распространенности процесса и ответа на лечение. Среднее время наблюдения после ФДТ составило 14 мес. У 36 (76,5 %) пациентов достигнут полный клинический ответ. У 11 пациентов, получивших неоднократное лечение - 10 (90,9%) достигли стабилизацию. У 1 (2,1%) пациента отмечен продолженный рост, из-за прекращения лечения. Побочных эффектов не отмечено.

Заключение. Таким образом ФДТ при I-II стадии БКР кожи позволяет получить полный клинический ответ. При прогрессировании процесса и продолженном росте возможно достижение стабилизации процесса, при этом требуется применение нескольких сеансов. ФДТ – это эффективный, малоинвазивный метод лечения злокачественных новообразований кожи, особенно у больных, исчерпавших возможности традиционных методов лечения.

ФОТОДИНАМИЧЕСКАЯ ТЕРАПИЯ ПРИ КОМПЛЕКСНОМ ЛЕЧЕНИИ ПОВЕРХНОСТНЫХ ФОРМ РАКА МОЧЕВОГО ПУЗЫРЯ

Шаназаров Н.А.[1,2], Сарсебеков Е.К.[1], Шолох П.И.[1], Ташпулатов Т.Б.[1], Туржанова Д.Е.[2]
Электронный адрес: nasrulla@inbox.ru.

[1]РГП «Больница Медицинского центра Управления делами Президента Республики Казахстан», г.Нур-Султан
[2]НАО «Медицинский Университет «Астана», г. Нур-Султан

PHOTODYNAMIC THERAPY IN THE COMPLEX TREATMENT OF SUPERFICIAL FORMS OF BLADDER CANCER

Shanazarov N. A.[1,2], Sarsebekov Y.K.[1], Sholoh P.I.[1], Tashpulatov T.B.[1], Turzhanova D.Y.[2]

[1]Medical centre Hospital of President affairs administration of the republic of Kazakhstan, Nur-Sultan
[2]Astana medical university, Kazakhstan, Nur-Sultan

Ключевые слова: поверхностный рак мочевого пузыря, фотодинамическая терапия.
Keywords: superficial bladder cancer, photodynamic therapy

Цель исследования: оценка эффективности применения ФДТ вместе с ТУР при лечении больных с поверхностным РМП.

Пациенты и методы. В перечень основных методов лечения РМП входит оперативное пособие в объеме трансуретральной резекции (ТУР) мочевого пузыря либо цистэктомии у мужчин с удалением предстательной железы, у женщин- с удалением матки, маточных труб, яичников, передней стенки влагалища и селективной тазовой лимфодиссекции у обеих полов. Необходимо отметить, что ТУР позволяет достичь полного удаления опухоли Ta-T1, однако в большинстве случаев

возникают рецидивы и в отдельных случаях может развиться инвазивный рак. Базисными направлениями адъювантного лечения являются внутрипузырная химиотерапия, иммунотерапия, фотодинамическая терапия (ФДТ), которые способны минимизировать вероятность рецидивов РМП в среднем на 20%. В настоящее время активно изучается возможность ФДТ при Т2 опухолях мочевого пузыря в качестве второй линии адъювантной терапии при неэффективности лечения различными стандартными внутрипузырными агентами. При поверхностных формах опухолей мочевого пузыря ФДТ используют в качестве основной или адъювантной терапии. Для проведения ФДТ предпочтение отдается фотосенсибилизаторам второго поколения.

С 2016 г. на базе БМЦ УДП было проведено 7 сеансов ФДТ 5 пациентам поверхностным РМП, из них двоим по 2 сеанса. Всем пациентам проведено оперативное лечение в виде ТУР опухоли мочевого пузыря и ФДТ на зону резекции. Ход процедуры: внутривенно в течении 30 мин вводился фотосенсибилизатор. Побочных реакций отмечено не было. Через 2 часа после введения препарата проводилась внутривенная фотомодификация крови аппаратом «Лахта Милон» с выходной мощностью 1 ватт, время экспозиции 30 мин. Через 3-4 часа после введения препарата проводился сеанс локального облучения опухоли в дозе 100-600 Дж/см2 за сеанс с помощью лазерного аппарата, генерирующий излучение с длиной волны 660-670 нм.

Результаты. При контрольной цистоскопии, выполненной через 3 мес. после лечения, во всех наблюдениях зарегистрирована полная регрессия опухолей. При последующем наблюдении 6 (85%) пациентов из 7 завершили 12-месячный протокольный срок наблюдения без рецидива заболевания.

Заключение. Результаты проведенного исследования показали целесообразность применения ФДТ вместе с трансуретральной резекцией при комбинированном лечении поверхностного РМП. В течение 1-го года после операции у 85% пациентов не выявлено рецидивирования опухолевого процесса. Продолжение исследований в данном направлении представляется весьма перспективным.

ФЛУОРЕСЦЕНТНАЯ ДИАГНОСТИКА И ФОТОДИНАМИЧЕСКАЯ ТЕРАПИЯ ЗЛОКАЧЕСТВЕННОЙ МЕЛАНОМЫ КОЖИ

Козлов[1] С.В, Каганов[1] О. И., Морятов[1] А.А., Орлов А.Е.[2], Кассиров Д.А.[2], Копылов А.В.[2]

[1]ФГОУ ВПО СамГМУ Минздрава России; РФ, г. Самара ул Чапаевская 89
[2]ГБУЗ СОКОД г. Самара РФ, ул. Солнечная, 50
Ответственный за связь автор Морятов А.А.
MoriatovAA@samaraonko.ru

FLUORESCENT DIAGNOSTICS AND PHOTODYNAMIC THERAPY OF MALIGNANT SKIN MELANOMA

Kozlov S.V.[1]., Kaganov O.I.[1], Moriatov A.A.[1], Orlov A.E.[2], Kassirov D.A.[2], Kopylov A.V.[2]

[1]Samara State Medical University, Samara, Chpaevskaya St. 89
[2]Samara Regional Oncology Center, Samara, Solnechnaya St., 50
Corresponding author:
MoriatovAA@samaraonko.ru

Меланома кожи является одной из наиболее агрессивных опухолей при этом в большинстве стран мира и в России отмечается устойчивый рост заболеваемости ежегодно на 4 - 7%. Ранняя диагностика меланомы в горизонтальной фазе роста, увеличивает показатели 5 летней выживаемости до 95-98%. Учитывая ограниченные возможности инвазивной верификации меланомы кожи, существует вероятность гипо- или гипердиагностики новообразования с последующим выбором неадекватного объема хирургического лечения. Кроме того, отсутствие альтернативных видов локального паллиативного лечения существенно ухудшает прогноз и

качество жизни больных местно-распространенной злокачественной меланомой.

Цель: Изучить возможности методов флуоресцентной диагностики(ФД) и паллиативной фотодинамической терапии(ФДТ) злокачественной меланомы кожи.

Материал и методы. Для дифференциальной диагностики пигментных новообразований кожи использовали методики флуоресцентной дерматоскопии и локальной спектрометрии. Применялись современные отечественные фотосенсибилизаторы (ФС), ФД и локальная спектрометрия выполнены у 32 больных с диагнозом «меланома кожи» и у 16 пациентов с меланоцитарными невусами. Индекс накопления ФС окружающей коже составил 0,6 ± 0,07 ОЕ, а при меланоцитарных невусах – 0,8 ± 0,06, в опухоли индекс накопления составил 2,4 ± 0,10 относительных единиц, что достоверно выше ($p < 0,05$). Показатель чувствительности составил 96,88 %, точность исследования – 97,83 %. Дополнительную характеристику новообразования кожи можно получить при визуальном анализе флуоресцентной картины, что позволяет уточнить местное распространение меланомы, определить истинные границы опухоли. Высокий уровень накопления ФС в опухоли может служить основанием для проведения ФДТ. Критериями отбора были: невозможность выполнения радикального хирургического лечения, размер очагов – не более 3 см., пролечено 7 пациентов. У всех больных получен локальный ответ в виде стабилизации роста новообразования, частичного или полного лизиса очагов злокачественной меланомы, Максимальное время наблюдения составляет более 24 месяцев, у 3 больных наблюдали раннюю системную прогрессию процесса. Выводы. Проводимое исследование определяет значимость и необходимость применения новых уточняющих методов диагностики. Полученные результаты демонстрируют высокую специфичность, точность и эффективность флуоресцентной диагностики и фотодинамической терапии.

МАЛОИНВАЗИВНЫЕ МЕТОДЫ ЛЕЧЕНИЯ РАКА ЛЕГКОГО

Козлов С.В.[1], Каганов О.И.[1], Морятов А.А.[1], Орлов А.Е.[2], Круглова И.И.[2], Файнштен В.И.[2], Нагорнов А.Н.[2]

[1]ФГОУ ВПО СамГМУ Минздрава России; РФ, г. Самара ул Чапаевская 89
[2]ГБУЗ СОКОД г. Самара РФ, ул. Солнечная, 50
Ответственный за связь автор Морятов А.А.
MoriatovAA@samaraonko.ru

MINIMALLY INVASIVE METHODS OF TREATMENT OF LUNG CANCER

Kozlov S.V.[1], Kaganov O.I.[1] Moryatov A.A.[1], Orlov A.E.[2]., Kruglova I.I.[2], Fainshteyn V.I.[2], Nagornov A.N.[2]

[1]Samara State Medical University, Samara, Chpaevskaya St. 89
[2]Samara Regional Oncology Center, Samara, Solnechnaya St., 50
Corresponding author:
MoriatovAA@samaraonko.ru

Рак легкого собирательное понятие, включающее эпителиальные злокачественные новообразования бронха и паренхимы легкого. На данный момент это серьезная медицинская и социальная проблема, обусловленная высокой заболеваемостью и. В России ежегодно заболевают раком легкого свыше 63000 человек, в том числе свыше 53000 мужчин. У более 20000 (34,2%) человек заболевание выявляется в IV стадии заболевания.

Цель исследования – оценить результаты паллиативной эндоскопической фотодинамической терапии (ФДТ) у больных раком легкого.

Пациенты и методы:В отделении эндоскопии СОКОД методы широко применяются методы электро- и лазерной коагуляции, стентирования, фотодинамической терапии. С 2011 пролечено 25 больных раком легкого и трахеи с внутрибронхиальным опухолевым компонентом. Основным критерием отбора служило невозможность проведения традиционного

хирургического или лучевого лечения по радикальной программе.

Результаты: Применяли современные отечественный фотсенсибилизатор «Фотодитазин», проводилось одно и многокурсовое лечение, с эндоскопическим контролем после ФДТ. Визуальная реакция опухоли после ФДТ, наблюдалась в 100% случаев, в виде отека, инъекции сосудов опухоли, с развитием частичного некроза или полного лизиса опухоли на 15 – 20 сутки. Эффективность лечения более всего зависела от исходных размеров опухоли, предшествующего лечения и дозы полученного лазерного облучения, повторные курс получали 6 (24%) человек. У большинства больных 19 (76%) наблюдали выраженную положительную динамику в виде уменьшения объема внутри-просветного компонента новообразования, повторные курсы позволили добиться полного лизиса новообразования у 4 пациентов (16%), у 6 пациентов существенной динамики не получено. Угрожающих жизни осложнений не получено; 3(12%) пациентов наблюдается более 24 месяцев без признаков прогрессии заболевания.

Заключение: Метод ФДТ позволяет достигать высокой степени реабилитации у больных злокачественными новообразованиями полых органов осложненных опухолевой обтурацией. Изучается возможность применения различных режимов проведения ФДТ, возможности сочетания метода с другими вариантами противоопухолевого лечения.

ФОТОДИНАМИЧЕСКАЯ ТЕРАПИЯ В ПАЛЛИАТИВНОЙ ОНКОЛОГИИ: 4 ЛЕТНИЙ ОПЫТ В КАЗАХСТАНЕ

Бенберин В.В., Шаназаров Н.А.
Электронный адрес: nasrulla@inbox.ru.
РГП «Больница Медицинского центра Управления делами Президента Республики Казахстан», г. Нур-Султан
Photodynamic therapy in palliative oncology: 4 years of experience in Kazakhstan.

Benberin V.V., Shanazarov N. A.
Hospital of the Medical Center of Presidential Affairs of the Republic of Kazakhstan, Nur-Sultan, Kazakhstan

Ключевые слова: фотодинамическая терапия, паллиативное лечение.
Keywords: photodynamic therapy palliative care.

Актуальность. Злокачественные новообразования (ЗНО) занимают одно из лидирующих позиций в структуре заболеваемости и смертности населения по всему миру. По данным Всемирной организации здравоохранения ежегодно в мире регистрируется около 18 миллионов случаев злокачественных новообразований, и свыше 8 миллионов умирают от этой болезни. При этом порядка 15-25% первичных пациентов не подлежат радикальному лечению в связи с впервые запущенной формой, с тяжелой декомпенсированной сопутствующей патологией, и др. Эту категорию пополняют еще пациенты с прогрессированием опухолевого процесса на фоне лечения, исчерпавшие возможности традиционных противоопухолевых методов лечения.

Цель исследования: оценка эффективности применения фотодинамической терапии (ФДТ) у пациентов с запущенными формами злокачественных новообразований различных локализаций.

Пациенты и методы. ФДТ - двухкомпонентный метод лечения. Одним компонентом является фотосенсибилизатор, накапливающийся в опухоли и задерживающийся в ней дольше, чем в нормальных тканях. Другим компонентом ФДТ является лазерное воздействие. При локальном облучении опухоли лазером определенной длины волны, соответствующей пику поглощения фотосенсабилизатора, в опухоли начинается фотохимическая реакция с образованием синглетного кислорода и кислородных свободных радикалов, оказывающих токсическое воздействие на опухолевые клетки. Опухоль резорбируется и постепенно замещается соединительной тканью.

За период с 2016 г. по 2020 г. В условиях центра ФДТ больницы МЦ УДП РК получили

лечение 224 пациента, проведено 415 сеансов ФДТ. Лечение проводилось с использованием ФС хлоринового ряда и световым воздействием на лазерных аппаратах соответствующей длины волны 662нм. Средний возраст пациентов 60,5 (33-79) лет, мужчин – 22(46,8%), женщин – 25(53,1%). При этом 113 (50,5%) пациентам ФДТ проведена с паллиативной целью. Локализация процесса: прогрессирующий базальноклеточный рак кожи различных локализаций – 32, рак желудка – 20, рак молочной железы -16, рак пищевода – 12, рак легкого – 10 и другие формы ЗНО – 19. Результаты: Общее число сеансов ФДТ – 168. При этом, 63 (55,8%) пациентам проведен 1 сеанс ФДТ; 2 сеанса - 26 пациентам (23%); 3 сеанса – 9 (7,9%), 4 сеанса – 2 (1,8%), 5 и более – 13 (11,5%) пациентам. Количество сеансов зависело от распространенности процесса и ответа на лечение. Среднее время наблюдения после ФДТ составило 14 мес. Результаты оценивали, как объективно, так и субъективно. Объективно – оценка с применением физических параметров опухолевого процесса по данным КТ, МРТ, рентгеновского исследования, УЗИ а также измерением опухолевых очагов наружных локализаций. Субъективно - оценку проводили с помощью опросника QOL-CS. У 36 (31,9 %) пациентов отмечена положительная динамика (уменьшение объема опухолевой массы, размеров опухоли). У 49 (43,4%) пациентов отмечена стабилизация процесса. У 21 (18,6%) пациента провести дальнейшее наблюдение не представилось возможным. У 7 (6,2%) пациентов отмечено прогрессирование процесса.

Оценку качества жизни до и после лечения проводили 92 (81,5%) пациентам, получающим паллиативную ФДТ. По шкале физического благополучия были отмечены как «выше» и «более высокое» физическое самочувствие через 3 недели у 92,4% пациента. Клинически - пациенты отмечали существенное улучшение самочувствия, сна и аппетита.

Побочных эффектов и нежелательных явлений при проведении ФДТ не отмечено.

Заключение. ФДТ отличается высокой эффективностью в лечении запущенных форм ЗНО с паллиативной целью. При этом у преобладающего числа пациентов получены положительные результаты как объективно, так и субъективно.

ФАРМАКОКИНЕТИКА ПРОИЗВОДНОГО АМИНОГЛЮКОЗЫ, МЕЧЕННОГО

Секция: экспериментальной онкологии

68GA, В НОРМЕ И ПРИ НЕКОТОРЫХ ПАТОЛОГИЧЕСКИХ ПРОЦЕССАХ

Тищенко В.К.[1], Петриев В.М.[1,2], Михайловская А.А.[1], Екатова Т.Ю.[1], Федорова А.В.[1]

[1]Медицинский радиологический научный центр им. А.Ф. Цыба – филиал федерального государственного бюджетного учреждения «Национальный медицинский исследовательский центр радиологии» Минздрава России, г. Обнинск, Калужская обл., Россия, ул. Королева, д. 4
[2]Национальный исследовательский ядерный университет «Московский инженерно-физический институт», г. Москва, Россия, Каширское ш., д. 31.
e-mail: petriev@mrrc.obninsk.ru,
тел. (484)399-71-00

Ключевые слова: галлий-68, аминоглюкоза, позитронная эмиссионная томография.

PHARMACOKINETICS OF 68GA-LABELED AMINOGLUCOSE DERIVATIVE AT NORMAL AND SOME PATHOLOGICAL PROCESSES

Tishchenko V.K.[1], Petriev V.M.[1,2], Mikhailovskaya A.A.[1], Ekatova T.Yu.[1], Fedorova A.V.[1]

[1]Tsyb Medical Radiological Research Centre – branch of the National Medical Research Radiological Centre of the Ministry of Health of the Russian Federation, Obninsk,
Kaluga region, Russia, Korolyov str., 4
[2]National Research Nuclear University MEPhI (Moscow Engineering Physics Institute), Moscow, Russia, Kashirskoe shosse, 31

Key words: gallium-68, aminoglucose, positron emission tomography.

Развитие опухолей и воспалительных процессов сопровождается повышенным потреблением глюкозы по сравнению с нормальными тканями, поэтому производные глюкозы могут использоваться для доставки радионуклидов к опухолям и очагам воспаления. Позитронная эмиссионная томография (ПЭТ) – высокочувствительный неинвазивный метод диагностики широкого спектра патологических состояний. Галлий-68 (68Ga) – перспективный радионуклид для ПЭТ-визуализации благодаря своим ядерно-физическим свойствам (T1/2 = 68 мин, β+ = 89 %, Eβ+max = 1,9 МэВ). Кроме того, его можно получать в медицинском учреждении из 68Ge/68Ga генератора в течение 12–18 месяцев.

Цель исследования: изучить фармакокинетику нового соединения на основе производного аминоглюкозы, меченного 68Ga (68Ga-NODA-АГ), в организме интактных животных и животных с экспериментальной моделью злокачественной опухоли и воспалительного процесса. Проведение фармакокинетических исследований 68Ga-NODA-АГ проводили на мышах BALB/c с массой тела 15–20 г. 68Ga-NODA-АГ вводился внутривенно (в хвостовую вену) с активностью 0,18-0,37 МБк в объеме 0,1 мл. В качестве модели злокачественной опухоли была выбрана аденокарцинома толстого кишечника (АКАТОЛ). Опухолевую ткань от мыши-донора имплантировали подкожно в область правого бедра по 20 мг взвеси в объеме 0,2 мл. Введение препарата осуществлялось через 8–10 суток после имплантации опухолевых клеток, когда объем опухоли достигал ~ 0,5 см3. Экспериментальная модель воспалительного процесса была представлена асептическим воспалением мышечной ткани бедра, которое вызывалось введением в бедренную мышцу терпентинного масла (скипидара) в объеме 0,05 мл/мышь.

Через 5 мин, 1, 2 и 3 ч после внутривенного введения по 4 животных на каждый срок подвергали эвтаназии путем декапитации (под наркозом), выделяли пробы органов и тканей, помещали их в пластиковые пробирки, взвешивали и проводили радиометрию с помощью автоматического гамма-счетчика «Wizard» (PerkinElmer/Wallac, Финляндия). По данным радиометрии рассчитывали количество радиоактивности на 1 г органа или ткани в % от введенной дозы (%/г).

Было установлено, что наибольшая концентрация 68Ga-NODA-АГ в органах и тканях наблюдалась через 5 мин после введения. В последующие сроки содержание препарата существенно снижалось. Как у интактных мышей, так и у мышей с опухолью и воспалением, максимально высокое накопление 68Ga-NODA-АГ было зарегистрировано в почках, а наименьшее – в головном мозге.

В опухоли начальная концентрация 68Ga-NODA-АГ составила 4,88 %/г. Через 1 ч эта величина снизилась в 3 раза до 1,57 %/г, а в сроки 2 ч и 3 ч – до 0,54 %/г и 0,52 %/г соответственно. В мышце бедра с воспалением начальная концентрация активности составила 6,31 %/г, а в последующие сроки – 1,40 %/г, 0,33 %/г и 0,20 %/г через 1 ч, 2 ч и 3 ч соответственно. Важно, что уже через 1 ч и позже содержание 68Ga-NODA-АГ в опухоли и мышечной ткани с воспалением превышало количество препарата в других органах и тканях, кроме почек.

Таким образом, 68Ga-NODA-АГ обладает оптимальной фармакокинетикой, что предполагает возможность применения 68Ga-NODA-АГ для визуализации опухолей и воспалительных процессов.

Исследования проведены при финансовой поддержке Министерства образования и науки Российской Федерации (соглашение N° 075-02-2018-097). Уникальный идентификатор проекта RFMEFI57518X0174

ГЕНЕРАЦИЯ ДЕНДРИТНЫХ КЛЕТОК С ПОМОЩЬЮ ВИРУСНОГО ЛИЗАТА ОПУХОЛЕВЫХ КЛЕТОК IN VITRO

Колпаков С.А.[2], Колпакова Е.П.[2], Ситковская А.О.[1], Златник Е.Ю.[1], Филиппова С.Ю.[1], Бондаренко Е.С.[1], Кит О.И.[1]
grankina.anastasia@mail.ru, 89198791661

[1]Федеральное государственное бюджетное учреждение «Национальный медицинский исследовательский центр онкологии» Минздрава России, Ростов-на-Дону, Россия, 344037, ул. 14-линия, 63

[2]Федеральное бюджетное учреждение науки «Ростовский научно-исследовательский институт микробиологии и паразитологии» Роспотребнадзора, Ростов-на-Дону, Россия 344000, пер. Газетный, д. 119

GENERATION OF DENDRITIC CELLS USING TUMOR CELL VIRAL LYSATE IN VITRO

Kolpakov S.A.[2], Kolpakova E.P.[2], Sitkovskaja A.O.[1], Zlatnik E.Ju.[1], Filippova S. Ju.[1], Bondarenko E.S.[1], Kit O.I.[1]

[1]National Medical Research Center for Oncology, Rostov-on-Don, Russia, 344037, st. 14-line, 63
[2]Rostov Research Institute of Microbiology and Parasitology of Rospotrebnadzor, Rostov-on-Don, Russia, 344000, Gazetny, 119

Ключевые слова: онколитический вирусы, дендритно-клеточные вакцины, активация лимфоцитов, U87MG
Keywords: oncolytic viruses, dendritic cell vaccines, lymphocyte activation, U87MG

Цель: исследовать влияние нового неклассифицированного ротавируса на эффективность созревания дендритных клеток (ДК) и активацию ими лимфоцитов in vitro.

Пациенты и методы. Штамм вируса RVK N° 100 был выделен Колпаковым С.А., охарактеризован как ротавирусный, аттенуирован и является апатогенным. Лизат культуры клеток U87MG (глиобластома) получали при инкубации с 108 частиц RVK в среде DMEM с L-глутамином в течение 72 часов (37oC с 5% CO2), в ходе чего отмечалось цитопатическое действие. Незрелые ДК (DC) получали путем дифференцировки из моноцитов крови, культивируя 7 дней в присутствии IL-4 и GM-CSF. Для антигенной нагрузки DC в течение 48 часов использовали 1. лизат U87MG, полученный путем многократной заморозки и разморозки клеток (TL); 2. лизат U87MG, полученный при сокультивировании с RVK (VTL); 3.RVK. Для оценки способности DC активировать аутологичные лимфоциты проводили их

сокультивирование в течение пяти суток в соотношении 3:1. На этапах генерации DC и активированных лимфоцитов их фенотипировали на FACSCantoII (BD).

Результаты. Использование VTL культуры для нагрузки ДК вызывает повышение экспрессии маркеров зрелых ДК (mDC) по сравнению с TL: количество CD83+/CD86+ клеток возрастает более, чем в 2 раз, CD83+/CD80+ в 1,2 раза, CD83+HLA-DR - в 5,5 раз. При действии VTL экспрессия маркеров незрелых ДК (CD1a, CD14) была минимальной.

Применение RVK в качестве антигена индуцировало генерацию ДК из моноцитов, но их созревание было выражено в гораздо меньшей степени: определялось значительное повышение мембранной экспрессии CD86, но не CD83. В этих же пробах ДК отмечены более высокая, чем при стимуляции клеточными лизатами (как TL, так и VTL), экспрессия маркеров незрелых ДК: CD1a и CD14; уровень CD80+/CD86+ был наиболее высоким среди всех вариантов.

При изучении действия полученных ДК на сокультивируемые с ними лимфоциты выявлено, что ДК, нагруженные RVK, причем как чистым, так в составе VTL, стимулируют преимущественно субпопуляцию NKT. В этих же пробах содержится больше Т-лимфоцитов, активированных CD4+ и CD8+ по сравнению с образцами, стимулированными TL. Однако в образцах, сокультивированных с VTL содержится максимальное количество CD4+/CD25+/CD127dim, фенотипически соответствующим Т-регуляторным клеткам.

Заключение. Антигенная нагрузка незрелых ДК только RVK вызывает их активацию, но не созревание, которое не реализуется в типичные сроки для генерации ДК из моноцитов крови. Присутствие RVK, в том числе, в составе VTL оказывает стимулирующее действие на NKT-лимфоциты, что предполагает возможность генерации специфических высокоактивных цитотоксических лимфоцитов.

ЭКСПАНСИЯ ЛИМФОЦИТОВ, ПОЛУЧЕННЫХ ОТ БОЛЬНЫХ РАКОМ МОЛОЧНОЙ ЖЕЛЕЗЫ. ИССЛЕДОВАНИЕ IN VITRO.

Ситковская А.О.[1], Златник Е.Ю.[1], Тимофеева С.В.[1], Ващенко Л.Н.[1], Кечеджиева Э.Э.[1], Позднякова В.В.[1]
grankina.anastasia@mail.ru, 89198791661

[1]Федеральное государственное бюджетное учреждение «Национальный медицинский исследовательский центр онкологии» Минздрава России, Ростов-на-Дону, Россия, 344037, ул. 14-линия, 63

THE EXPANSION OF LYMPHOCYTES OBTAINED FROM PATIENTS WITH BREAST CANCER. IN VITRO STUDY

Sitkovskaja A.O.[1], Zlatnik E.Ju.[1], Timofeeva S.V.[1], Vashhenko L.N.[1], Kechedzhieva Je.Je.[1], Pozdnjakova V.V.[1]

[1]National Medical Research Center for Oncology, Rostov-on-Don, Russia, 344037, st. 14-line, 63

Ключевые слова: экспансия лимфоцитов, рак молочной железы
Keywords: lymphocyte expansion, breast cancer

Целью исследования было провести экспансию лимфоцитов, полученных от больных раком молочной железы (РМЖ), с оценкой ее вариабельности под влиянием различных цитокинов и их комбинаций.

Пациенты и методы. Материалом являлась периферическая кровь десяти больных РМЖ I-III стадии ранее не проходивших химиолучевого лечения, взятая из локтевой вены в объеме 32 мл в пробирки (BD Vacutainer® CPT™, США). Далее выделяли мононуклеарные клетки периферической крови на градиенте плотности (фиколл, 1,077), подсчитывали количество на анализаторе жизнеспособности клеток (Eve, NanoEnTek Inc, Корея) и пассировали их в равной посевной дозе по 500 тыс. клеток/мл на шесть лунок 6-луночного планшета (Biofil, Китай) в питательной среде RPMI

1640 (Gibco, США) с добавлением 10% телячьей эмбриональной сыворотки (HyClone, США). Для активации Т-клеток предварительно приготовленный буфер с Anti-Biotin MACSiBead (Miltenyi Biotec), содержащий антитела к CD2, CD3 и CD28, добавляли к каждому образцу клеточной суспензии из расчета конечной концентрации 10 мкг/мл. Для последующей экспансии Т-клеток на четвертые, восьмые и двенадцатые сутки в опытные пробы вносили следующие комбинации интерлейкинов (ИЛ) - ИЛ-2, ИЛ-2/15, ИЛ-2/7/15, ИЛ-15, ИЛ-7/15 в концентрации 40 нг/мл каждого, проводили отрицательный контроль без внесения цитокинов. На протяжении пятнадцати суток планшеты с клеточной суспензией инкубировали при 37°С с содержанием 5% CO2 и ежедневно подсчитывали количество жизнеспособных клеток в каждой пробе (Eve, NanoEnTek Inc, Корея). На пятнадцатые сутки отбирали 400 тыс. клеток из каждого образца на исследование поверхностных маркеров и 100 тыс. клеток для цитологического анализа полученных проб. Статистически достоверные отличия между значениями в пробах оценивали по t-критерию Стьюдента. Посевную дозу клеток считали за 100%.

Результаты. На протяжении всего срока культивирования в пробах с добавлением интерлейкинов наблюдали активное образование клеточных конгломератов. Вплоть до одиннадцатых суток культивирования наблюдали равномерную кривую роста во всех пробах. Далее в опытных образцах уровень клеток продолжал увеличиваться, а в контроле неизменно снижался. Помимо этого, на одиннадцатые сутки культивирования в пробе с добавлением ИЛ-7/15 прирост клеток (778%) был статистически достоверно различен в сравнении с контролем (524%) в 1,5 раз ($p<0,05$). На двенадцатые сутки культивирования доля лимфоцитов в пробе с ИЛ-15 (702%) и ИЛ-7/15 (756%) была выше в 1,47 и 1,6 раз соответственно в сравнении с контролем (476%) ($p<0,05$). На пятнадцатые сутки культивирования все опытные пробы статистически достоверно превышали контроль, которые составил 292% (прирост от первоначально внесенных 500 тыс. клеток, принятых за 100%), а именно, добавление ИЛ-2 приводило к увеличению значений в 2,25 раз (658%), ИЛ-2/15 – в 2,33 раз (680%), ИЛ-2/7/15 – в 2,4 раз (704%), ИЛ-15 (824%) и ИЛ-7/15 (838%) – в 2,9 раз ($p<0,05$). Наличие в пробах ИЛ-15 оказывало большее воздействие на индукцию пролиферации клеток, в сравнении с пробами без него. Влияние ИЛ-2 на увеличение прироста лимфоцитом было менее выражено, в сравнении с одиночным воздействием ИЛ-15 и его комбинацией с ИЛ-7. Помимо этого, на четвертые сутки культивирования до первого внесения цитокинов во всех пробах отмечали резкое снижение количества клеток, при этом на третьи сутки наблюдался активный прирост.

Выводы. В ходе нашей работы отмечена успешная экспансия лимфоцитов, выбранным нами способом. Однако, мы допускаем возможность увеличению доли получаемых клеток при первоначальном добавлении цитокинов не на четвертые сутки, как это выполнялось в нашей работе, а на третьи сутки культивирования, так как именно в эти сроки мы наблюдали фазу экспоненциального роста клеток.

ИССЛЕДОВАНИЕ ВОЗМОЖНОСТИ ПРИМЕНЕНИЯ ИНТЕРЛЕЙКИНА-7 И ИНТЕРЛЕЙКИНА-15 ДЛЯ ГЕНЕРАЦИИ ЛИМФОКИН-АКТИВИРОВАННЫХ КИЛЛЕРОВ. КУЛЬТУРАЛЬНЫЙ ЭТАП

Ситковская А.О.[1], Златник Е.Ю.[1], Филиппова С.Ю.[1], Ващенко Л.Н.[1], Кечеджиева Э.Э.[1]
grankina.anastasia@mail.ru, 89198791661

[1]Федеральное государственное бюджетное учреждение «Национальный медицинский исследовательский центр онкологии» Минздрава России, Ростов-на-Дону, Россия, 344037, ул. 14-линия, 63

STUDY OF THE POSSIBILITY OF USING INTERLEUKIN-7 AND INTERLEUKIN-15

FOR THE GENERATION OF LYMPHOKINE-ACTIVATED KILLERS. THE CULTURAL STAGE.

Sitkovskaja A.O.[1], Zlatnik E.Ju.[1], Filippova S.Ju.[1], Vashhenko L.N.[1], Kechedzhieva Je.Je.[1]

[1]National Medical Research Center for Oncology, Rostov-on-Don, Russia, 344037, st. 14-line, 63

Ключевые слова: ЛАК-терапия, рак молочной железы, иммуномагнитная сепарация
Keywords: LAK-therapy, breast cancer, immunomagnetic separation

Обзор современных литературных источников показал, что для генерации лимфокин-активированных киллеров (ЛАК), чаще всего применяется интерлейкин-2 (ИЛ-2), в то время как потенциал других стимулирующих натуральные натуральные киллеры (НК) интерлейкинов остаётся мало изученным. Целью работы было исследовать влияние применения интерлейкина-7 (ИЛ-7) и интерлейкина-15 (ИЛ-15) на генерацию ЛАК ex vivo.

Пациенты и методы. Из мононуклеарных клеток периферической крови 11 больных раком молочной железы II-III стадии, ранее не получавших лечения, выделяли фракцию, обогащенную НК, методом иммуномагнитной сепарации с применением NK Cell Isolation Kit (#130-092-657, Miltenyi Biotec, Germany). Клетки вносили в 6-ти луночный планшет по 300 тыс. клеток/лунка в среде RPMI 1640 (Gibco, USA) с добавлением 10% FBS (Gibco, USA). В лунки добавляли цитокины в концентрации 40 нг/мл каждый в 6 вариантах: 1) ИЛ-15; 2) ИЛ-2; 3) ИЛ-7; 4) ИЛ-15 + ИЛ-7; 5) ИЛ-15 + ИЛ-7 + ИЛ-2; 6) контроль без добавления цитокинов. Клетки культивировали при 5,0% CO2 и 37°C. Подсчет клеток при помощи гемоцитометра производился ежедневно в течение первых пяти дней и на восьмые, девятые и десятые сутки культивирования.

Результаты. В контрольных образцах отмечалось постепенное снижение количества НК: на пятые сутки культивирования оно падало в 2 раз, а на десятые – в 3 раз. При культивировании в присутствии ИЛ-2 на пятые сутки культивирования количество НК в 1,5 раза превышало контроль, а при культивировании с ИЛ-7 в сочетании с ИЛ-15 - в 1,4 раз. После девяти суток культивирования статистически значимую разницу с контрольным образцом образцом, заключающуюся в увеличении числа клеток, наблюдали при добавлении ИЛ-2 (в 1,6 раз); ИЛ-15 и ИЛ-7+ИЛ-15 (в 1,5 раз). На десятые сутки культивирования достоверные различия от контроля обнаружили в большинстве образцов: количество клеток было выше в пробах, культивированных с ИЛ-2 и ИЛ-7+ИЛ-15 (в 1,9 раз), и с ИЛ-15 и ИЛ-2+ИЛ-7+ИЛ-15 (в 1,7 раз). При этом самостоятельное воздействие ИЛ-7 приводило к постепенному уменьшению числа клеток, и на восьмые, девятые и десятые сутки культивирования оно было ниже, чем в контрольных образцах.

Выводы. В целом внесение в образцы, обогащенные НК, цитокинов способствовало сохранности клеток данной субпопуляции в течение десяти суток культивирования. Тем не менее, применение ИЛ-7 и ИЛ-15, как по отдельности, так и совместно, не приводило к существенному увеличению количества ЛАК по сравнению с применением ИЛ-2.

ПРИМЕНЕНИЕ МЕТОДА ИММУНОМАГНИТНОЙ СЕПАРАЦИИ ПРИ ГЕНЕРАЦИИ ЛИМФОКИН-АКТИВИРОВАННЫХ КИЛЛЕРОВ, ПОЛУЧЕННЫХ ОТ БОЛЬНЫХ РАКОМ МОЛОЧНОЙ ЖЕЛЕЗЫ IN VITRO

Ситковская А.О.[1], Златник Е.Ю.[1], Шамова Т.В.[1], Бондаренко Е.С.[1], Ващенко Л.Н.[1], Кечеджиева Э.Э.[1]
grankina.anastasia@mail.ru, 89198791661

[1]Федеральное государственное бюджетное учреждение «Национальный медицинский исследовательский центр онкологии» Минздрава России, Ростов-на-Дону, Россия, 344037, ул. 14-линия, 63

THE USE OF THE METHOD OF IMMUNOMAGNETIC SEPARATION IN THE

GENERATION OF LYMPHOCIN-ACTIVATED KILLERS OBTAINED FROM PATIENTS WITH BREAST CANCER IN VITRO

Sitkovskaja A.O.[1], Zlatnik E.Ju.[1], Shamova T.V.[1], Bondarenko E.S.[1], Vashhenko L.N.[1], Kechedzhieva Je.Je.[1]

National Medical Research Center for Oncology, Rostov-on-Don, Russia, 344037, st. 14-line, 63

Ключевые слова: ЛАК-терапия, рак молочной железы, иммуномагнитная сепарация, Т-регуляторные клетки

Keywords: LAK-therapy, breast cancer, immunomagnetic separation, T-regulatory cells

Активация in vitro аутологичных/аллогенных лимфоцитов, являющаяся этапом терапии лимфокин-активированными киллерами (ЛАК), может способствовать индукции пролиферации Т-регуляторных клеток (Т-рег), что снижает ее эффект. Целью работы являлось оценить влияние IL-2 и INF-γ на пролиферацию и фенотип лимфоцитов больных раком молочной железы (РМЖ) после удаления из общего пула Т-рег in vitro.

Пациенты и методы. Из крови 11 больных РМЖ II стадии выделяли лимфоциты, удаляли методом иммуномагнитной сепарации Т-рег, культивировали 6 суток с добавлением цитокинов: IL-2 – 0,1 мкг/мл и 1 мкг/мл, INF-γ – 10 МЕ/мл и их комбинации. Фенотипирование выполняли через 1, 3 и 6 суток на проточном цитофлуориметре FACSCantoII (BD).

Результаты. Уровень натуральных киллеров (НК) в образцах с IL-2 был сохранен на протяжении всего эксперимента, с одиночным IFN-γ постепенно уменьшался, а в контроле (пробах без стимуляции) резко снижался. В опытных образцах (IL-2, IL-2+IFN-γ) количество натуральных киллеров Т-клеток (НКТ) к 6 дню сохранялось на исходном уровне, а в контроле сокращалось в 2 раза ($p<0,05$). Количество CD335+ НК-клеток, обладающих высокой цитотоксичностью против клеток-мишеней, через 3 суток в опытных образцах с IL-2 увеличивалось в 5,2 раза, а через 6 - в 11,6 раз в сравнении с контролем ($p<0,05$). Сокультивирование с INF-γ не приводило к столь высоким результатам (в 1,7 и в 2,3 раза выше контроля соответственно).

На 6-е сутки при сокультивировании клеток с IL-2+INF-γ (1 мкг/мл IL-2) в 1,8 раз повышался уровень дубль-позитивных Т-клеток ($p<0,05$). Процент дубль-негативных Т- клеток нарастал в динамике культивирования от 1 к 6 суткам, в ряде случаев статистически достоверно (IL-2 – 1 мкг/мл: в 2 раза; IL-2 0,1 мкг/мл+INF-γ: в 1,8 раз; $p<0,05$).Процент CD4+CD38+ клеток на 6-е сутки инкубации с IL-2 в обеих дозах возрастал в 1,8-2 раза по сравнению с контролем, а процент CD8+CD38+ лимфоцитов в 4-6 раз. Доля CD4+HLA-DR+ клеток через 6 суток культивирования с IL-2 увеличивалась в 6 раз, а CD8+HLA-DR+ лимфоцитов – в 8-9 раз. Культивирование с INF-γ сокращало эффект стимуляции, в ряде случаев он не проявлялся. Интересно, что, несмотря сепарацию, сочетанное действие IL-2 и INF-γ на 6-е сутки приводило к возрастанию доли CD4+CD25+CD127dim клеток в 1,8 раз в сравнении с контролем ($p<0,05$), при единичном воздействии INF-γ количество данных клеток оставалось на уровне контрольных значений.

Заключение. INF-γ не является эффективным индуктором активации эффекторных клеток иммунитета, при этом воздействие IL-2, в том числе, в сочетании с INF-γ, приводит к значительному увеличению доли цитотоксических клеток, а также к активации Т-клеточного звена, в том числе CD4+CD25+CD127dim.

НЕКЛАССИФИЦИРОВАННЫЕ РОТАВИРУСЫ ГРУППЫ К ОКАЗЫВАЮТ ЦИТОТОКСИЧЕСКОЕ ДЕЙСТВИЕ НА КУЛЬТУРЫ КЛЕТОК ГЛИОБЛАСТОМ T98G И U87MG IN VITRO

Колпаков С.А.[2], Колпакова Е.П.[2], Ситковская А.О.[1], Златник Е.Ю.[1], Филиппова С.Ю.[1], Межевова И.В.[1], Бондаренко Е.С.[1], Росторгуев Э.Е.[1], Игнатов С.Н.[1], Кит О.И.[1]

grankina.anastasia@mail.ru, 89198791661

[1]Федеральное государственное бюджетное учреждение «Национальный медицинский

исследовательский центр онкологии» Минздрава России, Ростов-на-Дону, Россия, 344037, ул. 14-линия, 63
[2]Федеральное бюджетное учреждение науки «Ростовский научно-исследовательский институт микробиологии и паразитологии» Роспотребнадзора, Ростов-на-Дону, Россия 344000, пер. Газетный, д. 119

UNCLASSIFIED ROTAVIRUSES OF GROUP K EXERT A CYTOTOXIC EFFECT ON CELL CULTURES OF GLIOBLASTOMA T98G AND U87MG IN VITRO

Kolpakov S.A.[2], Kolpakova E.P.[2], Sitkovskaja A.O.[1], Zlatnik E.Ju.[1], Filippova S. Ju.[1], Mezhevova I.V.[1], Bondarenko E.S.[1], Rostorguev Je.E.[1], Ignatov S.N.[1], Kit O.I.[1]

[1]National Medical Research Center for Oncology, Rostov-on-Don, Russia, 344037, st. 14-line, 63
[2]Rostov Research Institute of Microbiology and Parasitology of Rospotrebnadzor, Rostov-on-Don, Russia, 344000, Gazetny,119

Ключевые слова: онколитические реовирусы, U87MG, T98G
Keywords: oncolytic reoviruses, U87MG, T98G

Онколитическая виротерапия интенсивно развивается в современной онкологии. Показано, что вирусы обладают как способностью к прямому онколизу, так и к стимуляции противоопухолевой активности иммунной системы, для решения вопроса о превалировании одного из них был предпринят данный эксперимент. Глиальные опухоли самые распространенные опухоли головного мозга, для лечения которых онколитические вирусы имеют определенные перспективы, благодаря их способности проникать через гемато-энцефалический барьер. Целью исследования было определить возможность онколитического действия новых неклассифицированных ротавирусов группы К (RVK) на клеточных линиях глиобластом T98G и U87MG in vitro.

Пациенты и методы. Культуры клеток T98G и U87MG были получены из отечественных банков клеточных линий человека и животных (ИНЦ РАН, ИМБ РАН). Культивирование проводили в стандартных условиях. В работе использовали аттенуированные апатогенные штаммы RVK N°100 и N°228 в концентрации: 108, 107, 106 и 105 частиц/мл. Цитотоксический эффект определяли с помощью тестов с MTT и Annexin V, морфологию клеток оценивали светооптическим методом.
Результаты. У обоих изученных штаммов RVK выявлена дозо-зависимая цитотоксическая активность, максимальная у штамма N°100 в концентрации 108 частиц/мл при действии на культуру клеток U87MG, гибель которой при их воздействии происходит преимущественно путем апоптоза. Исследования морфологии клеток показали выраженное действие RVK на культуру: значительные дегенеративные изменения в клетках, тенденция к уменьшению размеров кластеров, изменение их формы и гранулярности. Кластерообразование при культивировании в бессывороточной среде рассматривается в литературе как свойство стволовых опухолевых клеток, ответственных in vivo за рецидивирование опухоли и ее химио- и радио-резистентность. В клетках линии T98G отмечены морфологические изменения в виде сегментирования ядер, расплывчатости цитоплазмы, нечеткости контуров клеток с признаками образования синцития.
Заключение. Установленный онколитический эффект RVK штамма N°100 in vitro на клетки глиомы, предположительно включающие опухолевые стволовые клетки, свидетельствует о значительном потенциале применения данных ротавирусов в терапии глиальных опухолей.

СТРУКТУРА ЗАБОЛЕВАЕМОСТИ И СМЕРТНОСТИ ОТ ЗЛОКАЧЕСТВЕННЫХ

ОБРАЗОВАНИЙ СРЕДИ ПАЦИЕНТОВ УЧРЕЖДЕНИЙ ЗДРАВООХРАНЕНИЯ ФМБА РОССИИ

Коровкина Э.П., Бирюков А.П., Орлов Ю.В., Арчегова М.Г.

Федеральное Государственное бюджетное учреждение «Государственный научный центр Российской Федерации - Федеральный медицинский биофизический центр имени А.И. Бурназяна» 123098, Москва, Россия, Живописная, 46
E-mail:korovkina@fmbcfmba.ru

STRUCTURE OF MORBIDITY AND MORTALITY FROM MALIGNANT EDUCATION AMONG PATIENTS OF HEALTH CARE INSTITUTIONS OF FMBA OF RUSSIA

Korovkina E.P., Biryukov A.P., Orlov Yu.V., Archegova M.G.

State Research Center– Burnazyan Federal Medical Biophysical Center of Federal Medical Biological Agency,123098, Russia, Moscow, Zhivopisnaya, 46
E-mail:korovkina@fmbcfmba.ru

Ключевые слова: Злокачественные новообразования (ЗНО), заболеваемость, смертность, структура ЗНО

По данным Международного агентства по изучению рака (МАИР) число случаев злокачественных новообразований растет во всем мире, что, в основном, связано с увеличением продолжительности жизни. Отмечается быстрый рост абсолютных показателей заболеваемости и смертности от злокачественных новообразований в мире.
Согласно прогнозу ежегодно регистрируемое число впервые диагностированных случаев злокачественных новообразований к 2040 году увеличится с 17,0 млн. до 27,5 (на 61,4%).
Канцерогенный эффект ионизирующей радиации неоднократно был изучен в эпидемиологических исследованиях, проведенных среди различных групп населения, подвергавшихся облучению по медицинским показаниям, на рабочем месте (включая ядерные производства), при испытаниях атомного оружия, в результате аварии на ЧАЭС, при атомной бомбардировке Хиросимы и Нагасаки.
В наших исследованиях проведен анализ динамики и структуры заболеваемости и смертности от злокачественных новообразований (ЗНО) среди работников радиационно опасных предприятий и населения прилегающих территорий, обслуживаемых лечебно-профилактическими учреждениями (ЛПУ) ФМБА России за период 2012-2018гг.
Объектом исследования являются данные официальной медицинской статистики ФГБУ ФЦИТЭП ФМБА России (форма 7–«Сведения о злокачественных образованиях» и форма 35–«Сведения о больных злокачественными образованиями».
По результатам проведённого статистического анализа следует отметить рост заболеваемости ЗНО по ЛПУ ФМБА России за 2012-2018гг.(328,4–390,1). Среднегодовой темп прироста составил: -2,9%. Аналогичные показатели по РФ составили: 367,3- 425,5. Среднегодовой темп прироста составил: -2,7%.
В структуре заболеваемости ЗНО по всем ЛПУ ФМБА в 2018 году на первом месте заболевания предстательной железы (67,5), на втором - болезни кожи (52,6), на третьем - молочной железы (44,7). Следующие места занимают: заболевания трахеи, бронхов, лёгкого (34,7), ободочной кишки (30,1),желудка (23,0), прямой кишки, ректосигмоидного соединения, ануса (21,3), яичника (17,1), почки (15,2), поджелудочной железы (11,0)
В структуре онкологической заболеваемости по РФ ведущими локализациями являются: кожа (53,5),молочная железа(48,6), трахея, бронхи, легкое (42,0), ободочная кишка (29,4), предстательная железа (62,4), желудок (25,2), прямая кишка, ректосигмоидное соединение, анус (21,1), лимфатическая и кроветворная ткань (20,2), почка (16,5), поджелудочная железа (13,1), мочевой пузырь (11,9), яичник (18,2) [8].
В наших исследованиях был проведен срав-

нительный анализ показателей смертности (на 100000 чел.) от злокачественных новообразований (ЗНО) пациентов учреждений здравоохранения ФМБА России и РФ(по данным Московского научно-исследовательского онкологического института им. П.А. Герцена -филиала ФГБУ НМИЦР МЗ РФ) за 2012-2018гг.

Показано, что в учреждениях здравоохранения ФМБА России смертность (на 100 000) от ЗНО в данном интервале времени составляет:149,1–167,9, что значительно меньше российских показателей:201,0– 200,0.

В структуре смертности от ЗНО (МКБ-10) в 2018 году в ЛПУ ФМБА России наибольший удельный вес составляли опухоли трахеи, бронхов, легкого (13,7%), желудка (10,3%),ободочной кишки (9,1%), молочной железы (8,7%), прямой кишки, ректосигмоидного соединения, ануса (6,3%), предстательной железы (5,4%), лимфоидной и кроветворной ткани (5,3%). В РФ в 2018 году структура смертности от ЗНО была аналогичной.

Исследования показателей заболеваемости и смертности от ЗНО работников предприятий и прикреплённого населения, обслуживаемых ЛПУ ФМБА России, показали, что они не хуже национальных показателей. Заболеваемость ЗНО данного контингента ниже, чем по РФ: коэффициент отношения ФМБА/РФ составляет 0,9.

Результаты исследования могут стать основой для разработки мероприятий по медико-социальной реабилитации работников предприятий, организаций, а также прикрепленного населения, обслуживаемых лечебно-профилактическими учреждениями ФМБА России.

РАЗЛИЧИЯ В РАБОТЕ ФЕРМЕНТОВ DROSHA И DICER В ОБРАЗЦАХ КЛЕТОЧНЫХ МОДЕЛЕЙ КИШЕЧНОГО БАРЬЕРА И ЛИМФАТИЧЕСКОГО УЗЛА

Шкурников Максим Юрьевич[1]

[1] МНИОИ им. П.А. Герцена – филиал «НМИЦ радиологии» Минздрава России, 125284, г. Москва, 2-й Боткинский пр., д.3
Эл. почта: mshkurnikov@gmail.com
Ключевые слова: микроРНК, изоформы, Drosha, Dicer, клеточные модели

DIFFERENCES IN THE DROSHA AND DICER CLEAVAGE PROFILES IN CELL MODELS

Shkurnikov Maxim[1]

[1]P.A. Hertsen Moscow Oncology Research Center, Branch of National Medical Research Radiological Center, Ministry of Health of the Russian Federation, Second Botkinsky lane 3, 125284 Moscow, Russia.

Keywords: miRNA, iso-miRNA Drosha, Dicer, cell models

В настоящее время активно изучается роль микроРНК в регулировании кишечного барьера. МикроРНК – это короткие молекулы РНК длиною порядка 22 нуклеотидов, играющие ключевую роль в процессе РНК-интерференции. Их важнейшая функция заключается в посттранскрипционном подавлении экспрессии генов-мишеней, происходящем за счет комплементарного связывания микроРНК с 3'-нетранслируемой областью целевой мРНК, приводящего к блокированию дальнейшей трансляции и/или деградации мРНК.

Процесс образования микроРНК состоит из нескольких этапов. На первом этапе в результате транскрипции образуется молекула при-микроРНК, имеющая структуру шпильки. На следующем этапе созревания внутриядерный фермент Drosha связывается с при-микроРНК и производит разрезание неспаренных концов молекулы с образованием пре-микроРНК. Наконец, после транспортировки пре-микроРНК в цитоплазму фермент

Dicer производит разрезание петли шпильки пре-микроРНК, в результате чего образуется две молекулы микроРНК. Неточность работы двух указанных ферментов приводит к образованию так называемых изоформ микроРНК (isomiRs) — молекул, отличающихся от канонической микроРНК на 1-3 нуклеотидных основания с концов последовательности. Важность учета этих молекул заключается в том, что зачастую неканоническая изоформа микроРНК может преобладать в клетке и приводить к существенному изменению списка генов-мишеней микроРНК.

Цель исследования

Оценить профиль экспрессии изоформ микроРНК в образцах клеточных моделей кишечного барьера и лимфатического узла.

Пациенты и методы

В настоящем исследовании описанные эффекты были изучены с помощью анализа данных профиля изоформ микроРНК клеточных моделей тонкого кишечника EpiIntestinal и лимфатического узла Immunocube. Для этого были использованы результаты анализа микроРНК с помощью секвенирования нового поколения. Результаты секвенирования микроРНК были получены в виде таблицы экспрессий изоформ микроРНК, содержащей информацию о количестве ридов, соответствующих каждой изоформе (количества были нормированы на миллион выровненных ридов).

Из анализа были исключены слабо экспрессированные изоформы микроРНК, а именно изоформы, средняя экспрессия которых была меньше 100 ридов на миллион выровненных. Для сравнения профилей экспрессии изоформ микроРНК между здоровыми и патологическими тканями, была проведена агломеративная иерархическая кластеризация образцов методом Варда на основе данных наиболее ярко экспрессированных изоформ (средняя экспрессия больше 1000 ридов на миллион выровненных). Два мажорных кластера образцов оказались полностью согласованными с клинической характеристикой тканей.

Для исследования роли неточностей в работе ферментов Drosha и Dicer в здоровых и опухолевых тканях были составлены таблицы, содержащие информацию о суммарном количестве ридов на миллион выровненных по каждому образцу для каждого значения отступа от канонической формы микроРНК. Отступы с 5’-конца 5’-цепи микроРНК и с 3’-конца 3’-цепи микроРНК были отнесены к неточностям в работе Drosha, тогда как отступы с 3’-конца 5’-цепи и с 5’-конца 3’-цепи были отнесены к неточностям в работе Dicer. Построенные таблицы были разделены на две части, отвечающие за образцы здоровых тканей и за образцы опухолей. Далее значения каждой из таблиц были нормированы с целью приведения к процентной шкале.

Результаты

Внутриядерная обработка микроРНК ферментом Drosha проходит с меньшим процентом ошибок по сравнению с цитоплазматической обработкой ферментом Dicer. Также интерес представляет смещение неточностей работы Drosha в сторону петли шпильки на фоне смещенности отступов Dicer в сторону концов шпильки. Таким образом, оба фермента в основном работают на укорачивание молекулы микроРНК.

Также были выявлено значительное преобладание изоформ hsa-miR-455-3p|0|-2 относительно консервативной последовательности в модели тонкого кишечника EpiIntestinal. Для клеточной модели лимфатического узла ImmunoCube характерно преобладание изоформ hsa-miR-142-3p|-1|-1 и hsa-miR-155-3p|0|-1 относительно консервативных последовательностей.

Заключение

Процесс образования изоформ микроРНК, связанный с деятельностью белков Drosha и Dicer, имеет значимые различия между различными тканями. Эти данные следует учитывать при исследовании роли микроРНК в регуляции функциональной активности здорового эпителия кишечника, лимфатического узла. При выборе и разработке методов обнаружения микроРНК, а также при анализе генов-мишеней данных микроРНК и изменения их экспрессии рекомендуется учитывать набор существующих изоформ микроРНК.

Работа выполнена при поддержке гранта Министерства образования и науки Российской Федерации (проект RFMEFI61618X0092).

СПОСОБ ПОЛУЧЕНИЯ КЛЕТОЧНОЙ МОДЕЛИ ДЛЯ ИССЛЕДОВАНИЯ ВИРУСА SARS-COV-2 НА ОСНОВЕ КЛЕТОК ЛИНИИ КОЛОРЕКТАЛЬНОГО РАКА

Шкурников Максим Юрьевич[1]

[1] МНИОИ им. П.А. Герцена – филиал «НМИЦ радиологии» Минздрава России, 125284, г. Москва, 2-й Боткинский пр., д.3
Эл. почта: mshkurnikov@gmail.com
Ключевые слова: микрофлюидная модель, ACE2, TMPRSS2, Caco2

METHOD FOR OBTAINING COLORECTAL CANCER CELLS BASED MODEL FOR THE STUDY OF SARS-COV-2 VIRUS

Shkurnikov Maxim[1]

[1]P.A. Hertsen Moscow Oncology Research Center, Branch of National Medical Research Radiological Center, Ministry of Health of the Russian Federation, Second Botkinsky lane 3, 125284 Moscow, Russia.

Keywords: microfluidic model, ACE2, TMPRSS2, Caco2

Культивирование клеток в микрофлюидных системах на сегодняшний день является одним из наиболее перспективных подходов, обеспечивающих in vitro условия, сходные с условиями in vivo, для поддержания жизнеспособности, функциональной активности и стабильности клеточных культур в течение длительного времени, с возможностью регистрации изменения параметров, характеризующих функциональный статус клеток на молекулярном уровне. Изучение клеточных структур в естественном состоянии позволяет получить новые знания о процессах, происходящих в клетках, определить способы воздействия на клетки, приводящие к тому или иному результату. Это является важным при создании эффективных лекарственных средств и разработке новых методов лечения заболеваний.

Коронавирусная инфекция COVID-19 – тяжёлая острая респираторная инфекция, вызываемая коронавирусом SARS-CoV-2. Коронавирусу SARS-CoV-2 для проникновения в клетки человека b своего воспроизводства необходима экспрессия на поверхности клетки-мишени двух ферментов: ACE2 (ангиотензин превращающего фермента 2) и TMPRSS2 (трансмембранной сериновой протеазы 2). Первый фермент служит рецептором для связывания вирусной частицы посредством S-белка с поверхностью клетки-мишени. TMPRSS2 необходим для слияния оболочки вируса с мембраной клетки-мишени. Без экспрессии трансмембранной сериновой протеазы 2 инфицирование клеток вирусом SARS-CoV-2 невозможно.

Известно, что вирус SARS-CoV-2 инфицирует и наиболее эффективно реплицируется только в двух клеточных линиях человека: Calu3 (аденокарцинома лёгких) и Caco2 (аденокарцинома кишечника). Высокую репликационную активность SARS-CoV-2 связывают с сочетанной экспрессией данными клеточными линиями в дифференцированном состоянии не только рецептора ACE2, но и транскрипционного варианта 1 трансмембранной сериновой протеазы TMPRSS2. В нормальном эпителии легких человека соотношение экспрессии мРНК ACE2 и TMPRSS2 составляет 1 к 32, в то время как в кишечнике – 1 к 8.

Стандартные протокол дифференцировки клеток Caco2 предполагает культивирование конфлюэнтного слоя клеток 21 день. При этом достигается соотношение экспрессий генов ACE2 и TMPRSS2 1 к 3.

Цель исследования: получение дифференцированного монослоя клеток линии эпителия кишечника человека Caco2 с более высокой экспрессией мРНК TMPRSS2 по отношению к ACE2.

Пациенты и методы

Недифиринцированные клетки Caco2, по-

лученные из Российской коллекции культур клеток позвоночных (Институт цитологии РАН) высевали на индивидуальные полиэфирные вставки с проницаемой мембраной с поверхностью 0,143 см^2 и диаметром пор 1,0 мкм, в количестве от 54 000 до 66 000 клеток на вставку. Вставки с клетками помещали в микрофлюидное устройство с циркуляцией среды под вставками и переменным давлением. В качестве микрофлюидного устройства использовали микробиореактор БАВР.422522.001 по ТУ 9443-001-89584548-2014 (ООО НТЦ «БиоКлиникум», Россия). Клетки инкубировали в течение 7 дней, в культуральной среде Игла с 10% эмбриональной телячьей сыворотки, 0,1 мМ заменимых аминокислот, 0,1% пенициллина-стрептомицина при 37°С и 5% CO2, среда менялась трижды за 7 дней. Экспрессию мРНК генов ACE2 и TMPRSS2 оценивали на седьмой день инкубации методом полимеразной цепной реакции. По завершении инкубации к клеткам добавляли 130 мкл лизирующего буфера Qiazol Lysis Reagent (Qiagen, Германия), клеточный лизат переносили в пробирку 1,5 мл, объем лизата доводили с помощью Qiazol Lysis Reagent до 700 мкл. Выделение тотальной РНК осуществляли с помощью набора реагентов miRNeasy Mini Kit (Qiagen) согласно протоколу производителя. Качество выделенной РНК (RNA Integrity Number) оценивали на биоанализаторе (2100 Bioanalyzer, Agilent, Германия). Для всех образцов мРНК RIN превышал 7. Транскриптомный анализ проводили с использованием микрочипов HuGene 1.0 ST Array (Affymetrix, США) согласно методике производителя. Для анализа использовали 500 нг тотальной РНК.

Результаты

Согласно результатам оценки транскриптома дифференцированных клеток Caco2 в динамических и статических условиях экспрессия ACE2 составляла 6,3±0,07 и 6,5±0,14 соответственно. В свою очередь, экспрессия TMPRSS2 находилась на уровне 8,4±0,11 и 7,9±0,06 соответственно. Таким образом соотношение экспрессий составляло для статических условий 2^(7,9-6,5)=2,4, а для динамических – 2^(8,4-6,3)=4,28.

Заключение

Применение динамических условий культивирования позволяет получить дифференцированный монослой клеток линии эпителия кишечника человека Caco2 с соотношением экспрессии мРНК ACE2 и TMPRSS2 в интервале от 1 к 4 до 1 к 5,5.

Работа выполнена при поддержке гранта Министерства образования и науки Российской Федерации (проект RFMEFI61618X0092).

ПОЛНОТРАНСКРИПТОМНЫЙ АНАЛИЗ ЭКСПРЕССИИ ГЕНОВ В ОПУХОЛИ МОЛОЧНОЙ ЖЕЛЕЗЫ С АМПЛИФИКАЦИЕЙ ДЛИННОГО ПЛЕЧА 8 ХРОМОСОМЫ

Ибрагимова М.К.[1], Цыганов М.М.[1], Литвяков Н.В.[1]*

[1]Томский национальный исследовательский медицинский центр Российской академии наук
*Автор для корреспонденции, e-mail – imk1805@yandex.ru, 8-909-548-16-36

TRANSCRIPTOME OF BREAST TUMORS WITH DIFFERENT AMPLIFICATION STATUSES OF THE LONG ARM OF CHROMOSOME 8

Ibragimova M.K.[1], Tsyganov M.M.[1], Litviakov N.V.[1]*

[1]Tomsk National Research Medical Center of the Russian Academy of Sciences
*Corresponding author, e-mail – imk1805@yandex.ru, 8-909-548-16-36

Актуальность работы. Согласно базе www.progenetix.org по частоте встречаемости в 177 типах опухолей амплификация 8q, в частности 8q24, оказалась наиболее распространенной аберрацией числа копий и встречалась более чем в 30% всех образцов. Наиболее значимым геном в этом локусе по данным COSMIC является протоонкоген c-Myc.

Ключевые слова: рак молочной железы, ам-

плификация, хромосома 8, дифференциально экспрессируемые гены, неоадъювантная химиотерапия

Целью настоящей работы явилось изучение изменений транкриптома опухоли молочной железы и статуса амплификации 8q (с локусом 8q24) и в процессе предоперационной химиотерапии.

Материал и методы. В исследование включены 60 больных люминального В РМЖ T1-4N0-2M0. Пациенты получали 6-8 курсов неоадъювантной химиотерапии (НХТ). Материалом для исследования служили парные образцы биопсийного материала до лечения и операционного материала для каждого из пациентов. Была выделена ДНК и РНК при помощи наборов QIAamp DNA mini Kit и RNeasy mini kit plus (Qiagen, Germany), соответственно. Наличие амплификаций и экспрессию генов оценивали с использованием микроматриц CytoScan HD Array и Clariom S Assays Human (Affymetrix, USA), соответственно.

Результаты. Частота амплификации 8q в опухоли больных до лечения составила 62% (37/60). Из 37 больных амплификация 8q в опухоли после НХТ сохранилась у 24/37 пациентов (65%), у 3 пациентов амплификации 8q в опухоли возникли de novo. Количество дифференциально экспрессированных генов (ДЭГ) в опухоли до лечения у больных с наличием/отсутствием амплификации 8q составило 105 генов (41 up-regulated, 64 down-regulated). После НХТ опухоли больных с наличием/отсутствием амплификации 8q различались по 2137 ДЭГ (1394 up-regulated, 780 down-regulated). В топ-10 сигнальных путей попали MAPK Signaling Pathway и Circadian rhythm related genes для опухолей до лечения и после НХТ, различающихся по наличию амплификации 8q. Согласно данным диаграммы Венна, ДЭГ у пациентов с наличием/отсутствием амплификации 8q до лечения и после НХТ пересекаются по 8 генам: NBPF4, PI4KB, UGT2B11 UDP, UGT2B28 UDP, PLAT, MYBPC1, SETBP1, ZNF223. При частичной регрессии и на фоне стабилизации количество ДЭГ в опухоли после НХТ с наличием/отсутствием амплификации 8q составило 879 (601 up-regulated, 278 down-regulated) и 1321 (652 up-regulated, 669 down-regulated), соответственно. Диаграмма Венна по пересечению ДЭГ у пациентов с наличием/отсутствием амплификации 8q после НХТ и 51 гена стволовости показала, что общими являются 8 генов: GSK3B, TERT, BMP6, MYC, GATA3, NANOG, SMAD4, SMAD2. Важно, что в список вошел ген MYC, который показал экспрессию в дифференцированных опухолевых клетках in situ и в кровотоке у больных с метастазами. Высокая экспрессия этого гена наблюдается у больных с амплификацией 8q, где и локализован ген. Т.о., подтверждается, что амплификация локуса гена стволовости обеспечивает эктопическую экспрессию кластера генов стволовости.

Вывод. Изучен спектр ДЭГ и сигнальных путей, активированных/инактивированных в опухолях молочной железы до лечения/после НХТ, в зависимости от наличия амплификации 8q и ответа на НХТ.

Источник финансирования: работа поддержана грантом РФФИ 18-29-09131

СРАВНИТЕЛЬНАЯ ОЦЕНКА ВЛИЯНИЯ ДВУХ ВИДОВ ЛАЗЕРНЫХ ТЕХНОЛОГИЙ НА РОСТ И МЕТАСТАЗИРОВАНИЕ ЭКСПЕРИМЕНТАЛЬНЫХ ОПУХОЛЕЙ

Литвинова Т.М.[1], Церковский Д.А.[2], Косенко И.А.[2], Пранович И.М.[1]

1 – Белорусский государственный медицинский университет, Министерство здравоохранения Республики Беларусь, 220116, г. Минск, пр. Дзержинского, 83
2 – Республиканский научно-практический центр онкологии и медицинской радиологии им. Н.Н. Александрова, Министерство здравоохранения Республики Беларусь, аг. Лесной, Республика Беларусь, 223040
Контактная информация: Церковский Д.А., tzerkovsky@mail.ru, +375(017)3899536

COMPARATIVE EVALUATION OF THE INFLUENCE OF TWO TYPES OF LASER

TECHNOLOGIES ON GROWTH AND METASTASIS OF EXPERIMENTAL TUMORS

Litvinova T.M.[1], Cerkovskij D.A.[2], Kosenko I.A.[2], Pranovich I.M.[2]

1 – Belarussian state medical university, Ministry of health of the Republic of Belarus, Minsk, Republic Belarus, 220116
2 – N.N. Alexandrov National Cancer Center of Belarus,
Ministry of health of the Republic of Belarus, Lesnoy, Republic Belarus, 223040
Contact information: Cerkovskij D.A., tzerkovsky@mail.ru, +375(017)3899536

Ключевые слова: фотодинамическая терапия, экспериментальные опухоли.
Key words: photodynamic therapy, experimental tumors.

Актуальность. Наиболее значимыми для лечения онкологических пациентов могут быть, как свидетельствуют единичные литературные данные, две технологии: внутривенное лазерное облучение крови (ВЛОК) и системная фотодинамическая терапия (сФДТ), при которой сочетается однократное внутривенное введение фотосенсибилизатора (ФС) с последующими сеансами лазерной гемотерапии. Однако до их применения в клинике необходимо оценить действие этих методик на злокачественные процессы у животных.

Цель исследования. Изучить влияние ВЛОК и сФДТ на рост и метастазирование экспериментальных опухолей in vivo и сравнить оказываемое ими действие между собой.

Методы исследования. В исследование включены 34 крысы с лимфосаркомой Плисса (ЛФС) и 64 линейные мыши с карциномой РЛ-67. У крыс изучали влияние ВЛОК и сФДТ на рост опухоли, у мышей – на процессы метастазирования. Полученные данные сравнивали с показателями контрольных групп. Опухоли перевивали подкожно в паховую область путем введения 10%-й опухолевой взвеси в растворе Хенкса. ВЛОК проводили на аппарате «ЛЮЗАР-МП» (λ=672±0,02 мкм, мощность – 1,5-2,0 мВт, время – 10 мин). При сФДТ вначале вводили внутрибрюшинно ФС «Фотолон» (РУП «Белмедпрепараты») в дозе 5 мг/кг, а затем через 3 часа проводили сеанс ВЛОК.

Критерии оценки противоопухолевой эффективности: динамика роста опухоли и коэффициент торможения ее роста (ТРО, %), средняя продолжительность жизни (СПЖ, сутки) павших животных и процент излеченных особей. Критерии оценки антиметастатической эффективности: частота метастазирования в легкие (%), общее и среднее число метастазов в группах и индекс торможения метастазирования (ИТМ). Для статистической обработки данных использовали программы «Microsoft Excel» и «Origin Pro 7». Оценку достоверности различий определяли по U-критерию Манна-Уитни. Различия считали достоверными при значении $p<0,05$.

Результаты. Было установлено, что действие ВЛОК замедляло в отличие от интактного контроля рост опухоли. При увеличении объема ЛФС в контроле за изучаемый период с 0,28±0,02 до 29,73±1,24 $см^3$, объем опухоли под действием лазерной гемотерапии вырос с 0,22±0,03 до 16,5±6,92 $см^3$. Под влиянием сФДТ происходило статистически значимое уменьшение роста объема ЛСП (с 0,28±0,03 до 3,83±1,22 $см^3$). При этом у 3-х крыс опухоль исчезла, чего не было после воздействия ВЛОК. СПЖ во всех 3-х группах животных была одинаковой и составила 21,3; 23,0 и 23,0 дня. Коэффициент ТРО у крыс после сФДТ был на 58,6% меньше, чем в контроле, а после ВЛОК – только на 22,7%. Площадь под кривой роста под влиянием сФДТ уменьшилась в 2,4 раза, в то время как после лазерной гемотерапии – только в 1,3 раза. Индекс роста ЛФС после проведения сФДТ снизился более чем на 50%.

Лазерная гемотерапия, как показало исследование, оказывает влияние на процессы метастазирования карциномы РЛ-67. Об этом свидетельствует снижение общего числа метастазов в группе в 4,6 раза (с 425 в контроле до 93 в опыте). Уменьшается статистически значимо также среднее число метастазов с 35,4±2,7 до 8,4±0,9 ($p<0,001$), при этом ИТМ увеличивается с 0 до 78%. Однако более выраженное действие на процессы метастазирования оказывала сФДТ. Общее число ме-

тастазов уменьшилось в 62,5 раза, а среднее снизилось с 12,4±2,6 до 0,2±0,2 (p<0,001). При этом ИТМ увеличился с 0 до 98,4%. Он оказался на 20,4% выше, чем после действия ВЛОК. **Выводы**. Лазерные технологии, изученные в эксперименте, обладают, как противоопухолевым, так и антиметастатическим действиями. Влияние сФДТ на процессы прогрессии опухоли более выражено, чем действие лазерной гемотерапии, что свидетельствует о возможности использования этого метода в клинической онкологии.

ВЛИЯНИЕ ВЫСОКОМОЛЕКУЛЯРНОЙ ГИАЛУРОНОВОЙ КИСЛОТЫ НА ПОПУЛЯЦИЮ СТВОЛОВЫХ КЛЕТОК РАКА МОЛОЧНОЙ ЖЕЛЕЗЫ ЛИНИИ MCF-7

Замулаева И.А., Абрамова М.Р., Матчук О.Н., Липунов Н.М., Мкртчян Л.С., Крикунова Л.И.

Медицинский радиологический научный центр им. А.Ф. Цыба – филиал ФГБУ «Национальный медицинский исследовательский центр радиологии» Министерства здравоохранения Российской Федерации
249036, Российская Федерация, Калужская область, Обнинск, ул. Королёва, д. 4
E-mail: amr60@mail.ru, 962-177-67-67

INFLUENCE OF HIGH-MOLECULAR HYALURONIC ACID ON MCF-7 BREAST CANCER STEM CELLS

Zamulaeva I.A., Abramova M.R., Matchuk O.N., Lipunov N.M., Mkrtchyan L.S., Krikunova L.I.

A. Tsyb Medical Radiological Research Center – branch of the National Medical Research Radiological Center of the Ministry of Health of the Russian Federation
Korolev str.- 4, Obninsk, Kaluga region, 249036, Russian Federation

Ключевые слова: гиалуроновая кислота, рак молочной железы MCF-7, опухолевые стволовые клетки, проточная цитометрия
Key words: hyaluronic acid, MCF-7 breast cancer, cancer stem cells, flow cytometry

Актуальность. В последние годы накапливается все больше данных о радио- и химиорезистентности опухолевых стволовых клеток (ОСК), которые обнаружены в злокачественных новообразованиях различной локализации, в первичных и стабильных культурах опухолевых клеток. Многие исследователи полагают, что именно сохранение ОСК после радио- или химиотерапии приводит к рецидивированию опухолевого процесса у части онкологических больных. Поэтому значительный интерес представляет выяснение механизмов формирования пула ОСК и регуляции биологических свойств этих клеток под действием различных факторов, включая один из основных компонентов внеклеточного матрикса - гиалуроновую кислоту (ГК).
Цель исследования – оценка влияния ГК с молекулярным весом 1-3 кДа на количество ОСК в стабильной культуре рака молочной железы линии MCF-7.
Материалы и методы. С помощью МТТ-теста определяли жизнеспособность опухолевых клеток линии MCF-7 после инкубации с ГК в концентрации 0,3-5,0 мг/мл in vitro. Далее с помощью проточной цитометрии оценивали изменение относительного и абсолютного количества ОСК под влиянием ГК в концентрации 0,6 мг/мл, выбранной по результатам МТТ-теста. ОСК выявляли по иммунофенотипу CD44+CD24-/low, а также по способности эффективно откачивать из клеток флуоресцентный краситель Хёхст 33342 и формировать так называемую боковую популяцию (side population - SP) слабо окрашенных клеток при исследовании с помощью проточной цитометрии.
Результаты. Жизнеспособность опухолевых клеток в общей популяции линейно снижалась с повышением концентрации ГК (R=-0,94, p=0,006). При этом инкубация клеток с ГК в выбранной концентрации приводила к повышению как относительного, так и абсолютного количества ОСК (SP) в 1,6-1,9 раз по сравнению с контролем (p=0,002 и p=0,004,

соответственно). Наблюдалась тенденция к увеличению относительного количества CD44+CD24-/low ОСК под влиянием ГК: в среднем с 0,28±0,01% в контрольных образцах до 0,45±0,11% в образцах, обработанных ГК (p=0,11).

Заключение. Воздействие высокомолекулярной ГК на клетки рака молочной железы линии MCF-7 приводит к повышению относительного и абсолютного количества ОСК, в то время как жизнеспособность не стволовых опухолевых клеток в тех же условиях снижается. Полученные результаты проясняют некоторые закономерности влияния ГК на ОСК – фракцию опухолевых клеток, резистентную к традиционным методам радио- и химиотерапии.

ЭКСПЕРИМЕНТАЛЬНЫЕ И КЛИНИЧЕСКИЕ ПОДХОДЫ К ЭЛИМИНАЦИИ И ПОВЫШЕНИЮ РАДИОЧУВСТВИТЕЛЬНОСТИ ОПУХОЛЕВЫХ СТВОЛОВЫХ КЛЕТОК

Матчук О.Н., Замулаева И.А.

Медицинский радиологический научный центр им. А.Ф. Цыба - филиал ФГБУ «Национальный медицинский исследовательский центр радиологии» Министерства здравоохранения Российской Федерации
249036, Российская Федерация, Калужская область, Обнинск, ул. Королёва, д. 4
E-mail: zamulaeva@mail.ru, 909-251-67-10

EXPERIMENTAL AND CLINICAL APPROACHES TO ELIMINATION AND INCREASE OF RADIOSENSITIVITY OF CANCER STEM CELLS

Matchuk O.N., Zamulaeva I.A.

A. Tsyb Medical Radiological Research Center - branch of the National Medical Research Radiological Center of the Ministry of Health of the Russian Federation, Obninsk, Russia
Korolev str. – 4, Obninsk, Kaluga Region, 249036, Russian Federation

Ключевые слова: опухолевые стволовые клетки, ионизирующее излучение, радиорезистентность
Keywords: cancer stem cells, ionizing radiation, radioresistance

Актуальность. Как свидетельствуют результаты многочисленных экспериментальных исследований in vitro, опухолевые стволовые клетки (ОСК), обнаруженные в злокачественных новообразованиях различных локализаций, первичных и стабильных культурах опухолевых клеток, обладают более высокой резистентностью к редкоионизирующему излучению и многим противоопухолевым препаратам по сравнению с остальной массой клеток. Эта общая закономерность лежит в основе нескольких направлений работы, которые в последние годы активно развиваются в экспериментальной и клинической онкологии. С одной стороны, высокая резистентность ОСК к воздействиям физической и химической природы позволяет предположить, что именно ОСК могут сохраняться после лучевого или комбинированного лечения онкологических больных и являться причиной возникновения рецидивов. В настоящее время это предположение подвергается интенсивному исследованию в клинических условиях. С другой стороны, установленная закономерность требует объяснения, поэтому во многих лабораториях мира изучаются молекулярные механизмы радио- и химиорезистентности ОСК, на основе которых разрабатываются способы и средства повышения чувствительности этих клеток к противоопухолевым воздействиям. Анализ литературы показывает, что в ряде клинических исследований уже выполнена оценка эффективности различных подходов к элиминации ОСК, однако основная часть таких исследований находится на доклинической стадии.

Целью работы является выяснение закономерностей и некоторых механизмов резистентности ОСК к ионизирующему излучению, а также поиск средств/способов элиминации

или повышения радиочувствительности этих клеток в экспериментальных условиях in vitro и in vivo.

Материалы и методы. Материалом для исследования служили стабильные культуры опухолевых клеток различных линий рака шейки матки (РШМ), рака молочной железы (РМЖ) человека и меланомы мыши. Использованы основные методы идентификации ОСК, известные в литературе: иммунофенотипирование по поверхностным маркерам, оценка эффективности исключения из клеток флуоресцентного красителя Хёхст 33342 и определение активности фермента альдегиддегидрогеназа (ALDH1) с помощью метода проточной цитометрии.

Результаты. Полученные результаты подтверждают данные литературы о высокой резистентности ОСК к действию γ-излучения. Однако при использовании нейтронного излучения радиочувствительность ОСК значительно повышается и достигает уровня радиочувствительности остальных клеток. Кроме того, оказалось, что фотодинамическое воздействие также оказывает одинаковое влияние на жизнеспособность ОСК и остальных клеток в условиях in vitro.

Ранее нами были обнаружены существенные различия между стволовыми и не стволовыми опухолевыми клетками по количеству первичных радиационных повреждений ДНК и эффективности их репарации. Поэтому мы предположили, что химические соединения из класса димерных бисбензимидазолов (DBn), модифицирующих структуру хроматина и ингибирующих ферменты репарации ДНК, могут оказывать преимущественное действие именно на ОСК. Проведенные эксперименты подтвердили это предположение: использование указанных соединений приводило к снижению количества ОСК и повышению их радиочувствительности. Кроме того, нами была продемонстрирована роль белков теплового шока (БТШ) в формировании радиорезистентности ОСК к γ-излучению, поэтому поиск средств повышения радиочувствительности ОСК проводился также среди ингибиторов активности и экспрессии БТШ. В результате была установлена способность некоторых ингибиторов БТШ70 снижать количество ОСК при одиночном применении и в комбинации с γ-облучением.

Выводы. Полученные результаты обосновывают перспективность использования плотноионизирующих излучений и фотодинамического воздействия с точки зрения элиминации ОСК, а также указывают на необходимость учета молекулярных механизмов радиорезистентности ОСК при разработке новых противоопухолевых средств.

Исследование выполнено за счет гранта Российского научного фонда (проект № 18-75-10025).

СТЕРИЛИЗАЦИЯ РАСТВОРА АЛЬГИНАТА АВТОКЛАВИРОВАНИЕМ ПОДАВЛЯЕТ ПРОЛИФЕРАЦИЮ ИНКАПСУЛИРОВАННЫХ КЛЕТОК

Филиппова С.Ю., Ситковская А.О., Позднякова В.В.[1]
filsv@yandex.ru

[1]ФГБУ «Национальный медицинский исследовательский центр онкологии» Минздрава России, Ростов-на-Дону, Россия, 344000,14-я линия, 63.

ALGINATE SOLUTION STERILIZATION BY AUTOCLAVING SUPPRESSES THE PROLIFERATION OF ENCAPSULATED CELLS

Filippova S.Y., Sitkovskaya A.O., Pozdnyakova V.V.1

[1]FSBI “National Medical Research Centre for oncology”, Rostov-on-Don, Russia, 344000, 14 liniya str., 63.

Ключевые слова
альгинат, инкапсуляция, MOLT-4, биочернила.
Keywords
alginate, encapsulation, MOLT-4, bioinks

Цель. Инкапсуляция клеток опухоли в альгинатный гель широко применяется в иссле-

дованиях in vitro для создания различных 3-х мерных моделей канцерогенеза методами биопечати. Применение альгината в составе гидрогелей для длительного культивирования клеток налагает высокие требования к стерильности конечного продукта. Для подбора оптимального протокола подготовки чернил для биопечати необходимо изучить, как процессы стерилизации влияют на биологические свойства альгинатного геля. Целью исследования было сравнение влияния ультрафиолетового излучения и автоклавирования на такие характеристики получаемого гидрогеля, как способность к поддержанию жизнеспособности и клеточной пролиферации.

Материалы и методы. Для целей исследования были подготовлены 8% растворы альгината натрия (арт. W201502, Sigma Aldrich, США) в DPBS (Биолот, Россия) в двух вариантах. В первом варианте готовый раствор нестерильного порошка альгината подвергали автоклавированию путем выдерживания при 1210С при давлении водяного пара 210 кПа в течение 15 мин. Во втором варианте раствор приготовляли путем растворения порошка альгината, предварительно стерилизованного ультрафиолетовыми лучами, в стерильном буфере DPBS. Клетки культуры MOLT-4 были заключены в бусины из 1%, 2% и 4% альгинатного гидрогеля в концентрации 0,75×106 кл/мл путём смешивания суспензии клеток, 8% раствора альгината и стерильного DPBS в необходимых пропорциях. Полимеризация гидрогеля с клетками проводилась путём выдерживания в 50 мМ растворе CaCl2 и 5 минут. На восьмые сутки культивирования в среде RPMI 1640 (Gibco, США) с добавлением 10% FBS (Биолот, Россия) проводили непрямую оценку клеточной пролиферации путем измерения средней площади образующихся клеточных колоний. Далее проводили выделение клеток путём растворения альгинатных бусин в 60 мМ растворе цитрата натрия, после чего осуществляли определение жизнеспособности клеток в автоматическом клеточном счетчике EVE (NanoEnTek, Южная Корея) в тесте с 0,4% раствором трипанового синего.

Результаты. По результатам проведенных измерений уровень пролиферативной активности клеток, определенный через площадь колоний, для всех вариантов концентрации альгинатного геля оказался достоверно выше для геля, стерилизованного обработкой ультрафиолетовыми лучами по сравнению с автоклавированием. Значения критерия Стьюдента при попарном сравнении средних значений площади колоний, полученных в автоклавированном и обработанном УФ альгинате, составили: t=6,37 для 1% (df=198), t=8,02 для 2% (df=198), и t=16,25 для 4% геля (df=198). Таким образом, разница между размерами колоний для двух способов стерилизации альгината оказалась достоверной при принятом уровне значимости (α=0,05, df=198, t=1,97) для всех вариантов концентраций гидрогеля. При этом тест с трипановым синим не выявил существенных различий в количестве жизнеспособных клеток между вариантами опыта. Наблюдаемое уменьшение пролиферативной активности клеток мы связываем с возможным уменьшением размера и количества пор в готовом геле после его обработки автоклавированием, что приводит к замедлению скорости поступления питательных веществ и кислорода к клеткам. Для проверки данного предположения требуются дополнительные исследования физических свойств альгинатного геля, подвергнутого различным способам стерилизации.

Заключение. Таким образом, стерилизация автоклавированием приводит к подавлению пролиферативной активности клеток и не может быть рекомендована для применения в протоколах подготовки биочернил с заключенными в них клетками для культивирования in vitro.

СРАВНИТЕЛЬНЫЙ АНАЛИЗ ЭФФЕКТИВНОСТИ НЕОАДЪЮВАТНОЙ

СИСТЕМНОЙ ТЕРАПИИ HER2-ПОЗИТИВНОГО РАКА МОЛОЧНОЙ ЖЕЛЕЗЫ С ОЦЕНКОЙ ЛЕЧЕБНОГО ПАТОМОРФОЗА

COMPARATIVE ANALYSIS OF THE NEOADJUVANT SYSTEMIC THERAPY EFFICACY OF HER2-POSITIVE BREAST CANCER WITH AN ASSESSMENT OF THERAPEUTIC PATHOMORPHISM

Мурунова Юлия Николаевна,
Абунагимов Виталий Маратович

БУ «Сургутская окружная клиническая больница»
628408, Тюменская обл., г. Сургут ул. Энергетиков, дом 24 корпус 2
Автор, ответственный за связь:
Мурунова Юлия Николаевна
e-mail: pinch.yulka@gmail.com

Murunova Yuliya Nikolayevna,
Abunagimov Vitaliy Maratovich

Public Sector Entity “Surgut Regional Clinical Hospital”
628408, 2-24 Energetikov st., Surgut, Tyumen region, Russia.
Contacts: Murunova Yuliya Nikolayevna
e-mail: pinch.yulka@gmail.com

Ключевые слова: рак молочной железы, неоадъювантная терапия, лечебный патоморфоз

Актуальность. Роль неоадъювантной системной терапии (НАТ) в лечении пациентов с HER2-позитивным раком молочной железы (РМЖ) возрастает, поэтому актуальной представляется обязательная оценка ее эффекта. Морфологический ответ на НАТ прямо коррелирует с безрецидивной и общей выживаемостью. Достижение полного регресса опухоли является важнейшим фактором прогноза, так как сопровождается максимальными показателями общей выживаемости. Система Residual Cancer Burden (RCB) признана наиболее оптимальной для оценки ответа опухоли на НАТ.

Цель исследования: сравнительная характеристика лечебного патоморфоза опухоли при проведении разных схем НАТ.

Пациенты и методы. Проведено сравнительное ретроспективное рандомизированное исследование. В исследование включены пациенты с HER2-позитивным РМЖ II-III стадии, находящиеся на лечении в онкологическом отделении (Маммология) БУ «Сургутская окружная клиническая больница», которым была проведена НАТ с последующим радикальным оперативным лечением и оценкой лечебного патоморфоза опухоли и удаленных лимфоузлов. Пациенты были разделены на 2 группы в зависимости от схемы проводимой НАТ. Пациентам 1 группы (28 больных – 60,9%) была проведена полихимиотерапия (ПХТ) по схеме 4 курса, включающих доксорубицин, циклофосфан с последующей системной терапией: 4 курса, включающих доцетаксел и трастузумаб. Пациенты 2 группы (18 – 39,1%) также получали 4 курса ПХТ (доксорубицин, циклофосфан) с последующей системной терапией включающей в себя двойную блокаду HER2-рецепторов (доцетаксел, трастузумаб, пертузумаб). Средний возраст пациентов составил 51,4 ± 9,5 лет, в 1 группе – 52,1±7,5 лет, во 2 – 50,4±12,3 лет. Женщины составили – 97,8% мужчины – 2,2%. Всем пациентам проведено радикальное хирургическое лечение: РМЭ в 1 группе выполнена 24 больным – 85,7%, во 2 – 16 – 88,9%. РР в 1 группе проведена – 4 пациентам – 14,3%, во 2 – 2 пациентам – 11,1%. Для оценки морфологического ответа использована шкала RCB. Выделяют четыре степени ответа опухоли: RCB0 – полный ответ – отсутствие опухоли в молочной железе и исследованных лимфоузлах, клинически определяет хороший прогноз; RCBI – частичный ответ – минимальная остаточная болезнь, риск прогрессирования заболевания низкий; RCBII – минимальный ответ – умеренная остаточная болезнь, риск прогрессирования заболевания промежуточный; RCBIII – выраженная остаточная болезнь, что отражает резистентность к проведенной терапии и риск прогрессирования заболевания – высокий.

Результаты исследования. При оценке морфологического ответа в 1 группе пациентов RCB 0 получили у 3 – 10,7%, RCB I – у 8 больных – 28,6%, RCB II – у 15 – 53,6%, RCB III – у 2 – 7,1%. Во 2 группе пациентов ответ RCB 0 выявлен у 7 – 38,9% (в сравнении с результатами 1 группы p=0,024, χ2 =5,112). Ответ степени RCB I получен у 7 больных – 38,9% (p=0,466, χ2=0,531), RCB II – у 4 – 22,2% (p=0,035, χ2=4,441), RCB III – у 0 – 0% (p=0,246, χ2=1,344). Во второй группе отмечено достоверно больше пациентов с полным мофологическим ответом, и достоверно меньшее количество пациентов с минимальным ответом. При проведении НАТ резистентность опухоли наблюдалась лишь у 2 (7,1%) больных 1 группы и их число статистически не отличается при сравнении со 2 группой.
Заключение. Определение лечебного патоморфоза РМЖ помогает оценить эффективность лечения и является важным прогностическим фактором. Включение в стандартную схему НАТ препарата Пертузумаб позволило получить достоверно большее число полных регрессов опухоли и меньшее число минимальных ответов. Данный подход к лечению показал более благоприятный результат, при оценке лечебного патоморфоза.

ГЛУТАТИОНОВАЯ СИСТЕМА В ТКАНИ ОПУХОЛИ РАЗНЫХ ГИСТОТИПОВ РАКА ЖЕЛУДКА И ПРИ РЕГРЕССЕ ОПУХОЛЕЙ В ЭКСПЕРИМЕНТЕ

Горошинская И.А., Качесова П.С., Франциянц Е.М., Сурикова Е.И., Немашкалова Л.А., Медведева Д.Е., Маслов А.А., Кит О.И.
E-mail iagor17@mail.ru

ФГБУ «Национальный медицинский исследовательский центр онкологии» Минздрава России, Ростов–на–Дону, Россия, 14-я линия, 63, 344037

GLUTATHIONE SYSTEM IN THE TUMOR TISSUE OF DIFFERENT HISTOTYPES OF GASTRIC CANCER AND IN REGRESSION OF TUMORS IN THE EXPERIMENT

Goroshinskaya I.A., Kachesova P.S., Frantsiyants E.M., Surikova E.I., Nemashkalova L.A., Medvedeva D.E., MaslovA.A., Kit O.I.

National Medical Research Centre for Oncology of the Ministry of Health of Russia, Rostov-on-Don, Russia, 14 Line, 63, 344037

Ключевые слова: рак желудка; различные гистотипы опухоли и стадии процесса; глутатионовая система в ткани опухоли
Keywords: gastric cancer; various histotypes of the tumor and stages of the process; glutathione system in tumor tissue

Цель: Оценить роль восстановленного глутатиона и глутатионзависимых ферментов в распространенности опухолевого процесса.
Пациенты и методы: Показатели системы глутатиона были изучены в опухоли и окружающих ее тканях 85 первичных больных раком желудка с гистологически подтвержденным диагнозом: аденокарцинома (АК) G1-2 – 23 чел.; G3 – 18 чел.; G3+G4 – 10 чел.; сочетанное поражение желудка (АК G2 или G3 с наличием перстневидных компонентов, СПЖ) – 10 чел.; перстневидноклеточный рак (ПКР) – 19 чел.; ПКР с наличием недифференцированных клеток – 5 чел. Уровень восстановленного и окисленного глутатиона (GSH и GSSG) определяли ИФА методами, активность глутатионпероксидазы (ГПО), глутатионредуктазы (ГР), глутатионтрансферазы (ГТ) общепринятыми спектрофотометрическими методами. Противоопухолевое действие наночастиц (НЧ) меди (8-кратное введение в суммарной дозе 10 мг/кг массы) изучено на 53 крысах-самцах с лимфосаркомой Плисса и 57 животных с саркомой 45.
Результаты: Снижение дифференцировки АК сопровождалось увеличением содержания GSH в ткани опухоли и перитуморальной зоны. Максимально высокий уровень GSH выявлен во всех тканях недифференцированных опухолей (АК G4) – выше, чем при АК G1-2, на 29,9% в опухоли, на 40,7% в перитуморальной зоне, на 22,5% в условно здоро-

вой ткани (p<0,05). Для ПКР был характерен самый низкий уровень GSH в ткани опухоли (ниже относительно АК G3 на 16,3%, СПЖ на 17,5%, АК G4 на 28,3%, p≤0,02) и в перитуморальной ткани (соответственно соответственно на 23,8%, 23,9% и 35,4%, p<0,01), а также снижение GSSG в ткани опухоли (ниже относительно АК G1-2 на 27,5%, АК G3 на 30,3%, АК G4 на 31,4%, p≤0,003). Наиболее информативным оказалось соотношение редокс-форм глутатиона (GSH/GSSG•10-3). Имело место увеличение этого показателя в опухолевой ткани по мере снижения степени дифференцировки опухоли. У больных с наличием недифференцированных клеток он был выше, чем у больных с G1-2 на 35,6% (p<0,05), у больных с прорастанием опухоли в серозную оболочку и распространением на соседние структуры (T4), а также при IV стадии процесса этот показатель значимо превышал уровень при G1-2 и G3. Максимально высокое значение GSH/GSSG•10-3 было выявлено в опухоли больных ПКР – выше, чем у больных с АК G1-2 и G3 на 38,3% (p=0,001) и 21,2% (p=0,043) соответственно. При ПКР, у больных со статусом T4 и при IV St. процесса наблюдалось также наиболее выраженное увеличение активности ГПО и ГТ во всех тканях и повышение активности ГР в условно здоровой ткани. При этом после курсового введения НЧ меди у животных с регрессией саркомы 45 на 41-64% содержание GSH в ткани опухоли было снижено в 7,8 раза по сравнению с его средним уровнем в опухолях животных, не получавших НЧ меди, а при выраженной регрессии лимфосаркомы Плисса уровень GSH снизился в 2,7 раза. Регрессия экспериментальных опухолей сопровождалась также снижением активности глутатионзависимых ферментов.
Заключение: Повышение уровня GSH и активация глутатионзависимых ферментов у больных низкодифференцированной аденокарциномой желудка, при распространенных формах опухоли и, особенно, при появлении недифференцированных клеток, а также значительное нарушение редокс-статуса глутатиона у больных ПКР и недифференцированными опухолями желудка свидетельствуют о роли восстановленного глутатиона в поддержании способности опухоли расти и прогрессировать. Подтверждением этому служат данные о снижении уровня восстановленного глутатиона и активности соответствующих ферментов в ткани регрессирующих перевивных опухолей при противоопухолевом действии НЧ меди. Результаты наших исследований согласуются с экспериментальными данными, представленными в обзоре C.R. Corso и A. Acco (2018), согласно которым глутатионовая система, защищая от окислительного стресса, способствует росту и развитию опухоли, а снижение уровня восстановленного глутатиона и усиление окисленного состояния (GSSG) способствует противоопухолевому эффекту, что предполагает перспективность разработки лечения, нацеленного на систему GSH.

ВЗАИМОСВЯЗЬ УРОВНЯ ЦОК С МОРФОЛОГИЧЕСКОЙ ФОРМОЙ ОПУХОЛИ: ЭКСПЕРИМЕНТАЛЬНОЕ ИССЛЕДОВАНИЕ

И.А.Круглова[1], А.Н.Денисенко[1], О.В.Уткин[2], С.В.Зиновьев[3]

ГБУЗ НО «Городская больница 35», Нижний Новгород[1]
ФБУН Нижегородский научный исследовательский институт эпидемиологии и микробиологии им. академика. И.Н. Блохиной Роспотребнадзора, Нижний Новгород[2]
ФГБОУ ВО «Приволжский исследовательский медицинский университет» Минздрава России, Нижний Новгород[3]

RELATIONSHIP OF THE CTCS LEVEL WITH THE MORPHOLOGICAL FORM OF THE TUMOR: EXPERIMENTAL STUDY

I.A.Kruglova[1], A.N.Denisenko1, O.V.Utkin2, S.V.Zinov'ev3

1City hospital 35, Nizhny Novgorod
2NIIEM them. Acad. I. N. Blokhina Rospotrebnadzor, Nizhny Novgorod
3Privolzhskiy Research Medical University, Nizhniy Novgorod

Современные исследования рассказывают о выделении циркулирующих опухолевых клеток (ЦОК) при некоторых локализациях опухоли (рак молочной железы, рак предстательной железы, колоректальный рак), а их количество используют как независимых прогностический фактор. Изучение зависимости количества ЦОК от морфологической формы опухоли может помочь в изучении процесса метастазирования и биологии опухолевого роста.

Цель: установить наличие связи между уровнем ЦОК в периферической крови пациентов с онкологическим процессом и морфологической формой опухоли.

Материалы и методы исследования: объектом исследования явилась периферическая кровь 41 пациента с верифицированным онкологическим процессом различной локализации IIb-IVстадии. Кровь забиралась в объеме 6,0мл в пробирки, содержащие в качестве антикоагулянта цитрат натрия в концентрации 0.109 моль/л. (3.2%). Выделение ЦОК выполнено при центрифугировании в градиенте плотности при ускорении не более 800g в течении 10 минут. Из полученного материала приготовлено по 2 цитологических препарата с использованием цитоцентрифуги Hospitex diagnostics (Италия) и окрашенных по Романовскому. Подсчет ЦОК проводился на светооптическом уровне с использованием микроскопа Zeiss Primo Star (Carl Zeiss, Германия). Конечным результатом считалось общее количество выявленных клеток. Контрольной группой были образцы периферической крови 10 пациентов без онкологического процесса.

Результаты и обсуждение. В общем количестве образцов ЦОК были выявлены в 46,3% случаев (19 образцов) в количестве 1-14 клеток. В морфологической структуре первичных опухолей по результатам гистологического исследования образцы разделились следующим образом: плоскоклеточный рак – 6, аденокарцинома – 19, уротелиальная карцинома – 14, GIST желудка -1, мезотелиома плевры – 1. Анализ подсчета ЦОК при различных морфологических формах опухоли показал, что при плоскоклеточном раке выявилось 4-10 клеток (4-6 кл при IIIст., 7-10 кл при IVст.), при аденокарциноме от 1 до 6 клеток (1-3кл. при IIIст.,4-6 кл при IVст), при уротелиальной карциноме от 2 до 14 клеток (2-4 кл. при IIст.,7-14 кл при IIIст.). В образцах крови пациентов с GIST и мезотелиомой ЦОК обнаружены не были.

В образцах крови контрольных пациентов ЦОК так же не обнаружены.

Выводы. Уровень ЦОК в периферической крови пациентов с онкологическим процессом имеет различия в зависимости от морфологической формы опухоли, что требует дальнейшего изучения. Наибольше количество ЦОК в нашем исследовании выявлено при переходно-клеточной (уротелиальной) морфологической форме рака.

ЗАМЕНА ОДНОНУКЛЕОТИДНЫХ ОСНОВАНИЙ У БОЛЬНЫХ РАКОМ МОЛОЧНОЙ ЖЕЛЕЗЫ В КАЗАХСКОЙ ПОПУЛЯЦИИ

Шаназаров Н.А.[1], Сейдалин Н.К.[1], Жаппаров Е.И.[2], Арипжанова Г.О.[1]

[1]Больница медицинского центра управления делами Президента Республики Казахстан, Нур-Султан, Казахстан.
[2]Многопрофильный медицинский центр, г. Нур-Султан, Казахстан.
e-mail: nkseidalin@mail.ru,

REPLACEMENT OF SINGLE NUCLEOTIDE BASES IN PATIENTS WITH BREAST CANCER

IN THE KAZAKH POPULATION

Shanazarov N.A.[1], Seidalin N.K.[1], Zhapparov E.I.[2], Aripzhanova G.O.[1]

[1]Hospital of the Medical Center of Presidential Affairs of the Republic of Kazakhstan, Nur-Sultan, Kazakhstan.
[2]Multi-profile medical center, Nur-Sultan, Kazakhstan.

Ключевые слова: рак молочной железы, однонуклеотидные полиморфизмы, риск развития, генетические маркеры.
Keywords: breast cancer, single nucleotide polymorphisms, risk of development, genetic markers.

Актуальность: Рак молочной железы (РМЖ), является одной из ведущих проблем в практической онкологии. Высокая распространенность заболевания раком молочной железы приводит к выраженным экономическим и социальным затратам на диагностику, лечение и реабилитацию этой группы женщин. Формирование групп высокого риска развития РМЖ, на основании генетического профилирования, является перспективной моделью ранней диагностики. В ходе научно – исследовательских работ были определены замены оснований в однонуклеотидных полиморфизмах (SNP) ассоциированных с риском развития РМЖ.
Цель исследования. Изучение замены оснований однонуклеотидных полиморфизмов у больных раком молочной железы в казахской популяции.
Методы. Проведено определение 128 SNP (одиночный нуклеотидный полиморфизм) у 200 женщины с раком молочной железы (основная группа) и 200 здоровых женщин (контрольная группа) казахской популяции, с использованием метода чипирования. Результаты обработаны с использованием метода статистической калькуляции и логистической регрессии.
Результаты. При проведении исследования был выявлены замены оснований полиморфизмов, который имели наибольшую частоту различий в исследуемых группах.
Статистическое распределение исследуемых женщин по возрасту составило: средний возраст 55 лет, с медианой 58 лет. Среднее время с момента установления диагноза до момента включения женщин в исследование составило 4 года, с медианой наблюдения 2 года. Распространенность основного заболевания по стадиям на момент установления диагноза составило: I стадия – 21.3%; II стадия – 48.2%; III стадия – 15.8%; IV стадия – 14.7%.
Молекулярные подтипы больных РМЖ, были представлены: люминальным типом А - 66,3%, люминальный тип В – 7,9%, Her 2+ - 10,5%; трижды негативный рак молочной железы - 15,3%.
Выявлена замена оснований на C/C с сильной связью в малых аллеллях полиморфизма rs121434592 у больных раком молочной железы с коэффициентом 7,373 (95% ДИ = 4,51-12,03).
Выводы. Результаты молекулярно-генетического анализа показали, что у больных раком молочной железы выявлены статистически значимые замены однонуклеотидных оснований в малых аллелях rs121434592 с прямой сильной связью. Отмечается высокая чувствительность и специфичность исследования замены основания, что может являться показателем риска развития рака молочной железы в популяции.

ВЛИЯНИЕ КЛЕТОЧНОЙ ИММУНОТЕРАПИИ НА ЦИТОКИНОПРОДУКЦИЮ ЛИМФОЦИТОВ ОНКОЛОГИЧЕСКИХ БОЛЬНЫХ

Гельм Ю.В., Пасова И.А., Абакушина Е.В.
E-mail: Julia_marizina@mail.ru
Моб. Тел.: 89206121593

Медицинский радиологический научный центр им. А.Ф. Цыба – филиал федерального государственного бюджетного учреждения «Национальный медицинский исследовательский центр радиологии» Министерства здравоохранения Российской Федерации, г. Обнинск, Россия, 249036, Российская Федерация, Калужская область, г. Обнинск, ул. Королёва, д. 4

EFFECTS OF CELLULAR IMMUNOTHERAPY TO PRODUCTION OF CYTOKINS OF CANCER

PATIENTS

Gelm Yu.V., Pasova I.A., Abakushina E.V.

A. Tsyb Medical Radiological Research Center – Branch of the Federal State Budget Institution "National Medical Research Center of Radiology" of the Health Ministry of the Russian Federation, Obninsk, Russia

Ключевые слова: in vitro активация лимфоцитов, клеточная иммунотерапия, физиологический резерв активности клеток.
Keywords: in vitro activation of lymphocytes, cell immunotherapy, physiological reserve cell`s activity.

Цель: сравнить цитокинопродукцию клеток крови здоровых доноров и онкологических больных до и после проведения клеточной иммунотерапии.

Материалы и методы. В исследование включены две группы онкологических больных по 10 человек в каждой: I - получающие иммунотерапию не менее года, II - без иммунотерапии и контрольная группа - доноры крови (n=14). Для проведения клеточной иммунотерапии больным из I группы, лимфоциты, активировали на протяжении 14 дней в условиях CO2-инкубатора в среде с добавлением ИЛ-2 и ИЛ-15. Иммунотерапия проводилась посредством внутрикожного введения полученных активированных цитотоксических лимфоцитов 5-10 раз после начала активации, курсы больным проводились в течение года каждые 2-3 месяца.

Для культивирования и изучения митогенной активации клеток крови онкологических больных и доноров использовали наборы реагентов Цитокин-стимул-бест «ВЕКТОР БЕСТ» по инструкции производителя. В собранных образцах сыворотки крови после индукции митогенами и при культивировании без митогенов определяли концентрации цитокинов: ИЛ-2, ИЛ-4, ИЛ-6, ИЛ-10, ИФН-α, ИФН-γ и ФНО-α с помощью наборов реагентов «Вектор Бест» методом ИФА по инструкции. Статистический анализ данных проводили с помощью программы Microsoft Excel 2007. Достоверности различий оценивали по U-критерию Манна-Уитни, отличия считали значимыми при $p<0,05$.

Результаты. Спонтанная продукция цитокинов отражает исходный уровень цитокинов, митоген-индуцированная - позволяет оценить активность клеток пациента после культивирования. Показано, что при стимулировании клеток митогеном во всех группах, включая контрольную, отмечается выраженный рост продукции цитокинов: ИЛ-2, ИЛ-4, ИЛ-6 и ИЛ-10, ИФН-γ и ФНО-α относительно спонтанной продукции в несколько раз. У больных без иммунотерапии была несколько снижена спонтанная продукция ИЛ-2, ИЛ-4, ФНО-α по сравнению со здоровыми донорами и больными после иммунотерапии. Продукция ИФН-α при спонтанном и митоген-индуцированном способе культивирования определяется в следовых количествах во всех группах. После воздействия митогеном на клетки больных группы-I, отмечается более высокая потенциальная способность в ответ на стимул секретировать цитокины: ИЛ-6, ИФН–γ и ФНО-α относительно группы-II и контроля. Уровень митоген-индуцированной продукции цитокинов: ИЛ-4 и ИЛ-10 в обеих группах больных значительно не менялся относительно контрольной, а ИЛ-2 был ниже в среднем в 2 раза ($p<0,05$). Однако у онкологических больных после проведения иммунотерапии и при митоген-индуцированном способе культивирования клеток не изменяется продукция IL-2, IL-4 и IL-10 по сравнению с группой больных без проведения иммунотерапии. Скорее всего, адоптивная иммунотерапия не влияет на выработку данных цитокинов лимфоцитами.

Заключение. Под действием митогена в образцах сыворотки крови онкологических больных группы I, определяется большее количество цитокинов ИЛ-6, ИФН–γ и ФНО-α, которые продуцируются активированными цитотоксическими лимфоцитами и участвуют в противоопухолевом иммунном ответе. Следовательно, физиологический резерв активности именно цитотоксических лимфоцитов и эффекторных клеток у пациентов, получа-

ющих клеточную иммунотерапию продолжительное время, увеличивается и становится больше, чем у доноров и пациентов без иммунотерапии. Таким образом, организм пациента после проведения клеточной иммунотерапии (в течение года в непрерывном режиме) запускает активацию противоопухолевого иммунитета, вероятнее всего посредством увеличения количества и функциональной активности клеток, участвующих в противоопухолевом иммунитете и возможного подавления иммуносупрессии.

ИССЛЕДОВАНИЕ ВОЗДЕЙСТВИЯ ФОТОННОГО ИЗЛУЧЕНИЯ СВЕРХВЫСОКОЙ МОЩНОСТИ НА ОПУХОЛЕВЫЕ В УСЛОВИЯХ IN VITRO

Т.М. Кулинич[1], Е.Г. Крастелев[2], Ю.А. Быков[2], В.П .Смирнов[2,3], А.М. Шишкин[1], А.В. Иванов[1], В.К. Боженко[1]

1 - федеральное государственное бюджетное учреждение «Российский научный центр рентгенорадиологии» Министерства здравоохранения Российской Федерации, Москва
2 - Федеральное государственное бюджетное учреждение науки «Объединенный институт высоких температур Российской академии наук», Москва
3 - Акционерное общество «Научно-исследовательский институт технической физики и автоматизации» Госкорпорации «Росатом», Москва

Ключевые слова: фотонное излучение, гамма-излучение, сверхвысокая мощность дозы, апоптоз, двунитевые разрывы ДНК.

Лучевая терапия занимает одно из ведущих мест в лечении злокачественных опухолей, одним из путей повышения её эффективности и снижения побочных эффектов является использование излучения высокой мощности. Применение сильноточных ускорителей пучков релятивистских электронов высокой мощности, способно сократить время между последовательными актами воздейс воздействия излучения на 6-7 порядков величины, что существенно снижает время процедуры и, возможно, позволит снизить нагрузку на окружающие опухоль ткани при лучевой терапии. Экспериментальная установка «МИР-М» обладает уникальными характеристиками и позволяет проводить медико-биологические исследования фотонного излучения сверхвысокой мощности (интенсивность дозы до 100 МГр/с).

Целью настоящей работы являлось определение особенностей воздействия фотонного излучения экспериментальной установки МИР-М со сверхвысокой мощностью дозы на клетки опухолевых линий человека in vitro.

Материалы и методы. Проведено исследование особенностей воздействия на клетки фотонного пучка ультравысокой мощности, источником которого служила экспериментальная установка «МИР-М» (мощность дозы 1- 4·109 Гр/мин) в сравнении с эффектами при облучении в тех же дозах на гамма-терапевтическом аппарате «Рокус-АМ» (источник излучения Co60, мощность дозы около 1 Гр/мин). Были использованы культуры клеток линий MelMtp-x (меланома человека) и A549 (аденокарцинома легкого, человек). С помощью метода проточной цитофлуориметрии (Cytomics FC500, Beckman Coulter, USA), проведена оценка количества двунитевых разрывов ДНК, уровня апоптоза и некроза. Исследование количества двунитевых двунитевых разрывов ДНК проведено по оценке уровня фосфорилированного гистона ⊣H2A.X с помощью набора фирмы Millipore (17-344 H2A.X Phosphorylation Assay Kit (for Flow Cytometry)), согласно методике производителя. Исследование путей гибели клеток в образцах, подвергшихся облучению, проводили через 24 и 48 часов после воздействия с использованием набора Annexin V-FITC Kit (Beckman Coulter, США), содержащего аннексин V и йодида пропидия, позволяющего одновременно провести оценку уровня апоптоза и некроза

Результаты. Исследование уровня двунитевых разрывов ДНК для клеток линии A549 показало корреляцию с дозой облучения и

отсутствие отличий для двух типов облучения. Для культуры MelMtp-x было обнаружено, что в интервале доз от 2 до 7 Гр уровень двунитевых разрывов ДНК достоверно выше ($p<0,05$) в образцах клеток после воздействия высокомощностного излучения на «МИР-М» (70,4%±18,6), в отличии от образцов, подвергнутых облучению на установке «Рокус-АМ» (34%±15,4). При дозах более 10 Гр уровни двунитевых разрывов в клетках MelMtp-x для двух типов излучения достоверно не отличались и достигали максимальных значений 95%±31,2 при дозах 16Гр.

Исследование типов клеточной гибели показало, что для обоих типов облучения больший вклад вносит механизм гибели клеток по пути апоптоза. Показано, что для клеток линии A549 уровень апоптоза, индуцированного фотонным излучением высокой мощности «МИР-М» через 24 часа после облучения, достоверно выше ($p<0,05$), чем при воздействии гамма-излучения, однако, через 48 часов после облучения, достоверных отличий не наблюдалось. Апоптоз клеток MelMtp-x через 24 часа после облучения не превышал 7% для всех образцов, но при увеличении времени инкубации до 48 часов, наблюдали достоверное увеличение уровня апоптоза в образцах, подвергшихся воздействию высокомощностного излучения («МИР-М»).

Заключение. Т.о. было показано, что фотонное излучение сверхвысокой мощности в большей степени, чем гамма-излучение, индуцирует образование двунитевых разрывов ДНК и гибель опухолевых клеток исследуемых линий по пути апоптоза. Проведенные исследования создают предпосылки для дальнейшего изучения влияния высокоинтенсивного излучения на биологические объекты. Использование данного типа излучения в терапевтических целях, возможно, позволит повысить эффективность лучевой терапии опухолей и снизить побочные реакции.

Автор, ответственный за связь с редакцией - Кулинич Татьяна Михайловна – к.м.н., заведующий лабораторией иммунологии и онкоцитологии ФГБУ «РНЦРР» Минздрава России, 117997 г.Москва, ул.Профсоюзная, д.86. E-mail sobral@mail.ru. Тел.8-926-137-20-35

INVESTIGATION OF THE EFFECT OF ULTRA-HIGH DOSE RATE PHOTON RADIATION ON TUMOR CELLS IN VITRO

T.M. Kulinich[1], E.G. Krastelev[2], Yu.A. Bykov[2], V.P. Smirnov[2,3], A.M. Shishkin1, A.V. Ivanov[1], V.K. Bozhenko1

1 - Russian Research Center of Roentgenradiology of the Ministry of Healthcare of the Russian Federation, Moscow
2 - Joint Institute for High Temperatures of the Russian Academy of Sciences, Moscow
3 - Research Institute of Technical Physics and Automation of Rosatom, Moscow

Keywords: photon radiation, gamma radiation, ultra-high dose rate, apoptosis, DNA double strand breaks

ОЦЕНКА ОТДЕЛЬНЫХ ПАРАМЕТРОВ ГИПОФИЗАРНО-НАДПОЧЕЧНИКОВОЙ

Секция: Нераспределённые тезисы

СИСТЕМЫ БОЛЬНЫХ РАКОМ ТЕЛА МАТКИ

Никитина Вера Петровна.
ФГБУ «Национальный медицинский центр онкологии» Минздрава России
Женило Оксана Евгеньевна.
ФГБУ «Национальный медицинский центр онкологии» Минздрава России;
zhenilo_mihail@mail.ru
Вереникина Екатерина Владимировна.
ФГБУ «Национальный медицинский центр онкологии» Минздрава России

Актуальность. Известно, что для женщин, болеющим раком тела матки, свойственен синдром интенсифицированного старения, одним из аспектов которого является первичное повышение порога чувствительности гипоталамо-гипофизарной области, увеличение продукции тропных гормонов аденогипофиза, ведущего к нарушению эндокринного гомеостаза и патологии эндометрия. Цель: изучить некоторые показатели гипофизарно-надпочечникового звена, с учетом возрастных и физиологических периодов в жизни женщин.

Материалы, методы: Из общего числа больных, однородных по распространению опухолевого процесса (I-II стадии), выделена группа женщин в количестве 50 человек репродуктивного возраста (37-48 лет), у которых отдельно провели анализ гипофизарно-надпочечниковой системы, сопоставляя его с таковым у женщин менопаузального периода.

Результаты. Анализ гормональных показателей позволил выявить некоторые специфические особенности в нарушении этой системы у лиц молодого возраста. Необходимо отметить прежде всего, что рак тела матки в репродуктивном периоде протекает на фоне нормальной концентрации АКТГ крови, в отличие от больных менопаузального периода, у которых содержание в крови АКТГ было вдвое выше, чем у здоровых женщин. Отмечена большая степень гиперкортицизма у менопаузальных женщин в сравнении с таковым у женщин репродуктивного возраста. Об этом свидетельствует высокая степень возрастания уровня кортизола в крови менопаузальных женщин (более чем вдвое) и относительно низкая степень увеличения его экскреции с мочой (23%).

В репродуктивном возрасте у больных раком тела матки средний процент увеличения концентрации кортизола в крови был меньше (42%), а в моче больше (35%), чем у менопаузальных (соответственно 51 и 19%) (табл.3.3).

Выводы. Таким образом, сохранение наличных и потенциальных резервов коры надпочечников отмечено лишь у 15% больных раком тела матки, сохранение только потенциальных резервов - у 23% и то только со стороны пучковой зоны. Более чем у половины больных снижены наличные и потенциальные возможности коры надпочечных желез. Дополнительное поступление кортикотропина не стимулирует повышение синтеза кортикоидных гормонов у этих больных, и в критический момент недостаток важных и необходимых для гомеостаза гормональных компонентов подрывает сопротивляемость организма.

УЗИ ЧЕТЫРЕХГЛАВОЙ МЫШЦЫ БЕДРА ДЛЯ ПРИКРОВАТНОГО СКРИНИНГА НЕДОСТАТОЧНОСТИ ПИТАНИЯ И ДЕФИЦИТА БЕЛКА У ГЕРИАРТИРИЧЕСКИХ БОЛЬНЫХ С КОЛОРЕКТАЛЬНЫМ РАКОМ, ОСЛОЖНЕННЫМ ОСТРОЙ КИШЕЧНОЙ НЕПРОХОДИМОСТЬЮ

Ахметзянов Ф.Ш. [1,2,3], *Саетгараев А.К.* [2,3], *Шаймарданов И.В.* [2,3], *Егоров В.И.*[1,2], *Садыков К.К.*[2,3], *Ахметзянова Ф.Ф.*[1]

[1]ФГБОУ ВО Казанский ГМУ МЗ РФ (Казань)
[2]ГАУЗ «Республиканский клинический онкологический диспансер» МЗ РТ (Казань)
[3]Приволжский филиал НМИЦ Онкологии имени Н.Н. Блохина (Казань)
Ахметзянов Фоат Шайхутдинович
e-mail: akhmetzyanov@mail.ru,

Актуальность. Заболеваемость колоректальным раком (КРР), осложненным острой

кишечной непроходимостью (ОКН), среди людей гериатрического возраста постоянно возрастает. Для объективной диагностики потенциально опасных состояний, влияющих на возникновение послеоперационных осложнений у таких пациентов, ценным инструментом комплексной оценки нутритивного статуса является УЗИ четырехглавой мышцы бедра. По данным литературы, общая толщина четырехглавой мышцы бедра, пропорция между передним сократительным сегментом бедра и общей передней толщиной бедра, коррелирует с общим функциональным состоянием пациента.

Цель. Оценить показатели нутритивного статуса у пациентов гериатрического возраста, страдающих КРР с ОКН, с использованием УЗИ четырехглавой мышцы бедра.

Материал и методы. Был обследован 61 больной с КРР, осложненным ОКН, в возрасте 60 и более лет. Измерялась общая толщина мышц и пропорции между сократительным сегментом и общей толщиной бедра с помощью УЗИ. Полученные данные сравнивались с показателями альбумина с целью выявления корреляционной связи.

Результаты. В результате проведенных расчетов была определена корреляционная связь Rxy 0.84474 между величиной сократительного индекса бедра и показателем альбумина крови. Зависимость носит линейный характер, связь прямая. При уменьшении показателей альбумина, уменьшаются показатели сократительного индекса бедра.

Выводы. Таким образом, в контексте оказания помощи гериатрическим больным с КРР, осложненного ОКН, способность УЗИ оценить сократительный индекс и спрогнозировать функциональное снижение, является многообещающим результатом потенциальным инструментом для оценки состояния госпитализированных пожилых пациентов. Выбрать потенциально уязвимых пациентов для индивидуального планирования ухода и клинических действий, чтобы предотвратить дальнейшее функциональное снижение. Привлекательно использование УЗИ, сочетающее в себе шаговую доступность, мобильность, низкую стоимость, без радиационного облучения. Прикроватное УЗИ для оценки передней области бедра следует рассматривать в прогностической оценке госпитализированных больных с ургентной патологией как альтернативный, безопасный, прикроватный, легко применимый и эффективный метод.

УРОВЕНЬ АЛЬБУМИНОВ И ОБЩЕГО БЕЛКА У ПАЦИЕНТОВ ПОСЛЕ ГАСТРЭКТОМИИ

Ахметзянов Ф.Ш.[1,2,3], Балтаева Д.А.[1,2], Ахметзянова Ф.Ф.[1], Кхан М.А.[1]

[1]ФГБОУ ВО Казанский ГМУ МЗ РФ (Казань)
[2]ГАУЗ «Республиканский клинический онкологический диспансер» МЗ РТ (Казань)
[3]Приволжский филиал НМИЦ Онкологии имени Н.Н. Блохина (Казань)

Ахметзянов Фоат Шайхутдинович:
e-mail: akhmetzyanov@mail.ru,

Актуальность. У пациентов после гастрэктомии развивается мальабсорбция питательных веществ, витаминов и минералов. Гипоальбуминемия приводит к потере массы тела, ослаблению общего состояния человека, что ведет к снижению качества жизни. Одним из важнейших критериев эффективности лечения - максимально полное восстановление функции желудочно-кишечного тракта, что ведет к улучшению качества жизни пациента. Цель. Изучение уровня альбумина и общего белка у больных раком желудка после гастрэктомии с применением модификаций однорядных анастомозов по IV и V вариантам профессора М.З.Сигала.

Материал и методы. Изучению подвергнуты 90 пациентов после гастрэктомии (ГЭ) с формированием однорядных анастомозов по IV и V варианту М.З.Сигала в ЛДК №2 ГАУЗ РКОД МЗ РТ в 2017-2019 гг. Мужчин было 55 (61,1%), женщин – 35 (38,9%), возраст больных соста-

вил 32-86 лет. Пациенты разделены на две сопоставимые группы наблюдений по выбору методики анастомозов при выполнении гастрэктомии. В I группу, основную, вошли 45 больных, которым эзофагоеюноанастомоз наложен по V варианту М.З.Сигала, во II, контрольную группу, также вошли 45 пациентов с анастомозом по IV варианту. Исследования проводились до оперативного вмешательства и в амбулаторном режиме - через 3 и 12 месяцев после гастрэктомии. Статистическая обработка выполнялась в соответствии с современными международными стандартами практики проведения клинических исследований.

Результаты. В дооперационном периоде средний показатель альбуминовой фракции во II группе больных составила 37,2 г/л, в то время как в I группе – 36,9 г/л, показатели общего белка 64,1 г/л и 62,5 г/л соответственно. Через 3 месяца после операции эти показатели были соответственно 26,3 г/л и 58,3 г/л во II группе пациентов, 24,1 г/л и 52,9 г/л - в I группе. Через 12 месяцев после операции показатели альбумина у больных II группы составили 36,2 г/л, общего белка - 66,1 г/л, I группы – 30,5 г/л и 60,7 г/л соответственно.

Заключение. Таким образом, альбуминовая фракция и показатели общего белка в крови в первый год после гастрэктомии у пациентов с применением модификации V варианта М.З.Сигала наблюдается прирост альбумина и общего белка, по сравнению с больными, которым применен IV вариант анастомоза. V вариант анастомоза имеет преимущества перед анастомозом по IV варианту, но это преимущество наблюдается лишь через 12 месяцев после гастрэктомии.

ОПЫТ МИНИЛАПАРОТОМНОЙ ПРАВОСТОРОННЕЙ ГЕМИКОЛЭКТОМИИ

Ф.Ш. Ахметзянов[1,2,3], Д.М.Рувинский[2,3], Ф.М. Богоутдинова[2,3], М.В.Розенгартен[2,3], И.Р.Минияров[2,3], А.И.Тимерзянов[2,3], К.К.Садыков[2,3], Ахметзянова Ф.Ф.[1]

[1]ФГБОУ ВО «Казанский государственный медицинский университет» МЗ РФ (Казань)
[2]ГАУЗ РКОД МЗ РТ (Казань)
[3]Приволжский филиал НМИЦ Онкологии имени Н.Н. Блохина (Казань)
Ахметзянов Фоат Шайхутдинович
e-mail: akhmetzyanov@mail.ru,

Актуальность. В хирургической онкологии большинство операций при опухолях брюшной полости выполняются уже лапароскопически: после завершения операции выполняется минимальный разрез для извлечения препарата. Имеются ряд противопоказаний для выполнения лапароскопических операций, в том числе создание пневмоперитонеума у соматически тяжелых больных пожилого и старческого возраста. В связи с этим мы предлагаем вначале создать минилапаротомный доступ, а после ревизии органов брюшной полости решать вопрос о возможности выполнения операции лапароскопически ассистированной.

Цель. Разработать и изучить возможности минилапаротомного доступа для выполнения лапароскопически ассистированной правосторонней гемиколэктомии (ПГЭК).

Материал и методы. На базе в отделении общей онкологии ГАУЗ РКОД МЗ РТ в 2018-2019 гг. выполнено 24 минилапаротомных ПГЭК по поводу рака правой половины толстого кишечника.

Результаты. За 2018-2019 гг. отработана методика минилапаротомной ПГЭК: под комбинированной анестезией производилась верхнесрединная минилапаротомия длиной 7-8 см, разрез сверху не доходил до мечевидного отростка и снизу до пупка на 3-4 см., коррекция доступа выполнялась четырьмя ми-

ниранорасширителями нашей конструкции. Длина разреза определялась шириной ладони хирурга, что позволяло выполнить полную пальпаторную ревизию всех анатомических отделов брюшной полости. Ни в одном случае не понадобилось лапароскопическое ассистированние. Среднее время операции составило 55 минут, средняя кровопотеря – 100 мл. В послеоперационном периоде болевой синдром был выражен заметно меньше, чем при классической верхнесреднесрединной лапаротомии. Обезболивание наркотическими анальгетиками - 2 суток. Ранних послеоперационных осложнений не наблюдалось, средний срок послеоперационного пребывания в стационаре 10 суток. Рана, ушитая косметическими швами, во всех случаях зажила первичным натяжением. Считаем, что выполнение ПГЭК через малоинвазивный доступ приемлемым при определенных условиях, необходимо дальнейшее изучение и внедрение этой методики.

Выводы. Внедрение данного подхода к доступу при операциях ПГЭК – экономически выгодно, не требует дополнительного оборудования и расходных материалов, позволяет визуально и пальпаторно провести полную ревизию органов брюшной полости и выполнить полный объем резекции и лимфодиссекции, позволяет удалять макропрепарат без нарушения абластики, способствует более ранней активизации больных.

СРАВНИТЕЛЬНЫЙ АНАЛИЗ РАННЕГО ПОСТМАНИПУЛЯЦИОННОГО ПЕРИОДА У ПАЦИЕНТОВ РАКОМ ПОДЖЕЛУДОЧНОЙ ЖЕЛЕЗЫ, ОСЛОЖНЕННОГО МЕХАНИЧЕСКОЙ ЖЕЛТУХОЙ

Ахметзянов Ф.Ш.[1,2], Шакиров Р.Р.[3], Ахметзянова Р.Ф.[2], Ахметзянова Ф.Ф.[1]

[1]ФГБОУ ВО Казанский ГМУ МЗ РФ (Казань)
[2]ГАУЗ «Республиканский клинический онкологический диспансер» МЗ РТ (Казань)
[3]ГАУЗ «Республиканская клиническая больница» МЗ РТ (Казань)
Ахметзянов Фоат Шайхутдинович
e-mail: akhmetzyanov@mail.ru,

Актуальность. Основным осложнением рака поджелудочной железы (РПЖ) является механическая желтуха, которая часто оказывается первым симптомом заболевания. В хирургической практике таким пациентам в качестве ургентной помощи осуществляются хирургические вмешательства по желчеотведению. Благодаря развитию технологий и методик, сейчас отдается предпочтение малоинвазивным методам дренирования желчных протоков: чрезкожно-чрезпеченочное наружное дренирование желчевыводящих путей под УЗ- и рентген-контролем (ЧЧХС) и эндоскопическое ретроградное стентирование холедоха (ЭРСХ). Данные виды вмешательств помогает разрешить механическую желтуху, но, зачастую, осложняется истечением желчи, выпадением холангиостомических трубок, панкреатитом и другими воспалительными заболеваниями.

Цель. Провести сравнительный анализ малоинвазивного дренирования желчевыводящих путей по двум указанным выше методикам.

Материалы и методы. У 30 пациентов РПЖ для первичного разрешения механической желтухи применены: у 15 больных (I группа) - ЧЧХС и у 15 (II группа) - ЭРСХ.

Результаты. В ходе наблюдений после манипуляций отмечено, что при применении ЧЧХС частота развития холангитов ниже на 40% по сравнению с больными II группы, а

осложнения в виде панкреатитов отсутствует вовсе. Панкреатиты во второй группе больных встречались в 30% случаев и приводило, как к удлинению койко-дня в два раза, так и дополнительной коррекции лечения. Осложнения, как желчеистечение, кровотечения и миграции дренажей в обеих группах больных не наблюдались.

Заключение. Наружное дренирование (ЧЧХС) является методом выбора, так как позволяет, на фоне истощенного организма пациента, путем минимального воздействия на организм пациента, не только разрешить механическую желтуху, но и практически полностью нивелировать послеоперационные осложнения в сравнении с эндоскопическим транспапиллярным стентированием.

ТРЕТИЙ МЕЖДУНАРОДНЫЙ ФОРУМ ОНКОЛОГИИ И РАДИОЛОГИИ

Москва
21-25 сентября 2020

forum-forlife.ru